

# 부분 무치악 하악골의 치조골 및 기저골 변화에 관한 방사선학적 평가

연세대학교 치과대학 구강악안면방사선과학교실  
박창서 · 김기덕

## Radiologic assessment of alveolar and basal bone change of partially edentulous mandible

Chang-Seo Park, Kee-Deog Kim

Department of Oral and Maxillofacial Radiology, College of Dentistry, Yonsei University

### ABSTRACT

**Purpose** : The purpose of this study was to propose standard values for alveolar and basal bone in normal adult mandibles, and radiologically analyze the remodeling process of the edentulous mandible by examining molar areas and comparing them to the established normal values.

**Materials and Methods** : Panoramic and CT scans of mandible were performed on 20 normal adults and 20 edentulous or partially edentulous adults. In both groups, arch half diameter and distance of alveolar bone were measured. Also the distance from the mandibular canal to the caudal edges, the buccal and lingual external borders of basal bone, were measured. A statistical comparison between the mean values of normal and edentulous mandibles was carried out in the selected areas.

**Results** : There was evidence of decreasing arch half diameter and distance in the edentulous mandible, but statistically no significant change was seen between the normal and edentulous alveolar bone. There was evidence of decreasing buccal basal bone and increasing in the lingual basal bone in the edentulous mandible. A statistically significant difference between normal and edentulous mandibles was noted in the buccal basal bone.

**Conclusion** : There was an inward and forward atrophic change of the edentulous mandibular molar area compared to the control. CT scanning required the use of sophisticated and expensive procedures to analyze the remodeling process of edentulous mandibles. Consequently, the development and application of a more simplified and objective radiographic procedure for broad and long-term study of remodeling procedures of edentulous mandible was recommended. (*Korean J Oral Maxillofac Radiol* 2002; 32 : 141-5)

**KEY WORDS** : mandible; atrophy; tomography, x-ray computed

### 서 론

인공치아를 무치악 부위에 성공적으로 이식하고 유지하기 위해서는 술자는 필수적으로 발치 후에 발생하는 잔존악골의 해부학적 변화에 관한 상세하고 충분한 지식을 갖고 있어야 한다. 그동안 치주질환에 의한 골 흡수와 발치 후의 잔존 치조능 흡수에 관한 생화학적 및 형태학적인

연구가 있었다.<sup>1-16</sup> 치아 소실 후의 치조골의 감소는 만성적인 진행과정으로 골 감소율은 개인 차이 뿐만 아니라 동일인에서도 시기에 따라 차이가 있다. Tallgren<sup>14</sup>은 골 소실 과정을 25년간 지속적으로 관찰한 결과 치아 소실 후 1년 이내에 대부분의 골소실이 발생되지만 이후 골소실은 완만한 비율로 계속 진행되는 것을 관찰하였다. 이에 따라 잔존 치조골의 흡수단계를 단순하고 정확하게 분류할 수 있는 공인된 국제적인 방법이 필요하게 되었다.

악골의 흡수 형태에 관한 검사방법 중 파노라마 방사선 촬영법은 가장 편리하고 보편적인 기본적 검사방법으로 술자에게 필요한 많은 정보를 주고 있다. 그러나 이 촬영법은 매회 촬영시마다 두부위치의 동일한 재현성이 어려워 촬영 오차가 큰 단점과 평면적인 정보의 취약성이 있

\*이 논문은 1999학년도 연세대학교 학술연구비(치과대학 교내연구비, 구강과학연구소 연구비)지원에 의하여 이루어진 것임.  
접수일 : 2002년 6월 27일      채택일 : 2002년 7월 29일  
Correspondence to: Prof. Chang-Seo Park  
Department of Dental Radiology, College of Dentistry, Yonsei University, Shinchon-Dong 134, Seodaemun-Gu, Seoul, KOREA  
Tel) 82-2-361-8876, Fax) 82-2-363-5232  
E-mail) ydr@yumc.yonsei.ac.kr

다. 이러한 평면적인 소견의 한계점을 보완하기 위하여 입체적인 소견이 필요하게 되어, 실제 건조 하악골을 직접 절단하여 분석하는 방법이 시도되었으나 연구자료의 손상과 절단술의 난이성으로 인해 지속적인 연구가 이루어 지기는 어려웠다.<sup>12</sup> 전산화단층촬영술은 재래식 방사선촬영술에 비하여 고가이고 또한 방사선 피폭량이 큰 것이 단점이다. 그러나 근래 사용되고 있는 악골재구성 전산프로그램이 전산화단층촬영술에 첨가되면서 상, 하악골의 단면상을 연속적으로 일목요연하게 관찰하게 되었다. 이 방법은 연구대상물의 손상이 없이도 악교정술 및 인공이식술을 위한 입체적인 골질의 분석, 하악관 및 이공의 해부학적 위치 검색 등이 매우 용이하게 되었다.<sup>12, 13</sup>

본 연구의 목적은 악골을 입체적으로 보여주는 전산화단층촬영법의 다면재구성방법을 이용하여 1) 정상적인 안모와 치열 및 교합을 유지하고 있는 한국인 정상성인의 하악골체를 대상으로 하여 구치부에서의 치조골 및 기저골의 표준치를 제시하고 2) 또한 무치악 하악골의 동일 위치에서 골 개조변화를 측정한 후 이를 정상치와 비교분석함으로써 발치후 수반되는 무치악 부위의 골퇴축 변화를 관찰하고자 함에 있다.

## 재료 및 방법

### 1. 연구재료

연구재료는 성장과 발육이 끝난 20세 이후의 성인 중 안모와 악안면골 및 치열의 상태가 정상인 남, 녀 10인을 각각 선정하여 총 20인(평균연령 남 : 25.9세, 여 : 23.8세)을 정상군으로, 양측 또는 편측 하악골의 구치부 결손이 있어 내원한 치과 성인환자 중 안모와 악안면골의 상태가 정상인 성인 남자 9명(평균연령 50세)과 여자 11명(평균

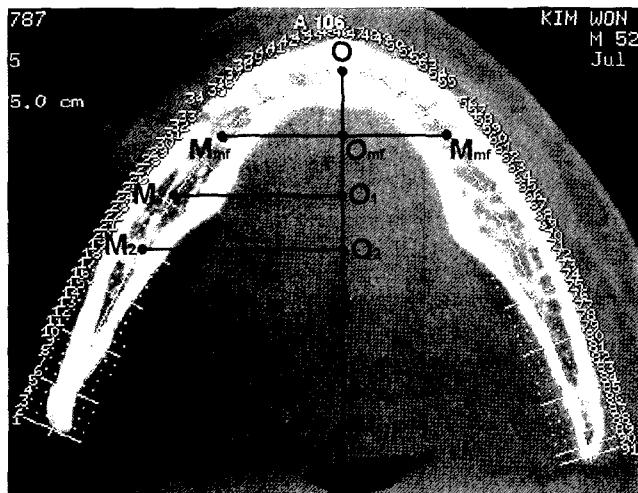


Fig. 1. Alveolar bone measurements in axial view.

연령 51.1세)인 총 20명을 환자군으로 선정하여 각 군의 하악골체를 연구대상으로 하였다.

### 2. 연구방법

#### 1) 파노라마촬영

정상군 및 환자군 모두에게 파노라마촬영을 시행하여 하악골의 전체적인 부위를 조사하였으며 치조골의 흡수 정도와 다른 병소의 유무를 관찰하였다.

#### 2) 전산화단층촬영

전산화단층촬영은 General Electric CT Highspeed Advantage (GE Medical systems, USA) 200 mA, 120 kV, 1초, matrix size 512×512, 15-cm field of view의 촬영조건 하에서 시행되었다. 전산화단층촬영기 침상 위에 상하악골의 교합면이 지면에 수직이 된 상태에서 교합면으로부터 하악골의 하연이 충분히 포함되도록 1.0 mm 상층 두께로 dynamic mode로 연속 촬영한 후 악골전용 프로그램인 Denta-Scan software (GE Medical systems, Milwaukee, USA)로 악골영상을 입체적으로 재구성하였다. 촬영된 필름은 Fuji medical laser imager FL-IM D (Fuji Photo Film Co Ltd, Tokyo, Japan)을 이용하여 현상, 처리하였다.

#### 3) 측정부위 선정

전산화단층사진의 측면상에서 하악골의 폭경 중앙에 있는 전방중심(O), 이공(Mmr), 제1대구치분지부 중앙(M1) 및 제2대구치분지부 중앙(M2)점들은 모두 전산화단층사진의 파노라마상과 횡단면상에서 각각 설정되었다. 또한 O점에서 양측 Mmr점을 잇는 선에 수직이 되는 연장선을 중심선으로 설정한 후, Mmr, M1 및 M2 점들로부터 중심선을 잇는 최단측점들을 각각 Omr, O1 및 O2로 선정하였다(Fig. 1).

치조골의 변화를 분석하기 위해서는 악궁 반둘레(O-M2 간의 곡선거리)와 악궁 반거리(Mmr-Omr, M1-O1 및 M2-O2)를 각각 측정하였다. 이때 환자군의 편측 무치악 부위에서의 M1과 M2의 위치선정은 주로 동일 악궁내 대응되는 대구치의 위치를 참조하였으며, 양측무치악인 경우에는 정상군의 평균 거리를 참고하여 선정하였다(Fig. 1).

또한 기저골 변화의 분석을 위해서는 M1과 M2의 위치에서 이루어진 횡단면상에서 이공을 기준으로 하여 이공의 외측경계와 협설축 피질골 외형간 최단측 거리(Bw 및 Lw) 및 이공의 하연에서 치조골 하연까지의 최단측 거리(H)를 측정하였다(Fig. 2). 측정은 방사선과 전공의 2인과 비방사선과 전공의 1인이 30일 간격으로 2회 반복하여 측정하였다.

#### 4) 통계처리

방사선사진 측정치는 전산화단층촬영사진에서 예시된 확대율로 보정된 후 실제치로 통계처리 되었다. 정상군내 남녀별 유의성 검증을 위해서는 ANOVA test를 시행하였

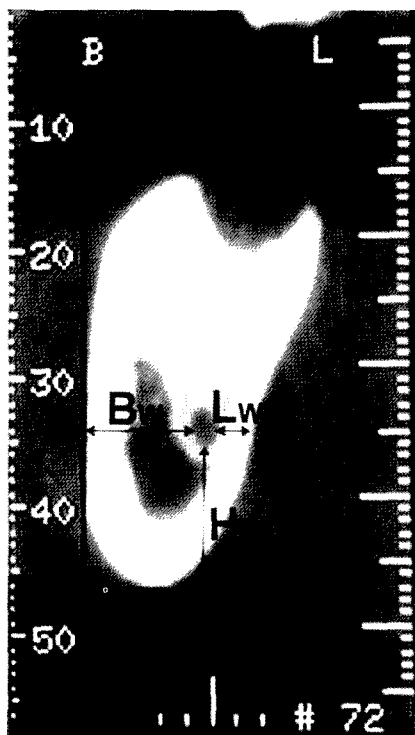


Fig. 2. Basal bone measurements in cross-sectional view.

으며, 유의한 군에 관해서는 Duncan 방법을 이용한 다중비교(multiple comparison)방법을 이용하였다. 성별에 따른 정상군과 환자군간의 유의성 검증은 2-sample t-test를 시행하였다. 또한 관찰자내의 일치도를 위해서는 paired t-test를, 관찰자간의 일치도를 평가하기 위하여 ANOVA test를 시행하였다.

## 결 과

본 치조골에 관한 측정결과에서 (Table 1), 악궁전방 중심 O점에서 제2대구치 중심부  $M_2$ 점간의 거리인 악궁반경에서, 정상군 남자의 평균치는 46.70 mm이고 여자에서는 45.30 mm로 남자가 다소 큰 것으로 관찰되었으나 통계적인 유의성은 없는 것으로 관찰되었다. 또한 남녀별로 정상군과 환자군간에도 각각 통계적인 유의성은 없었다. 이공, 제1대구치 및 제2대구치 부위의 중심에서 악궁 정중심선을 잇는 악궁반거리에서, 정상군 남자의 평균치는 각각 21.28 mm, 26.44 mm 및 32.83 mm이었고, 여자의 평균치는 각각 20.17 mm, 25.77 mm 및 31.54 mm로 남자가 다소 큰 것으로 관찰되었으나 통계적인 유의성은 없는 것으로 관찰되었다. 또한 남녀별로 정상군과 환자군간에도 각각 통계적인 유의성은 없었다.

본 기저골에 관한 측정결과에서 (Table 2), 제1대구치 부위에서 하악관 외형에서 협측기저골, 설측기저골 및 하악

골 하연까지 이르는 거리는 정상군 남자에서 각각 6.67 mm, 3.97 mm 및 9.20 mm로서, 여성의 6.33 mm, 3.80 mm 및 8.95 mm 보다 모두 큰 것으로 관찰되었으나 통계적인 유의성은 없었다. 또한 제2대구치 부위에서는 정상군 남자에서 각각 8.11 mm, 3.93 mm 및 9.99 mm로서 여자에서 보여준 8.09 mm, 3.72 mm 및 9.38 mm 보다 모두 큰 것으로 관찰되었으나 통계적인 유의성은 없는 것으로 관찰되었다. 정상군과 환자군간에 통계적인 유의성은 남자의 제1대구치 협측기저골 부위와 ( $P < 0.0001$ ), 남녀 모두 제2대구치 협측기저골 부위에서 ( $P < 0.0001$ ) 각각 관찰되었다. 또한 관찰자내의 일치도와 관찰자간의 일치도를 위해 시행한 paired t-test와 ANOVA test에서는 유의할 만한 검증은 없었다.

## 고 찰

Atwood<sup>2,3,5</sup>는 골 흡수에 의해서 발생하는 치조골의 변화는 특징적인 변형에 의해서 다양한 단계로 분류될 수 있다는 사실을 처음으로 기술하였고, 모든 퇴축단계에서는 치조골 고정 즉 치조골에서부터 하악관까지의 거리가 감소된다고 하였으며, 또한 치조능 흡수의 정도를 6단계로 분류하였다.<sup>4</sup> Cawood와 Howell<sup>6,7</sup>은 이 분류를 하악구치부에도 적용하였다. 이들이 300개의 건조 두개골 표본에서 치조골 흡수 과정을 6단계로 분류하면서 얻은 결론은 1) 기저골은 부적합한 의치같은 국소적 효과에 의하여 영향을 받지 않는다면 현저하게 모양을 바꾸지 않으며 2) 치조골은 현저하게 모양이 변화되며 3) 일반적으로 치조골 모양의 변화는 예측할 수 있는 양상을 따르며 4) 골 흡수양상은 부위에 따라 변하여, 이공 전방부인 전치부 하악골의 소실은 순면측으로부터 주로 수평적이고, 이공 후방부인 구치부하악골의 소실은 주로 수직적이고, 5) 골소실의 단계는 전치부와 구치부간에 다르며 악골간에도 차이가 있다고 하였다.<sup>6</sup> Klemetti<sup>11</sup>는 대부분의 치조능 흡수는 치조돌기와 치근이 존재하는 하악골 부위에서 발생하며 기저부는 좀더 안전하게 유지된다고 보고하였다. 또한 Ulm 등<sup>16</sup>은 43개의 하악골 무치악 편측을 절단하여, 이공에서부터 제3대구치간의 부위에서 하악관 중앙으로부터 상, 하, 협, 설측의 외측 골까지의 거리를 측정하여 하악골 퇴축과정에서 협, 설측의 골변화는 없었으며 단지 하악골 하연까지의 거리에서 부분적으로 통계적인 유의성 있는 변화가 있었고 치조골까지의 변화는 좀더 유의성있게 관찰되었다고 보고하였다. 이러한 선각들의 무치악 하악골의 퇴축과정에 관한 연구결과는 다소나마 상호 차이가 있어, 이를 재검토해 볼 필요가 있었으며 특히 하악골의 퇴축과정에서 발생하는 치조골과 기저골의 변화는 좀더 정밀한 연구방법을 사용해서 객관적으로 조사해 볼 필요가 있었다.

본 치조골에 관한 연구에서 (Table 1), 악궁전방 중심 O

**Table 1.** Alveolar bone change between the normal and patient group (unit: mm)

Distance	Sex	Male				p-value	Female				p-value
		Normal		Patient			Normal		Patient		
		Me ± SD	n	Me ± SD	n		Me ± SD	n	Me ± SD	n	
Arch Half Diameter	O-M <sub>2</sub>	46.70 ± 3.51	20	46.13 ± 1.77	15	0.5374	45.30 ± 3.57	20	44.25 ± 3.29	16	0.3156
Arch Half Distance	M <sub>inf</sub> -O <sub>mf</sub>	21.28 ± 2.44	20	21.02 ± 1.09	18	0.6642	20.17 ± 1.71	20	19.84 ± 1.60	22	0.5178
	M <sub>1</sub> -O <sub>1</sub>	26.44 ± 2.70	20	26.04 ± 1.12	16	0.5560	25.77 ± 1.70	20	25.57 ± 2.07	18	0.7558
	M <sub>2</sub> -O <sub>2</sub>	32.83 ± 1.26	20	32.54 ± 2.48	15	0.6553	31.54 ± 2.32	20	31.25 ± 1.88	16	0.6947

**Table 2.** Basal bone change between the normal and patient group (unit: mm)

Distance	Sex	Male				p-value	Female				p-value
		Normal		Patient			Normal		Patient		
		Me ± SD	n	Me ± SD	n		Me ± SD	n	Me ± SD	n	
First Molar	B <sub>wm1</sub>	6.67 ± 1.46	20	5.55 ± 1.45	16	<0.0001	6.33 ± 1.06	20	6.15 ± 1.06	18	0.2138
	L <sub>wm1</sub>	3.97 ± 1.23	20	4.25 ± 1.05	16	0.0787	3.80 ± 0.85	20	4.02 ± 1.12	18	0.0968
	H <sub>m1</sub>	9.20 ± 2.44	20	9.21 ± 1.27	16	0.9728	8.95 ± 1.33	20	8.80 ± 1.34	18	0.4192
Second Molar	B <sub>wm2</sub>	8.11 ± 1.51	20	7.14 ± 1.66	15	<0.0001	8.09 ± 1.34	20	6.97 ± 1.06	16	<0.0001
	L <sub>wm2</sub>	3.93 ± 1.23	20	4.13 ± 1.20	15	0.0162	3.72 ± 1.19	20	4.11 ± 1.10	16	0.2535
	H <sub>m2</sub>	9.99 ± 1.47	20	9.56 ± 1.82	15	0.5272	9.38 ± 2.35	20	9.35 ± 1.54	16	0.0021

점에서 제2대구치 중심부 M<sub>2</sub>점간의 거리인 악궁반경에서, 정상군 남자에서는 46.70 mm이고 여자에서는 45.30 mm로 남자가 다소 큰 것으로 관찰되었으나 남녀간에는 통계적인 유의성은 없는 것으로 관찰되었다. 또한 정상군과 환자군간에도 남녀 모두 통계적인 유의성은 없었다. 이공, 제1대구치 및 제2대구치 부위의 중심에서 악궁 정중심선을 잇는 최단축 거리인 각각의 악궁반거리에서도, 정상군의 남자가 여성에 비해 다소 크게 측정되었으나 통계적인 유의성은 없었다. 또한 남녀별 정상군과 환자군간의 평균치는 정상군이 환자군에 비해 다소 큰 것으로 측정되었으나 통계적인 유의성은 없었다.

본 기저골에 관한 연구에서(Table 2), 남녀 모두 공통적인 변화를 보인 것은 정상군의 제1대구치 및 제2대구치 부위로서 협측기저골 평균치는 정상군이 환자군보다 큰 소견을 보였고 설측 기저골 평균치는 정상군이 환자군보다 작은 소견을 보였다. 그러나 이공의 하연에서 하악골 하연까지 잇는 거리는 남녀별로 서로 상반되는 소견을 보여 공통되는 소견을 얻을 수 없었다. 또한 정상군과 환자군간에서 남녀 모두 동일한 위치에서 통계적인 유의성을 보인 부위는 제2대구치의 협측기저골이었다(P < 0.0001).

무치악 치조골의 감소는 많은 인자에 의해서 영향을 받으며 그 감소량, 위치 및 감소율에서 개인적으로 다양하다. 치조골 퇴축의 방향은 상악에서는 구심성이며 하악에서는 원심성이라고 주장되었으며, 이것은 보철 기술에서 인공치아의 배열을 위해 임상적으로 매우 중요하다. 또한 일반적

으로 알려진 것은 하악골 퇴축은 이공 후방에서 발생한다는 것이다. 차후에는 3차원 영상의 전산화단층사진이나 3차원 재구성 모형을 병용하여 보철치료를 하는 것이 이상적이며 실제적인 듯이 보인다.<sup>9</sup> 전산화단층사진은 재래식 단층사진에 비하여 많은 점에서 효과적이다. 특히 악골의 다면재구성 프로그램을 이용하여 제공된 입체적인 영상인 측면상, 파노라마상 및 단면상등은 인공치아의 정확한 위치와 길이에 관한 정확한 정보를 제공한다.<sup>17</sup> 반면에 전산화단층사진술은 재래식 방사선촬영술에 비하여 고가이고 또한 방사선 피폭량이 큰 것이 단점으로 지적되어, 이를 이용하여 광범위한 연구대상을 장기간에 걸쳐 검토하기에는 부적합한 것으로 사료된다.

본 연구의 결과를 종합해 보면, 악궁반경과 악궁반거리에서 환자군의 평균값이 정상군의 값보다 다소 적게 나타나서, 발치 후에는 구치부 치조골은 미약하나마 내측 및 전방 쪽으로 퇴축되는 소견을 보였다. 이러한 연구결과를 선각들의 발치후에 하악 치조골은 원심성으로 퇴축한다는 결과와 직접 비교하기 위해서는 하악골 전방부위에 관한 연구가 더 필요한 것으로 사료되었다. 그러나 잔존 치조골의 정점을 기준으로 평가한 치조골에 관한 분류와 평가 방법은 재검토 할 필요가 있었으며, 본 연구에서는 이러한 점을 보완하고자 치조골의 중심점을 기준으로 측정하였다. 또한 기저골에 관한 연구에서도, 발치된 후에는 협측기저골은 감소되고 설측기저골은 오히려 증대되는 소견을 보여 하악 구치부는 발치 된 후에는 내측으로 퇴축하는 소

견을 보였다. 결론적으로 발치 후의 하악 치조골 및 기저골 퇴축의 양상을 정확히 판단하기 위해서는, 장기간에 걸쳐 사용이 간편하고 단순한 연구방법이 추구되어야 할 필요가 있었다.

### 참 고 문 헌

1. Atwood DA. Some clinical factors related to the rate of resorption of residual ridges. *J Prosthet Dent* 1962; 12: 441-50.
2. Atwood DA. Postextraction changes in the adult mandible as illustrated by microradiographs of midsagittal sections and serial cephalometric roentgenograms. *J Prosthet Dent* 1963; 13: 810-24.
3. Atwood DA. Reduction of residual ridges. *J Prosthet Dent* 1971; 26: 266-79.
4. Atwood DA, Coy WA. Clinical, cephalometric, and densitometric study of residual ridges. *J Prosthet Dent* 1971; 26: 280-95.
5. Atwood DA. Bone loss of edentulous alveolar ridges. *J Prosthet Dent* 1979; 50: 11-9.
6. Cawood JI, Howell RA. A classification of the edentulous jaws. *Int J Oral Maxillofac Surg* 1988; 17: 232-6.
7. Cawood JI, Howell RA. Reconstructive preprosthetic surgery. Part 1: anatomical considerations. *Int J Oral Maxillofac Surg* 1991; 20: 75-82.
8. Eufinger H, Gellrich NC, Sandmann D, Dieckmann D. Descriptive and metric classification of jaw atrophy. *Int J Oral Maxillofac Surg* 1977; 26: 23-8.
9. Eufinger H. Individual augmentation of the atrophic mandible based on CAD/CAM-manipulated computed tomography data-in vitro results. *Int J Oral Maxillofac Surg* 1994; 23: 399-402.
10. Klemetti E. Resistance of the maxillary ridge to occlusal trauma. *J Prosthet Dent* 1995; 73: 250-2.
11. Klemetti E. A review of residual ridge resorption and bone density. *J Prosthet Dent* 1996; 75: 512-4.
12. Park CS. The remodeling of the posterior edentulous mandible as illustrated by computed tomography. *Korean J Oral Maxillofac Radiol* 1999; 29: 43-53.
13. Park CS, Kim KD. The height and width of the mandibular body in dentate and partially edentulous subjects. *Oral and Maxillofacial Radiology Today* 2000; 246-51.
14. Tallgren A. The continuing reduction of the residual alveolar ridges in complete denture wearers: a mixed longitudinal study covering 25 years. *J Prosthet Dent* 1972; 27: 120-32.
15. Tallgren A, Lang BR, Walker GF, Ash MM. Roentgen cephalometric analysis of ridge resorption and changes in jaw and occlusal relationships in immediate complete denture wearers. *J Oral Rehabil* 1980; 7: 77-94.
16. Ulm CW, Solar P, Blahaut R, Matejka M, Watzek G, Gruber H. Location of the mandibular canal within the atrophic mandible. *Br J Oral Maxillofac Surg* 1993; 31: 370-5.
17. Andersson JE, Svartz K. CT-scanning in the preoperative planning of osseo-integrated implants in the maxilla. *Int J Oral Maxillofac Surg* 1988; 17: 33-5.