

돼지 톡소프라스마증(Toxoplasmosis)

마쓰다 가쿠 · 임병무 · 임채웅

전북대학교 수의과대학

명 칭

Toxoplasmosis (톡소포자충증)

병리기전

*T. gondii*의 기생에는 장기특이성이 없다. 그러나 중간숙주에서 주로 폐, 림프기관, 간, 심장, 골격근, 횡격막, 장, 눈, 신경계 등을 침범하여 병변을 일으킬 수 있다. Cyst와 oocyst의 섭취로 감염된다. Bradyzoite와 sporozoite가 세포막을 파괴하면서 장상피세포에 진입한다. 충체는 장간막림프절, Payer's patches, 기타 가까운 위치에 있는 세포속으로 들어가, 거기서 모충체 속에 두개의 충체가 생겨 모충체를 파괴해 나오는 내부출아분열로 증식한다. 림프계와 혈액순환을 통해 먼 장까지도 확산된다. 세포내 기생하고 조직을 파괴하여 출혈과 괴사를 일으킨다.

개요, 역사, 역학

개요

고양이를 제외한 포유동물 및 조류는 oocyst 또는 cyst의 섭취로 감염되고 무성생식을 한다. 급성기에는 tachyzoite (2~3×5~7 μm)가 여러 장기에서, 숙주 면역이 활성화된 이후인 만성기에는 100~1,000개의 bradyzoite를 내장하며 주변에 염증반응이 없는 cyst (직경 20~50 μm)가 근육 및 뇌에서 관찰된다. Tachyzoite는 태반을 통해 태아 감염을 일으킨다.

고양이는 oocyst 또는 cyst의 섭취로 감염되고, 기타 동물에서 보이는 감염양식 외에 소장에서 coccidiosis양의 증식이 이루어짐으로 oocyst (Isospora 형, 10×12 μm)를 배출한다.

역사

그 원인체 *Toxoplasma gondii*는 1908년 Nicolle와 Mancaux에 의하여 북아프리카의 설치류 *Ctenodactylus gundi*에서 발견, 명명되었다. 같은 해 브라질에서 Splendore가 야토에서 발견하였고, 이후 사람을 포함한 거의 모든 척수동물이 감염될 수 있음이 알려 졌다.

역학

세계 각지역에 분포하나 분포밀도는 기후, 생활양식, 동물의 종에 따라 차이가 있다. 물고기와 조류를 포함하는 매우 넓은 동물에 존재하나, 대부분이 불현성 감염이다. 육식동물이 발병 기회가 많고, 고양이와 쥐의 접근이 가능한 환경에서 집단발병의 위험이 있다.

원인체

Sporozoa, Eucoccidiida, Sarcocystidae, Toxoplasmatinae에 속한 *Toxoplasma gondii*

임상증상

외음부의 지속적인 발적종대

육안소견

림프절: 농양 및 출혈

자궁: 염증성 삼출물과 태자 존재

외음부: 발적 종대

병리조직소견

림프절에서 다병소성 응고괴사 및 tachyzoite가 주로 괴사 주변 부위에서 발견됨.

진 단

원충의 검출은 급성기에 조직(림프절 등)에서 Giemsa 염색과 형광항체법을 이용하여 도말표본을 통하여 tachyzoite를 검출할 수 있으며, 만성기에 뇌, 횡격막에서 Giemsa 염색으로 cyst를 검출할 수 있다. ELISA, CF test, Latex 응집반응

등 혈청검사, 형광염색법이 이용된다. 본 경우는 HE에서 tachyzoite 확인으로 진단하였다.

감별진단

Sarcocystosis과 감별이 필요하다. Sarcosistosis에서는 혈관 내피세포내에만 schizont (2~8 μm)를 관찰할 수 있으며, toxoplasmosis에서는 섬유아세포, 간세포등 다양한 종류의 세포내에 tachyzoite를 볼 수 있다. 만성기 cyst는 sarcocystosis의 cyst가 0.5~5.0 mm인 것으로 감별할 수 있다.

치료 및 예방

치료

감염초기에 Sulfamonometoxine, SDDS (2-sulfamylon-4, 4'-diaminodiphenyl-sulfone) 투여함.

예방

고양이 및 쥐의 접근을 방지한다.

• 한국수의병리학회 홈페이지(<http://vetpathology.or.kr>)에서 동영상으로 설명을 들을 수 있습니다.

돼지 Toxoplasmosis

전북대학교 수의과대학
임병무

Causative Organism

- Family Sarcocystidae
 - *Toxoplasma* (*T. gondii*)
 - *Sarcocystis*
 - *Neospora*
 - *Besnoitia*
 - *Frenkelia*
 - *Hammondia*
 - *Hyaloklossia*

그림1, 2

Toxoplasma gondii

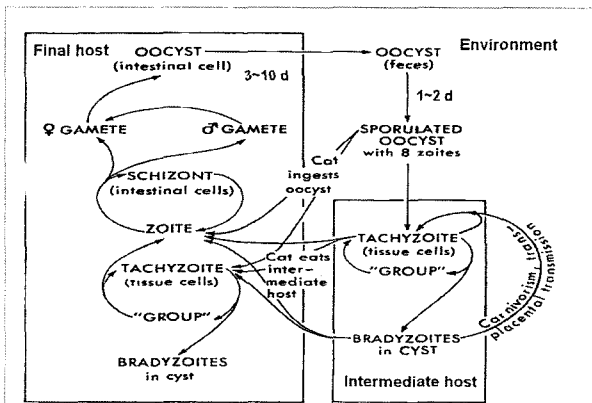
- Final hosts: All felids.
- Intermediate hosts: Any mammal and birds, including cat and man
- Distribution: Worldwide

Life Cycle

- Final hosts: Infection with tachyzoites, bradyzoites, oocysts. Excretion of oocyst. Formation of tachyzoites, bradyzoite.
- Intermediate hosts: Infection with tachyzoites, bradyzoites, oocysts. Formation of tachyzoites, bradyzoite.

O : Oocyst
T, B : Tachyzoite, bradyzoite

그림3, 4



Identification

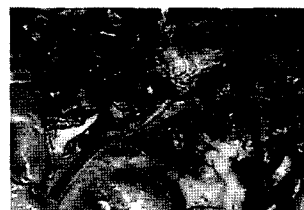Oocysts: In the feces of cats, unsporulated, 12 x 10 μ m
 <Intestinal Stages>
 Schizonts: In the jejunum and ileum, 4~17 μ m in diameter, contain up to 32 merozoites
 Gamonts: In the ileum, 10 μ m in diameter
 <Extra-intestinal Stages>
 Tachyzoites: In many cell types (ex. Fibroblasts, hepatocytes, reticular cells, myocardial cells), 8~16 organisms in one cell, each measuring 2~3 x 5~7 μ m
 Bradyzoites in cysts: In the muscle, liver, lung, brain, Cyst measuring up to 100 μ m

그림5, 6

Case

- 돼지 잡종 (YL, F1)
- 경산 모든
- 외음부 지속적 발적 종대


Lymph Node



• Enlargement


그림7, 8

Lymph Node



- Enlarged
- Hemorrhage

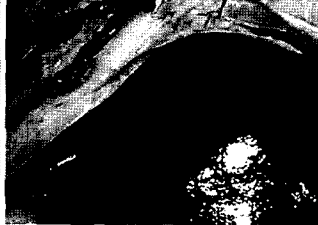
Lymph Node



- Abscess

그림9, 10

Liver




- White spots

Gross Lesion

- Lymph nodes: abscess, hemorrhage
- Liver: white spots
- Uterus: inflammatory exudate with dead fetus
- Vulva: enlargement with redness


그림11, 12

Lymph Node



- Multi-focal necrosis
- Congestion

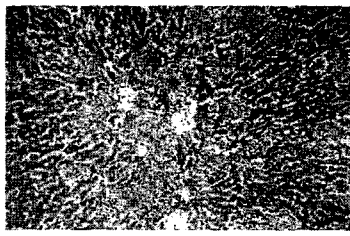
Lymph Node



- Terminal colony near margin of necrotic lesion

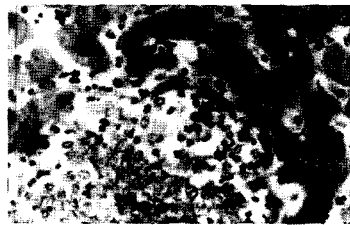
그림13, 14

Liver



- Multi-focal necrosis

Liver



- Terminal colony on the edge of necrotic lesion

그림15, 16

Differential Diagnosis

- Toxoplasmosis
 - Tachyzoite(2~3 μ m in diameter) are found in many cell types, for example, fibroblasts, hepatocytes, reticular cells, myocardial cells.
- Sarcocystosis
 - Schizont (2~8 μ m in diameter) are found only in endothelial cells

⇒ Toxoplasmosis

그림17