

## 종격동을 침범한 갑상선암의 외과적 치료

대구가톨릭대학교 의과대학 흉부외과학교실  
전 상 훈

### Surgical Management of Mediastinal Invasion in Advanced Thyroid Cancer

Sang hoon Jheon, MD.  
Department of Thoracic and Cardiovascular Surgery  
School of Medicine, Catholic University of Daegu, Korea

#### 서 론

주위 장기로의 침윤이 있거나 주변 림프절로 전이가 있는 진행형 갑상선 암에 대한 외과적 치료는 이 종양의 생물학적 특성과 암의 근치성, 그리고 기관의 보존, 연하, 발성의 문제 및 수술에 따르는 이환률과 사망률 등을 종합적으로 고려하여 두경부외과, 흉부외과, 핵의학과 등 해당 진료과들과 긴밀한 협의를 통해 이루어져야 한다.

종격동내로 암이 직접 진행된 경우, 최초 수술 후 재발에 의한 종격 침범, 종격내 림프절 전이, 종격 림프절 청소술, 동위원소 치료 후 종격 내 국소적 잔존 등의 경우에 종격동으로의 접근이 요구되며, 근치적 수술과 보존적 목적의 수술로 구분된다.

이러한 종격 침범례에 대한 수술은 흔하지 않아 일반적으로 슬자들에게 친숙하지 않으므로, 종격동으로의 접근과 절제 방법을 중심으로 기술하고자 한다.

#### 접근 방법의 선택

##### 1. 상흉골 접근법

기관은 목의 굴신에 따라 상하로 많이 움직이므로 상종격동 침범이 심하지 않은 경우나 양성 갑상선종의 경우는 흉골 절개 없이 흉골병 하부로 절제가 가능한 경우가 많다. 특수 고안된 흉골 거상기를 이용하면 흉골하 절제가 더 용이해 질 수 있다.

##### 2. 흉골 정중절개술

상부종격 접근에 가장 보편적인 절개법이다(Fig. 1). 수술 후 통증도 적고 절개에 따른 이환율도 다른 흉부 절개법에 비해 높지 않다. 종격동으로의 침범이 극히 심하지 않은 경우에는 흉골의 상부만 절개하는 방법이 많이 사용된다(Fig. 2).

##### 3. 쇄골, 흉골병 절제술

쇄골하 동정맥에 침범한 경우, 흉골병이나 쇄골에 직접 침범한 경우, 종격내의 침범이 광범위한 경우나 종격 기공형성술이 필요한 경우에 사용된다(Fig. 3).

##### 4. 트랩도아 절개술

쇄골하 혈관이나 완두동정맥의 하방 분지부 근처에 종양이 침범한 경우에는 흉골절개술로 접근이 힘들다. 쇄골과 흉골병 및 상부늑골절제로 접근할 수

교신저자 : 전상훈, 705-718 대구광역시 남구 대명4동 3056-6  
대구가톨릭대학교병원 흉부외과학교실  
전화 : (053)650-4566, 전송 : (053)629-6963  
E-mail : jheon@cataegu.ac.kr

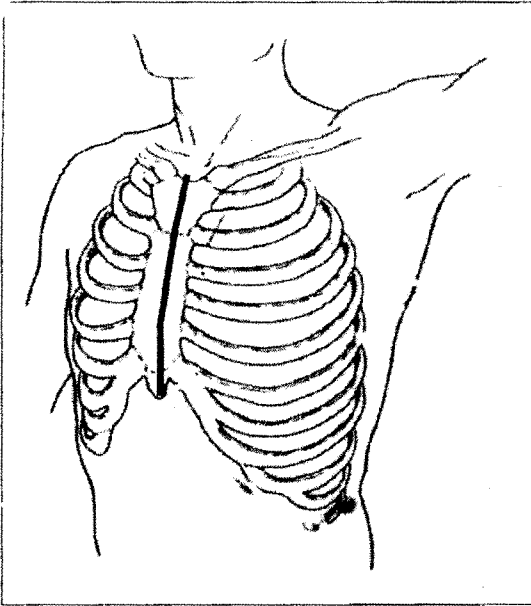


Fig 1. Median sternotomy

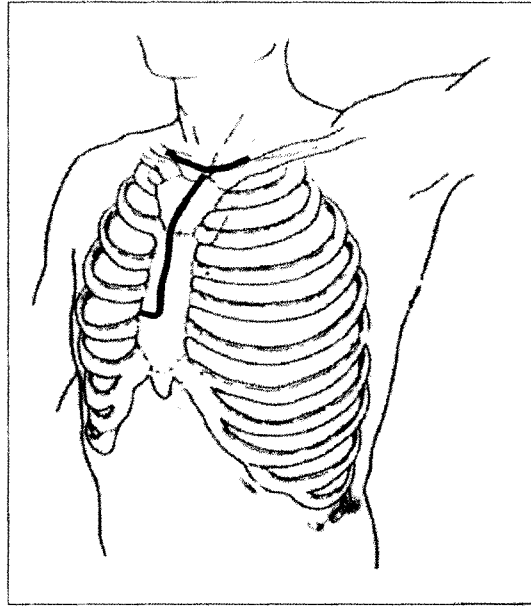


Fig 2. Partial sternal splitting

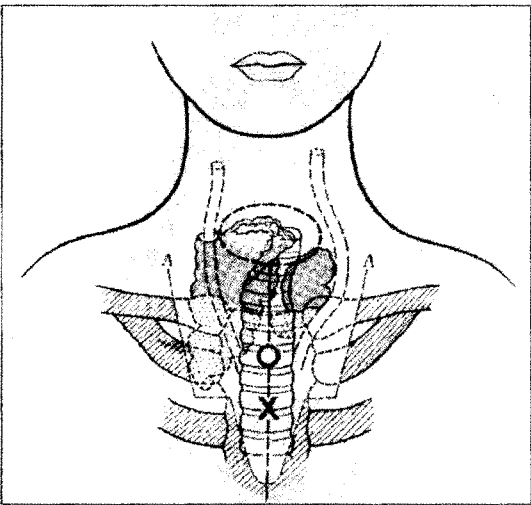


Fig 3. Clavicle and sternal manubrium resection  
X: starting point of manubrial resection O: site for mediastinal tracheostomy

있으나 수술 후 환자의 외형상 기형과 불편감이 심하다. 종격 기공형성술이 필요 없는 경우는 트랩도아 절개가 시야도 좋으며 쇄골이 보존되어 수술 후 기형이 적다(Fig. 4). 표준적 트랩도아 절개에 흉곽 안쪽에서 제 1번 늑골을 절제하면 수술 시야가 아주 좋다.

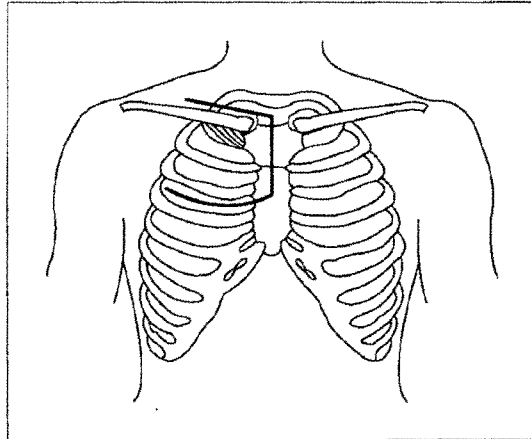


Fig 4. Trap door incision

### 5. 흉강경 수술

제한적이지만 흉강경이나 종격동경을 이용하면 절개를 줄이고 효과적인 시야 확보에 도움을 받을 수가 있다.

### 종격내 침범에 대한 합병절제

#### 1. 기관의 합병절제

경부 기관을 침범하는 경우가 대부분이나,

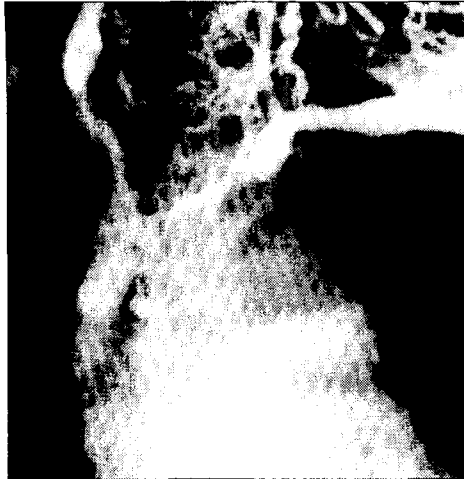

Fig 5. Tumor invasion to left brachiocephalic vein

에서 종격 내 기관까지 광범위하게 침범한 경우는 대개 후두절제술과 종격 기공형성술이 필요하다. 기관분지부 상방으로 3~4cm 정도의 길이가 필요하며 상공정맥과 상행 대동맥 및 무명동맥 사이에 설치한다. 남은 기관의 길이가 짧은 경우는 피부를 안으로 말아 넣어 기공을 만든다.

## 2. 혈관의 합병절제

갑상선에 가장 근접한 주요 혈관은 좌우의 총경동맥이며 절제나 차단 전에 뇌파검사를 시행하는 것이 좋다. 술 전에 침윤이 의심되어도 실제 수술 시에 종양과 박리가 잘 되어 혈관을 보존할 수 있는 경우도 종종 있다. E-PTFE(expanded polytetrafluoroethylene)로 재건하며, 기관 절제가 같이 시행되는 경우에는 감염의 가능성이 높아지므로 혈관 수술시 주의를 기울여야 한다. 한편 정맥은 동맥에 비하여 종양이 접해 있을 때 박리가 쉽지 않으며, 좌완두정맥이나 내경정맥이 침범되는 경우가 많다(Fig. 5). 정맥 침범이 경미하면 측방 차단 후 일차 봉합술을 시행하거나 심막을 이용하여 팻취 봉합할 수 있다. 혈행 재건은 근치적 목적이든 증상완화를 목표로 하든 중요하며, 대개 E-PTFE를 사용한다. 술기 상 주의점을 몇 가지 기술하면 우선 좌완두정맥과 우심이간의 인조혈관의 길이를 폐흉 후의 위치를 생각하여 무리가 없게 자연스럽게 놓일 정도로 충분히 해 주어야

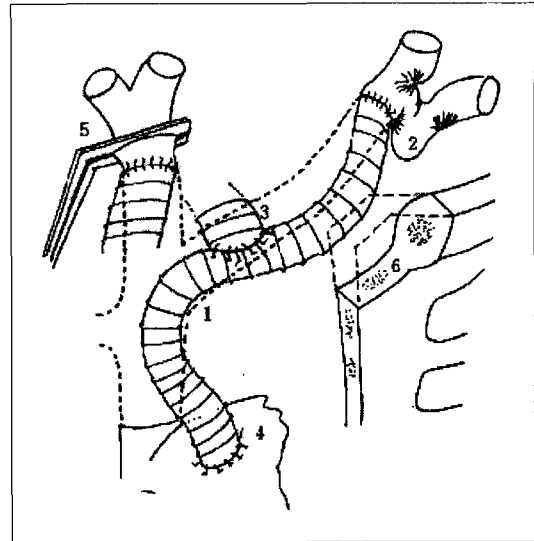


Fig 6. Vascular reconstruction

한다. 특히 좌완두정맥과의 문합부에 힘이 집중되기 때문에 이곳의 문합에 주의한다. 우심이와 문합시는 문합부 크기를 충분히 한다(Fig. 6). 상공정맥의 완전 차단이 필요한 경우는 좌완두정맥과 우심이 간의 문합을 완성 시킨 후에 우완두정맥과 상공정맥간의 재건술을 시행하는 방법이 좋다. 또 인조혈관과 인조혈관간의 Y-문합은 쉽게 막히므로 피한다. 좌완두정맥의 완전 절제가 필요하여 문합부가 내경정맥과 쇄골하정맥의 분지부에 가까워지는 경우에는 시야 확보를 위해 적절한 절개가 필요하다. 수술 후 외과핀 등을 사용하여 인조 혈관의 폐쇄를 방지한다. 기관절제나 재건을 동시에 시행한 경우에는 기관문합부와 혈관사이에 주변조직을 끼워 술 후 혈관 파열을 예방한다.

## 3. 폐의 합병절제

폐 침부에 침범할 수 있으며 대개 쇄기절제술로 처리가 가능하다.

## 4. 식도의 합병절제

흉곽 내 식도만 침범하는 경우는 거의 없고 경부 식도가 침범된 경우가 대부분이다. 기관과 같이 절제해야 하는 경우가 많으며, 점막은 남기고 근육층만 절제하여도 되는 경우가 많다. 침범 정도에 따라 절

제 후 적절한 재건 방법을 이용한다.

### 5. 신경의 침범

일측 횡격막 신경이 종괴에 침윤되었으면 종괴와 함께 절제한다. 양측 침범의 경우는 거의 없으며, 반대편 폐 상태가 양호하면 일측 횡격막 마비는 큰 문제가 되지 않는다.

### 6. 뼈의 합병절제

흉골병을 침범한 경우는 골 주사와 육안 소견을 참조하여 흉골체와 쇄골 및 늑연골을 포함하여 완전 절제한다.

### 7. 종격내 림프절 청소

갑상선암에서 상부 종격동 림프절로의 전이는 경부 기관주위 림프절에서 종격 림프절로 연속적으로 전이되는 경우, 경부 림프절이 전이암에 의해 팽배되어 종격내로의 역순환을 유발하는 경우, 폐 전이에 이차적으로 생긴 종격 림프절 전이 등을 생각할 수 있다. 원발암이 있는 반대쪽의 심부 경부 림프절에 전이가 있는 경우는 상종격 림프절의 체계적 박리가 필요하다는 의견도 있다.

### 8. 흉벽 재건방법

대흉근을 이용하는 근피부피판 등을 사용하여 결손을 재건할 수 있다.

### 9. 고식적 구멍수술

환자의 전신 상태는 비교적 양호하나 방치하면 종양에 의해 사망하기 전에 출혈사나 질식사에 당면하게 되는 경우가 있다. 근치수술이 불가능한 경우에도 출혈사나 질식사를 피하기 위해 가능한 외과적 수단을 동원하는 것이 필요하다. 환자의 연령과 전신상태, 병의 진행정도, 조직형 등을 고려하여 수술 여부와 술식을 결정해야 한다.

## 결론

진행된 갑상선 암이 종격동을 침범한 경우에도 적절한 확대 수술을 통하여 근치적 목적을 달성할 수

도 있으며, 고식적인 면에서도 외과적 치료의 역할이 기대되는 경우가 있다. 악성종양에 대한 최소수술의 중요성은 언급할 필요도 없지만 불행히도 재발하여 고도로 진행되었다 하더라도 포기하지 말고 근치 수술이나 고식적 수술의 가능성과 의의에 대하여 고려해야 할 것으로 사료된다.

## References

- 1) 김영민, 구영아, 박기영, 노영수, 박영민, 임현준. 상종격동을 침범한 두경부 종양의 임상적 고찰. 대한이비인후과학회지 1999;42:891-7.
- 2) Lore, Jr. JM: *Surgery for advanced thyroid malignancy: Otolaryngo Clinics of North America* 1991;24:1295-319.
- 3) Protopapas AD, Nicholson AG, Vini L, Harmer C, Goldstraw P: *Thoracic metastectomy in thyroid malignancies. Ann Thorac Surg* 2001;72:1906-8.
- 4) Clark OH: *Surgical anatomy. In Braveman LE, Utiger RE(eds): Werner and Ingbar's The thyroid, 7th ed. Philadelphia, Lippincott-Raven, 1996:462-8.*
- 5) Sugeno A, Asanuma K, Shingu K et, al: *Clinical evaluation of upper mediastinal dissection for differentiated thyroid carcinoma. Surgery* 1993;113:541-4.
- 6) Armour RH, Conway M, Shenoy KN: *Retrosternal goiter: a wider view. British J Surg* 1997;84:403.
- 7) Niederle B, Rudolf R, Fritsch A: *Transternal operation in thyroid cancer. surgery* 1985;98:1154-61.
- 8) Nomori H, Horio H, Suemasu K: *Modified trap-door thoracotomy for mediastinal metastasis of thyroid carcinoma invading the right brachiocephalic vein. Jpn J Thorac Cardiovasc Surg* 2000;48:135-8.
- 9) Vanakesa T, Goldstraw P: *Antero-superior approaches in the practice of thoracic surgery.*

- European J Cardiothorac Surg* 1999;15:774-80.
- 10) Grillo H, Zannini P: *Resectional management of airway invasion by thyroid carcinoma. Ann Thorac Surg* 1986;42:287-98.
  - 11) Ishihara T, Kobayashi K, Kikuchi K, Kato R, Kawamura M, Ito K: *Surgical treatment of advanced thyroid carcinoma invading the trachea. J Thorac Cardiovasc Surg* 1991;102:717-20.
  - 12) Grillo H, Suen HC, Mathisen D, Wain J: *Resectional management of thyroid carcinoma invading the airway. Ann Thorac Surg* 1992;54:3-10.
  - 13) Tsubota N, Yoshimura M, Miyamoto Y, Nakamura H, Minami H: *Primary anastomosis of the trachea: management and pitfalls. Surg Today-Jpn J Surg* 1998;28:492-7.
  - 14) Nomori H, Horio H, Nara S: *Synchronous reconstruction of the trachea and innominate artery in thyroid carcinoma. Ann Thorac Surg* 1995;60:1421-2.
  - 15) Tarao M: *A case of thyroid cancer invading into mediastinum that was in need of resection of both innominate veins for complete cure. Gyobu Gekka* 1997;50:531-4.
  - 16) Sloan DA, Vasconez HC, Weeks JA: *Mediastinal dissection and reconstruction for recurrent Hurthle cell carcinoma of the thyroid. Head & Neck* 1994;16:64-71.
  - 17) Kebebew E, Kikuchi S, Duh QY, Clark OH: *Long-term results of reoperation and localizing studies in patients with persistent or recurrent medullary thyroid cancer. Arch Surg* 2000;135:895-901.
  - 18) Kobayashi T, Asakawa H, Komoike Y, Tamaki Y, Monden M: *Characteristics and prognostic factors in patients with differentiated thyroid cancer who underwent a total or subtotal thyroidectomy: surgical approach for high-risk patients. Surg Today-Jpn J Surg* 1999;29:200-3.