

디지털방사선사진과 구내방사선사진의 인접면 인공우식진단능에 관한 비교연구

조영곤 · 박시승
조선대학교 치과대학 보존학교실

ABSTRACT

COMPARATIVE STUDY OF DIGITAL AND CONVENTIONAL RADIOGRAPHY FOR THE DIAGNOSTIC ABILITY OF ARTIFICIAL PROXIMAL SURFACE CARIES

Young-Gon Cho, Si-Seung Park

Department of Conservative Dentistry, College of dentistry, Chosun University

Conventional intraoral radiography continues to be the most widely used image modality for the diagnosis of dental caries. But, conventional intraoral radiography has several shortcomings, including the difficulty of exposing and processing intraoral film of consistently acceptable quality. In addition, radiographic retaking that was the result of processing errors, may result in increased discomfort and radiation dose to the patient.

Recently, various digital radiographies substitute for conventional intraoral radiography to overcome these disadvantages. The advantages of digital radiography are numerous. One of advantages is the elimination of processing errors. In addition, the radiation dose for digital system is approximately 20% to 25% of that required for conventional intraoral radiography. Another potential advantage of digital imaging is the ability to perform image quality enhancements such as contrast and density modulation, which may increase diagnostic accuracy.

The purpose of this study was to compare the diagnostic ability of artificial proximal defects to conventional intraoral radiography, direct digital image(CDX2000HQ[®]) and indirect digital image(Digora[®]).

Artificial defects were made in proximal surfaces of 60 extracted human molars using #1/2, #1, #2 round bur. Five dentists assessed proximal defects on conventional intraoral radiography, direct digital image(CDX2000HQ[®]) and indirect digital image(Digora[®]). ROC(Receiver Operating Characteristic) analysis and Two-way ANOVA test were used for the evaluation of detectability, and following results were acquired.

1. The mean ROC area of conventional intraoral radiography, direct digital image(CDX2000HQ[®]) and indirect digital image(Digora[®]) were 0.6766, 0.7538, 0.6791(Grade I), 0.7176, 0.7594, 0.7361(Grade II), and 0.7449, 0.7608, 0.7414(Grade III), respectively.
2. Diagnostic ability of direct digital image was higher than other image modalities. But, there was no statistically significant difference among other imaging modalities for Grade I, II, III lesion(p>0.05).

In conclusion, when direct and indirect digital system are comparable with conventional intraoral radiography, these systems may be considered an alternative of conventional intraoral radiography for the diagnosis of proximal surface caries.

Key words : Digital, Diagnostic ability, Artificial proximal defects

1. 서 론

치아우식의 진단은 오래 전부터 임상가들에게 중요한 문제로 인식되어 왔다. 그러나 인접면 초기우식의 경우 진단이 어려워 우식증의 진행으로 인해 치질의 상실을 초래할 수 있다.

치아우식의 진단은 일반적으로 시진, 탐침 및 방사선 사진 등에 의해 이루어졌으며, 최근에는 우식감지액, 레이저 형광법, 초음파 기구들을 이용한 새로운 우식진단 방법들이 소개되어 임상에서 이용되고 있다. 구내 방사선사진은 해상능과 진단능이 우수하고, 사용이 간편하여 치과분야에서 필수적인 진단방법으로 많이 이용되고 있다^{1,2)}. 그러나, 이 방법은 방사선피폭, 현상과정의 실수 및 사진의 질 저하 등의 단점을 가지고 있다.

치과방사선 영역에서 디지털영상은 이와 같은 구내 방사선사진의 단점을 극복하기 위하여 도입되었다. 개발 초기에는 구내 방사선사진에 비해 해상능이 낮고, 비용과 시간적인 면에서 비효율적이었으나, 최근 기술이 향상됨으로써 상의 질이 우수한 디지털 영상을 얻을 수 있게 되었다³⁾.

디지털 영상법은 입력방법에 따라 간접 디지털영상법과 직접 디지털영상법으로 나눌 수 있다. 간접 디지털영상법은 현상된 방사선사진의 상을 입력장치를 이용하여 디지털영상을 얻는 방법이고, 직접 디지털영상법은 X-선에 민감한 물질을 이용하여 피사체를 통과한 X-선의 감쇄정도를 직접 감지하여 영상을 얻는 방법이다^{4,6)}. 이들 디지털영상은 방사선 사진에 비하여 방사선 피폭량을 줄일 수 있고, 시간의 절약과 함께 기록을 즉시 검색할 수 있을 뿐 아니라 상의 질이 저하되지 않고, 먼 곳까지 수초 내에 전달될 수 있어 다른 전문가와 의견교환이 가능하다는 장점이 있다. 또한 현상과정의 실수를 없앨 수 있고 대조도나 흑화도를 조절할 수 있어 진단을 더욱 정확히 내릴 수 있다^{7,9)}.

디지털영상법에 대한 선학들의 연구에서, 간접 디지털영상에 대한 연구로는 오 등¹⁰⁾은 서로 다른 크기의 고속의 round bur로 인접면에 인공적으로 와동을 형성하여 발생시킨 인접면 우식증을 Digora[®] system과 구내 표준방사선사진을 이용하여 우식진단능을 평가한 결과, 이들 간에는 통계학적으로 유의한 차이가 없다고 보고하였다. 그리고 Gotfredsen 등¹¹⁾은 인접면 우식의 진단능을 3종의 직접 디지털영상과 1종의 간접 디지털영상을 이용하여 비교한 결과, 간접 디지털영상인 Digora[®] system이 가장 높은 진단능을 나타냈다고 보고하였다. 또한, Pitts 등¹²⁾과 Kassebaum 등¹³⁾은 각각 인접면 치아우식증에 대한 디지털영상 분석방법과 디지털영상의 해상능에 대하여 연구한 바 있다. 그러나 기계적으로 형성된 인접면 인공우식에서 구내 표준방사선사진과 직접 및 간접 디지털영상간에 비교연구는 다소 미흡한 실정이다.

이에 본 연구에서는 대구치 인접면에 인공우식을 기계적으로 형성하여 구내 표준방사선사진과 직접 디지털영상 및 간접 디지털영상을 통해 인접면 병소의 유무와 병소의 단계에 따른 유무를 판독했을 때 인공우식에 대한 진단능을 ROC (Receiver Operating Characteristic) 곡선을 통해 상호 비교하여 평가한 결과 다소의 지견을 얻었기에 이에 보고하는 바이다.

II. 실험재료 및 방법

1. 실험재료

인접면이 건전한 총 60개의 발거된 상, 하악 대구치를 이용하였다. 구내 표준 방사선사진은 No. 2 size INSIGHT[®] film (Eastman Kodak CO., U.S.A.)와 Gendex[®] intraoral X-ray unit (Dentsply CO., Italy), PERIOMAT[®] 자동현상기(DÜRR CO., Germany)를 이용 하였다. 직접 디지털영상은 CDX2000HQ[®] system (Biomedisys CO., Korea)을 이용하였다(Fig. 3). 간접 디지털영상은 Digora[®] system (Soredex Orion CO., Finland)을 이용하였다(Fig. 4).

2. 실험방법

1) 인공우식병소의 형성 및 매물

실험에 사용된 60개의 치아는 각각 20개씩 무작위로 선택하여 3개의 Grade로 분류하였다. 치아 인접면에서 법랑 백악경계부의 상방으로 1.0~1.5mm위치하고, 협·설측 중앙에 오도록 round burs를 이용하여 총 40개의 인접면 중 무작위로 20개의 인접면에 인공우식와동을 형성하였다. Grade I 은 고속의 #1/2 round bur를 이용하여 0.6mm깊이로, Grade II는 고속의 #1 round bur를 이용하여 0.8mm깊이로, Grade III는 고속의 #2 round bur를 이용하여 1.0mm 깊이로 인공우식 와동을 형성하였다(Table 1). 구내 방사선사진 촬영, 직접 및 간접디지털 영상 채득을 위해 중앙에 인공우식와동이 형성된 치아 1개와 양측에 인공우식와동이 형성되지 않은 치아 2개를 함께 인접면이 모두 접촉되게 석고 블록 내에 각각 매물하였다.

Table 1. Classification of grade according to the depth of artificial defect.

Grade	Depth of artificial defect	Burs used for artificial defect
I	0.6mm	No.1/2 round bur
II	0.8mm	No.1 round bur
III	1.0mm	No.2 round bur

2) 구내 표준방사선사진 촬영 및 디지털영상 채득

구내 표준방사선사진은 65Kvp, 7.5mA의 Gendex[®] intraoral X-ray unit(Dentsply CO., Italy)의 관구를 피사체와 15cm 떨어지게 위치시키고 연조직과 같은 효과를 내기 위해 2.0cm 두께의 아르릴릭 판을 피사체와 관구 사이에 위치시킨 후 No. 2 size INSIGHT[™] film (Eastman Kodak CO., U.S.A.)으로 노출시간 0.16초로 촬영하였다 (Fig. 5). 촬영된 사진은 PERIOMAT[™] 자동현상기(DÜRR CO., Germany)를 이용하여 현상하였다.

3) 디지털영상 채득

디지털영상은 Digora[®] system(Soredex Orion, Finland)과 CDX2000HQ[®] system(Biomedisys, Korea)을 이용하여 노출시간 0.06초로 구내 방사선사진과 동일한 방법으로 채득하였다. 직접 디지털영상인, CDX2000HQ[®]는 37×24mm, 456×684 화소수, 44 μ m의 사각픽셀의 크기를 가진 image sensor를 사용하였다. 컴퓨터는 64MB RAM을 부착한 Pentium III와 1024×768 해상도, 16 bit 컬러를 가진 17인치 모니터(TG7701G, LG)를 이용하였다 (Fig. 3).

간접 디지털영상인, Digora[®] system은 영상감지기인 영상판 중 성인용(35×45mm :416×560pixel)을 사용하였고, 레이저 스캐너로 스캔하였다. 컴퓨터는 16MB RAM을 부착한 586 Pentium(GD53P 752, LG)과 1024×768 해상도, 256단계의 색조를 가진 15인치 모니터(1467, LG)를 이용하였다(Fig. 4).

4) 구내표준 방사선사진과 디지털영상의 판독

5명의 보존과 의사가 현상된 구내 표준방사선사진과 직접 및 간접 디지털영상을 동일한 판독조건에서 인공 인접면 우식병소의 유무와 병소 단계에 따른 유무를 다음 등급에 따라 판독하였다.

- ① 분명히 있다. ② 있는 것 같다. ③ 확실치 않다. ④ 없는 것 같다. ⑤ 분명히 없다.

판독 2주후에 처음과 동일한 조건하에서 구내 표준방사선 사진, 직접 및 간접 디지털 영상에 대한 판독을 재 시행하였다.

5) 결과분석

구내표준 방사선 사진, 직접 및 간접 디지털 영상에 대한 판독자들의 판독결과는 실제상태 즉, gold standard와 비교하여 2회 판독의 평균값으로 민감도(sensitivity)와 특이도(specificity)를 다음의 식을 이용하여 구하였다(Fig. 1).

5쌍의 민감도와 특이도를 이용하여 ROC(Receiver Operating Characteristic) 곡선에서 평면상의 점을 설정하고, 그 점을 연결해서 곡선 하방의 면적을 구한 후, ROC 면적의 평균값으로 구내표준 방사선사진, 직접디지털영상법(CDX2000HQ[®]), 간접디지털영상법(Digora[®])간의 인접면 인공우식 병소의 진단능을 Two-way ANOVA test로 비교, 검증하였다.

III. 실험성적

1) 병소의 유무에 대한 판정

60개의 치아에 대한 구내 표준방사선사진, 직접 디지털영상, 간접 디지털영상의 민감도와 특이도는 5명의 보존과 의사가 2회 판독한 소견의 평균값으로 구하였다(Fig. 5). 민감도와 특이도는 구내 표준방사선사진에서는 0.706, 0.766이었고, 직접 디지털영상에서는 0.800, 0.696이었으며, 간접 디지털영상에서는 0.745, 0.808로 나타났다 (Table 2).

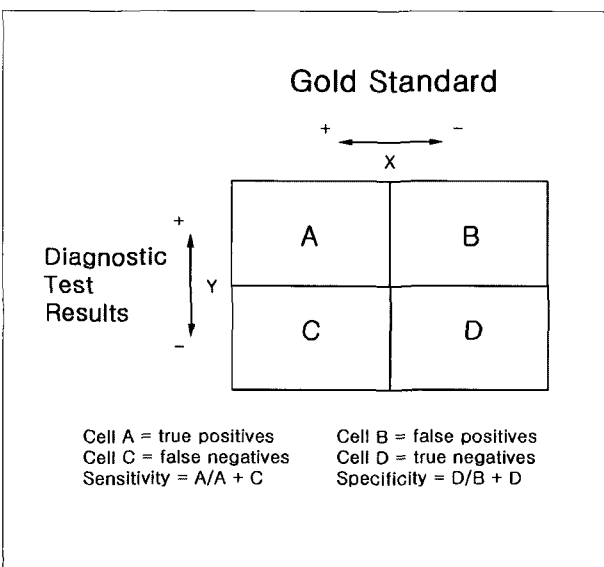


Fig. 1. Contingency table for interpretation of diagnostic tests.

Table 2. The mean values of sensitivity, specificity and area under ROC curve(Az) according to image modality.

	sensitivity	specificity	Az
X-ray	0.706	0.766	0.7125
Direct Digital Radiography	0.800	0.696	0.7442
Indirect Digital Radiography	0.745	0.808	0.7188

Table 3. The mean values of the sensitivity and specificity according to the depth of artificial defect.

	X-ray		Direct Digital Radiography		Indirect Digital Radiography	
	sensitivity	specificity	sensitivity	specificity	sensitivity	specificity
Grade I	0.598	0.838	0.838	0.700	0.614	0.862
Grade II	0.738	0.802	0.896	0.786	0.842	0.882
Grade III	0.792	0.668	0.826	0.598	0.786	0.688

Table 4. The mean values of area under ROC curve (Az) according to the depth of artificial defect.

	X-ray	Direct Digital Radiography	Indirect Digital Radiography
Grade I	0.6766	0.7538	0.6791
Grade II	0.7176	0.7594	0.7361
Grade III	0.7449	0.7608	0.7414

* : statistically significant difference(p<0.05) by Two-way ANOVA test

ROC 곡선 하방의 면적(Az)은 구내 표준방사선사진은 0.7125, 직접 디지털영상은 0.7442, 간접 디지털영상은 0.7188이었다. ROC 면적에 의하면 우식 진단능은 직접 디지털영상, 간접 디지털영상, 구내 표준방사선사진 순서로 우수하였으나 통계적으로 유의한 차이는 없는 것으로 나타났다 (p>0.05).

2) 병소의 단계에 따른 병소 유무 판정

병소단계에 따른 민감도와 특이도는 구내 표준방사선사진의 Grade I에서 각각 0.598, 0.838, Grade II에서 각각 0.738, 0.668, Grade III에서는 각각 0.738, 0.802 이었다. 직접 디지털영상의 Grade I에서 각각 0.838, 0.700, Grade II에서 각각 0.896, 0.786, Grade III에서 각각 0.826, 0.598 이었으며, 간접 디지털영상의 Grade I에서 각각 0.614, 0.862, Grade II에서 각각 0.842, 0.882, Grade III에서 각각 0.786, 0.688로 나타났다(Table 3). 각각의 영상법과 병소의 단계에 따른 ROC 곡선하방의 면적은 Table 4와 Fig. 2에 나타나있다.

ROC 면적에 따른 우식진단능은 각 병소단계에서는 통계적으로 유의한 차이가 있었으나 (p<0.05), 병소의 단계에 대한 각 영상법의 진단능에 있어 통계적으로 유의한 차이는 없었다 (p>0.05).

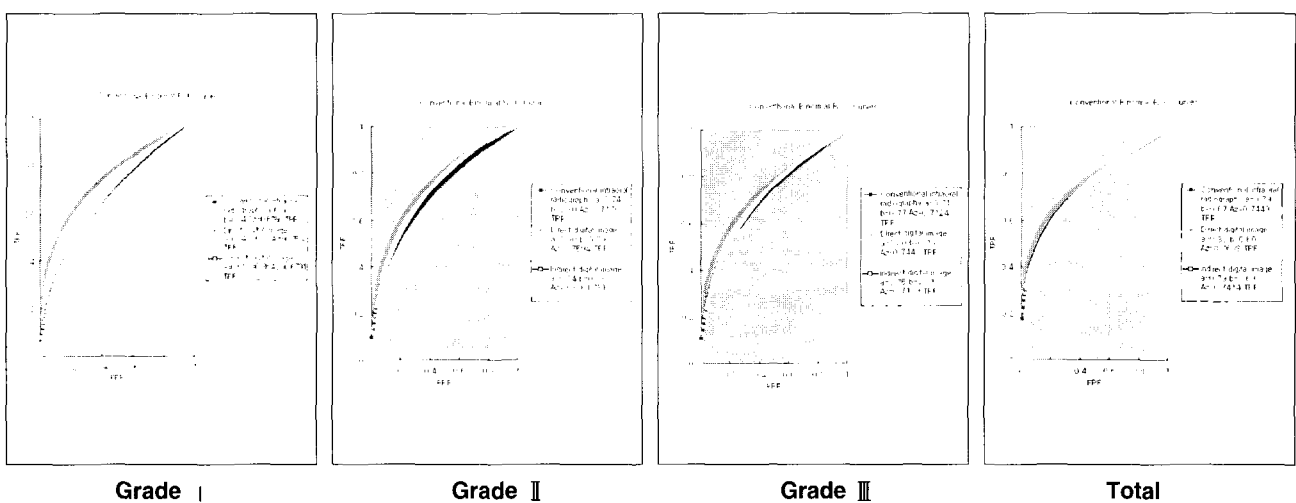


Fig. 2. Receiver Operating Characteristic (ROC) curves obtained by five observers for detection of artificial proximal defects (Grade I, II, III) with three imaging modalities(conventional intraoral film, direct & indirect digital image).

IV. 총괄 및 고안

영상 진단시스템으로 치의학 분야에 도입된 디지털영상법은 물체에 투과되거나 반사된 방사선, 초음파 등의 아날로그 신호를 디지털영상으로 재현시키는 방법으로서 X선 영상검출, 디지털화, 영상처리 및 영상재현의 4단계를 거치게 된다¹⁴⁾. 따라서 이러한 디지털영상법은 즉각적인 영상획득, 현상과정의 불필요, 환자의 방사선 노출량 감소, 영상재구성, 디지털 공제술, 영상의 정량적 분석, 자동영상진단, 영상의 원거리 전송을 가능하게 하였다¹⁵⁻¹⁷⁾.

디지털영상법은 입력방법에 따라 직접 디지털영상과 간접 디지털영상으로 나눌 수 있다. 직접 디지털영상은 센서로써 CCD-based image detector를 이용하며, 유선으로 개인용 컴퓨터에 연결되어 조사한 직후 모니터상에 나타나는 시스템으로서 1989년 RadioVisioGraphy(RVG)가 소개된 이래, Sen-A-Ray, Flashdent, Visualix/Vixa system, Sidexis 등이 개발되었으며^{18,17)}, 본 연구에서 사용된 CDX2000HQ[®]도 이러한 직접 디지털영상법의 일종으로 이들의 물리적 특성과 임상적 진단능에 관하여 많은 연구가 보고된 바 있다¹⁹⁻²⁵⁾. 이들 직접 디지털 영상법은 현상과정 없이 거의 노출직후에 상을 얻을 수 있고, 방사선 노출량이 감소하여 환자를 보호할 수 있다는 장점이 있는 반면, 구내 방사선사진보다 비싼 가격과 낮은 해상력, 방사선필름 보다 상대적으로 작은 영상검출부, CCD 센서 수명의 불확실성 등의 단점 또한 제시되고 있다²⁶⁾.

간접 디지털영상은 laser beam read-out device로 컴퓨터에 연결된 storage phosphor plate를 이용하는 시스템으로서 본 연구에서 사용된 Digora[®] system이 이에 해당한다. 1981년에 storage phosphor radiography가 소개된 후, 이 컴퓨터화 방사선 시스템(computed radiography system)은 악안면 방사선사진, 파노라마 방사선사진, 두부 방사선사진에 적용되었으며, 최근 일반 구내 방사선사진상과 대등한 상을 제공하는 구내 검사법으로 소개되었다.

치과방사선에 있어서 디지털화는 주로 인접면과 교합면 우식증에 대한 진단능의 관점에서 평가되었으며, 디지털영상을 이용한 치아우식증의 진단에 있어 Pitts 등¹²⁾은 초기 인접면 치아우식증 진단시 오류가 많이 발생되어 진단의 정확도가 감소한다고 하였으며, 이는 디지털화 과정중 해상도의 저하때문 일 것이라고 보고하였으나, Kassebaum 등¹³⁾은 200, 300, 400 μ m 화소 크기를 갖는 디지털영상은 구내 표준방사선사진과 동등한 해상능을 보였다고 하였고, Wenzel 등²⁷⁾은 모니터에 나타난 영상에 대조도 강조용법을 적용한 후 치아우식증을 판독한 결과 진단의 정확성이 구내 표준방사선 사진과 거의 동일하다고 보고한 바 있다.

임상에서는 작은 방사선투과성 부위의 진단은 초기 우식병소의 경우 예방적 처치로 더 이상의 우식진행을 막을 수

있기 때문에 중요하다. 특히 인접면우식의 경우 주의 깊고 세심한 임상검사를 통해서도 발견하기가 쉽지 않다는 것을 고려할 때 초기 인접면 우식에 대한 방사선사진의 판독은 매우 의미 있다고 할 수 있을 것이다.

일반적으로 우식병소의 실제 투과깊이는 방사선사진에서 보다 더 깊다는 사실을 감안하여 본 연구에서는 병소의 깊이를 Grade I (0.6mm), Grade II (0.8mm), Grade III (1.0mm)의 3단계로 형성하였다. 동일 조건하에서 2회 판독한 구내 표준방사선사진과 직접 및 간접 디지털영상의 진단능은 Grade I, Grade II에서는 직접 디지털영상이 가장 높았고, 간접 디지털영상, 구내 표준방사선사진 순이었으며, Grade III에서는 직접 디지털영상, 구내 표준방사선사진, 간접 디지털영상 순이었다. 전체적인 진단능은 직접 디지털영상, 간접 디지털영상, 구내 표준방사선사진 순이었다. 이 결과에 있어 통계적으로 유의한 차이는 나타나지 않았으나 디지털영상의 진단능이 다소 높게 나타난 것은 디지털영상이 컴퓨터 모니터 상에서 확대됨으로써 구내 방사선사진용 3 \times 4 No. 2 필름보다 병소 판독이 다소 용이했기 때문일 것으로 사료된다.

강조영상은 디지털영상의 큰 특징으로서 equalization, specification, filtering, edge enhancement 등이 있으며, Ando 등²⁸⁾은 대조도의 증가 또는 edge enhancement를 이용하여 진단능을 향상시킬 수 있고 히스토그램을 변환시켜 대조도 차이가 적은 부위를 크게 나타낼 수 있다고 하였고, Dove 등²⁹⁾은 강조영상처리 후 판독시 진단능이 증가함을 보고하였다. 반면 Ohki 등³⁰⁾은 강조영상처리 후 판독시 진단능이 감소하였다고 하여 상반된 보고를 한 바, 본 연구에서는 영상강조기법을 사용하지 않은 상태에서 디지털영상과 구내 표준방사선사진을 비교하였다. 이러한 이유 때문에 본 논문에서 민감도와 특이도가 직접 디지털영상에서 0.800, 0.696, 간접 디지털영상에서 0.745, 0.808로 나타나, 강조용법을 사용한 디지털영상에서 0.87, 0.96을 나타낸 오 등¹⁰⁾의 연구에서 보다 다소 낮은 값을 나타낸 것으로 보이며, 영상강조기법을 이용하였다면 더 우수한 진단능을 가진 영상을 형성할 수 있었을 것으로 사료된다.

본 연구에서 구내 표준방사선사진과 디지털영상의 진단능을 비교하기 위해 이용된 ROC 분석방법은 처음에는 잠음에 대한 반응정도를 평가하기 위해 사용되었던 것으로 심리학에서 주로 이용되다가³¹⁾, Lusted³²⁾에 의해 의학분야에서 처음 이용되었다. ROC분석은 진단용 영상 시스템의 진단능을 가장 객관적으로 평가하는 방법으로 의학영상이나 치과방사선의 여러 분야에서 널리 이용되고 있으며 질환을 판독할 때 진단능 혹은 진단의 효용성을 비교 평가하는 데 이용된다. "특이도"에 대한 "민감도"를 구하여 ROC 평면상에서 점을 위치시키고 그 점들을 연결하는 곡선 혹은 직선 하방의 면적을 구하여 진단능을 구하며, 이때 ROC곡선이

ROC평면의 좌측 상단으로 치우칠수록 진단능은 우수한 것으로 평가된다. ROC면적은 최소 0에서 최대 1까지의 값으로 구하여지며 0.5인 경우는 무작위로 병소의 유무를 판정한 경우로서 진단가치가 없는 것을 의미하고, ROC면적이 1에 근접할수록 병소의 유무를 정확하게 판독한 것으로 여긴다. "진성 (truth)"에 대한 판독자의 인지력을 비교함으로써 ROC곡선은 이루어지고, 곡선하방 면적은 관찰자의 판단적 선입관과 개인적인 견해의 다양성 같은 변수들을 자유롭게 한 상태에서 정확한 지표를 나타낸다.

판독방법에 따라 ROC 분석법은 일정한 cut-off point (질환이 있다고 판단 할 수 있는 기준)를 설정하여 이를 분석하는 alternative법과 질환의 유무를 등급에 따라 판독하여 그 결과를 분석하는 rating법으로 나눌 수 있다³³⁻³⁵⁾. 또한 곡선을 연결하여 분석하는 방법에 따라 ROC 평면상의 점을 가상적인 곡선으로 연결하여 얻어진 곡선하방의 면적을 구하여 분석하는 maximum likelihood법과 ROC 평면상의 점을 직선으로 연결하여 그 하방에 형성되는 사변형의 면적의 합을 구하여 분석하는 trapezoidal법으로 나눌 수 있다³⁴⁾.

본 연구에서는 이중 rating법과 maximum likelihood법을 이용하여 ROC 면적을 구하여 인공적으로 형성된 인접면 치아우식증을 판독했을 때 각 영상의 진단능을 평가하였다.

본 연구는 인공적으로 형성된 인접면 우식증에서 구내 표준방사선사진과 직접 및 간접 디지털영상의 우식 진단능을 민감도와 특이도, ROC곡선 하방면적을 통해 비교하였다. 본 연구 결과, 민감도와 특이도는 구내 표준방사선사진에서는 각각 0.706, 0.766, 직접 디지털영상에서는 0.800, 0.696, 간접 디지털영상에서는 0.745, 0.808이었으며 직접 디지털영상이 다소 높은 진단능을 나타냈지만 구내 표준방사선사진이나 간접 디지털영상에 비해 통계학적으로 유의한 차이를 나타내지 않았다. 이 결과는 직접 디지털영상(RVG, Sens-A-Ray, Visualix/Vixa system)과 간접디지털영상(Digora system)을 이용하여 bur로 형성한 인접면 인공우식을 진단하여 4종류의 디지털영상간에는 유의한 차이를 보이지 않았다고 보고한 Gotfredsen 등¹¹⁾의 연구결과와 유사하다고 할 수 있다. 반면, Wenzel 등³⁶⁾은 직접디지털영상(RVG, Sens-A-Ray, Visualix/Vixa system)과 간접 디지털영상(Digora system)을 이용하여 우식 진단능을 평가하였을때, 간접 디지털영상이 인접면 우식 진단시 가장 우수한 진단능을 보인다고 하여 본 연구와는 다소 상이한 결과를 보고하였다. 본 연구에서 직접 디지털 영상이 우수한 우식 진단능을 나타낸 것은 직접 디지털영상의 지속적인 발달로 인하여 직접 디지털영상의 진단능이 향상되었기 때문일 것으로 사료된다

Benn³⁷⁾과 Pitts 등¹²⁾의 연구에서 디지털영상은 민감도는

높은 반면 특이도는 낮은 것으로 나타났다. 본 연구에서도 이와 유사하게 디지털영상의 민감도는 높은 반면 특이도는 낮은 것으로 나타났다. 이는 디지털 영상에서 대조도의 차이가 크게 나타나기 때문에 방사선 투과상으로 나타나는 부위가 더 강조되어 병소가 아닌 부위도 병소로 오진될 가능성이 높아지고, 인접면의 burn out 현상이 나타나 특이도가 낮아지게 된 것으로 추정되며, 이 문제는 디지털영상을 형성하는 여러 장치의 발달로 점차 해결되고 있으며 앞으로도 계속 개선되어야 할 것이다.

현재 디지털영상에 대한 연구는 구내 방사선사진을 이용하여 3차원적인 영상을 얻어내는 방법에 대한 연구³⁸⁾, 방사선사진을 자동으로 분석하여 병소의 유무 및 병소의 진행방향을 예측할 수 있는 방법 등이 개발되고 있으며^{28,39)}, 치근단 부위를 평가하여 치근단 병소의 진행방향을 예측할 수 있는 방법 등에 대해서도 활발히 연구되고 있다⁴⁰⁾.

디지털영상의 주된 목표는 가치 있는 정보를 증대시키고 오류를 제거함으로써 진단적 가치를 보완 또는 증진시키는 것이라 할 수 있으며, 앞으로 구강악안면 부위의 질환을 진단하기 위해서 디지털영상의 이용이 점차 증가할 것으로 기대되며 영상의 재구성고 해독, 진단보조체계 등에 대한 많은 연구가 필요할 것으로 생각한다.

직접 및 간접 디지털영상이 인접면 인공우식 진단시 구내 표준방사선사진에 비해 동등하거나 약간 더 우수한 진단능을 나타낸 본 논문의 결과를 토대로 인접면 우식의 진단시, 디지털영상이 구내 표준방사선사진을 대체할 수 있고, 이 결과를 임상에 응용시 인접면 우식의 진단과 치료에 도움을 줄 것으로 생각되며, 향후 우식와동이 형성되지 않은 초기 우식의 진단에 디지털영상이 이용될 수 있도록 많은 연구와 개발이 이뤄져야 할 것으로 사료된다.

V. 결 론

인접면 인공치아우식증에 대한 구내 표준방사선사진, 직접 디지털영상(CDX2000HQ*), 간접 디지털영상(Digora*)간의 우식진단능을 평가하기 위해 발거된 상, 하악 대구치 60개를 이용하였다. 총 120개의 인접면 중 병소의 깊이에 따라 Grade I (0.6mm) 20면, Grade II (0.8mm) 20면, Grade III (1.0mm) 20면씩 총 60개의 인접면에 인공우식병소를 형성하여 구내 표준방사선사진, 직접 및 간접 디지털영상을 채득하였다. 120개 인접면에 대한 병소 유무와 병소의 단계에 따른 유무를 ROC 곡선의 분석을 통해 다음과 같은 결론을 얻었다.

1. 구내 표준방사선사진, 직접 디지털영상, 간접 디지털영상의 ROC 면적 평균값은 각 병소 단계별 비교에서는 통계학적으로 유의한 차이가 있었다(p<0.05).
2. 구내 표준방사선사진, 직접 디지털영상, 간접 디지털영

상의 ROC 면적 평균값은 Grade I 서 각각 0.6766, 0.7538, 0.6791, Grade II 에서 각각 0.7176, 0.7594, 0.7361, Grade III 에서는 각각 0.7449, 0.7608, 0.7414이었으며, 각 영상법간에는 통계학으로 유의한 차이는 없었다(p)0.05).

3. 구내 표준방사선사진, 직접 디지털영상, 간접 디지털영상의 전체 ROC 면적 평균값은 0.7125, 0.7442, 0.7188로 나타나 직접 디지털영상, 간접 디지털영상, 구내 표준방사선사진 순으로 우식 진단능이 우수하였으나 각 영상법간에는 통계학적으로 유의한 차이는 없었다 (p)0.05).

이상의 결과로, 현재의 직접 디지털영상 및 간접 디지털영상은 치아우식증 진단시 구내 표준방사선사진에 비해 동등하거나 약간 더 우수한 우식진단능을 나타내어 향후 구내 표준방사선사진을 대체할 수 있을 것으로 사료된다.

참고문헌

- Benz, C. and Mouyen, F. : Evaluation of the new RadioVisioGraphy system image quality. Oral Surg. Oral Med & Oral Pathol., 72: 627-631, 1991.
- Marthaler, T.M. : Improvement of diagnostic methods in clinical caries trials. J. Dent. Res., 63(Spec.Iss) : 746-750, 1984.
- Eggertsson., et al. : Detection of Early interproximal caries in vitro using laser fluorescence, dye-enhanced laser fluorescence and direct visual examination. Caries Res., 33: 227-233, 1999.
- 이영식. : 영상강조기법을 이용한 치근단 병소의 치과방사선 진단. 숭실대학교 정보기술학과 석사 학위논문 : 1-73, 1993.
- Furkart, A.J., Dove, S.B., McDavid, W.D. and et al. : Direct digital radiography for the detection of periodontal bone lesions. Oral Surg. Oral Med & Oral pathol., 74: 652-660, 1992.
- Wenzel, A., Fejerskov, O., Kidd, E. and et al. : Depth of occlusal caries assessed clinically, by conventional film radiographs, and by digitized, processed radiographs. Caries Res., 24: 327-333, 1990.
- 권기정, 황의환, 이상래. : 디지털 방사선촬영술을 이용한 인접면 치아우식증 진단에 관한 실험적 연구. 치과 방사선, 24: 85-94, 1994.
- 조형희, 김은경. : 방사선사진용 디지털 영상시스템의 정량적 평가에 관한 실험적 연구. 치과방사선, 24: 137-150, 1994.
- Welander, U. et al. : Resolution as defined by line spread and modulation transfer function four digital intraoral radiographic systems. Oral Surg. Oral Med & Oral Pathol., 78: 109-115, 1994.
- 오경란, 최의환, 김재덕. : Digora[®] 영상시스템을 이용한 인접면 인공 치아우식 병소의 진단능에 관한 연구. 구강악안면방사선학회지, 28(2): 415-427, 1998.
- Gotfredsen, E., Wenzel, A. and Grondahl, H.G. : Observers' use of image enhancement in assessing caries in radiographs taken by four intraoral digital system. Dentomaxillofac. Radiol., 25: 34-38, 1996.
- Pitts, N.B. : Detection of approximal radiolucencies in enamel : A preliminary comparison between experienced clinicians and an image analysis method. J. Dent., 15: 191-197, 1987.
- Kassebaum, D.K., McDavid, W.D., Dove, S.B. and Waggenger, R.G. : Spatial resolution requirements for digitizing dental radiographs. Oral Surg. Oral Med & Oral Pathol., 67: 760-769, 1989.
- Fujita, M., Kodera, Y., Okawa, M., Wada, T. and Doi, K. : Digital image processing of periapical radiographs. Oral Surg., 65: 490-499, 1988.
- S.C. White and D.C. Yoon : Comparative performance of digital and conventional images for detecting proximal surface caries. Dentomaxillofac. Radiol., 28: 32-38, 1997.
- Swets, J.A. : The relative operating characteristic in psychology. Science., 182: 990-1000, 1973.
- Wenzel, A. : Effect of image enhancement for detectability of bone lesion in digitized intraoral radiographs. Scand. J. Dent. Res., 96: 149-160, 1988.
- 도정주, 김은경. : 직접 디지털 방사선 촬영시스템과 Ektaspeed 및 Ektaspeed plus 필름을 이용한 방사선 사진용 디지털영상시스템과의 비교연구. 구강악안면방사선 학회지, 25(1): 51-66, 1995.
- 이곤, 이상래. : Digital Radiography를 이용한 치근단 X선사진의 관독능에 관한 실험적 연구. 치과방사선, 22: 117-127, 1992.
- Farman, A.G., Scafe, W.C. : Pixel perception and voxel vision: constructs for a new paradigm in maxillofacial imaging. Dentomaxillofac. Radiol., 23: 5-9, 1994.
- McDonnell, D., Price, C. : An evaluation of the Sens-A-Ray digital dental imaging system. Dentomaxillofac. Radiol., 22: 121-126, 1993.
- Molteni, R. : Direct digital dental x-ray imaging with Visualix/Vixa. Oral Surg. Oral Med & Oral Pathol., 76: 235-243, 1993.
- Webber, R.L. : Computers in dental radiography : A scenario for the future. J.A.D.A., 111: 419-424, 1985.
- Welander, U., Nelvig, P., Tronje, G., McDavid, W.D., Dove, S.B., Morner, A.C., Cederlund, T. : Basic technical properties of a system for direct acquisition of digital intraoral radiographs. Oral Surg. Oral Med & Oral Pathol., 75: 506-516, 1993.
- Wenzel, A. : New Caries Diagnostic Methods. J. Dent. Educ., 57: 428-432, 1993.
- 박관수, 이상래. : 실험적으로 제작한 Videodensitometer의 디지털 영상처리와 임상적용에 관한연구. 치과방사선, 22: 273-282, 1992.
- Wenzel, A. : Tandlegeblad. Digital billedbehandling. Danish Dent. J., 95: 1-33, 1991.
- Ado, S., Nishioka, T., Ozawa, M. and et al. : Computer analysis of radiographic image. J.Nihon Univ.School Dent., 10: 65-70, 1968.
- Dove, S.B., McDavid, W.D., Tronje, G. and Wilcox, C.D. : Design an implementation of an image management and communications system(IMACS) for dentomaxillofac. radiol. Dentomaxillofac. Radiol., 21: 216-221, 1992.
- Ohki, M., Okano, T. and Tamada, N. : A contrast correction method for digital subtraction radiography. J periodontal Res., 23: 277-280, 1988.
- Svanaes, D.B., Moystad, A., Risnes, S., Larheim, T.A. and Grandahl. : Intraoral storage phosphor radiography for approximal caries detection and effect of image magnification comparison with conventional radiography : Oral Surg. Oral Med & Oral Pathol. Endod., 82: 94-100, 1996.
- Lusted, L.B. : Logical analysis in roentgen diagnosis. Radiology., 74: 178-193, 1960.

33. Douglass, C.W. and McNeil, B.J. : Clinical decision analysis methods applied to diagnostic tests in dentistry. *J. Dent. Educ.*, 47: 708-712, 1983.
34. Verdonschot, E.H., Kuijpers, J.M.C., Polder, B.J. and et al. : Effects of digital grey-scale modification on the diagnosis of small approximal carious lesion. *J. Dent.*, 20: 44-49, 1992.
35. Verdonschot, E.H., Wenzel, A. and Bronkhorst, E. M. : Applicability of Receiver Operating Characteristic (ROC) analysis on discrete caries depth ratings. *Community Dent Oral Epidemiol.*, 21: 269-272, 1993.
36. Wenzel, A. : Sensor noise in indirect digital imaging(the RadioVisioGraphy, Sense-A-Ray, and Visualix/vixa system) evaluated by subtraction radiography. *Oral Surg. Oral Med & Oral Pathol.*, 77: 70-74, 1994.
37. Benn, D.K. : Radiographic caries diagnosis and monitoring : Review. *Dentomaxillofac. Radiol.*, 23: 69-72, 1994.
38. Verdonschot, E.H., Wenzel, A. and Bronkhorst, E. M. : Assessment of diagnostic accuracy in caries detection : An analysis of two methods. *Community Dent. Oral Epidemiol.*, 21: 203-208, 1993.
39. Pitts, N.B. : Detection and measurement of approximal radiolucencies by computer-aided image analysis. *Oral Surg. Oral Med & Oral Pathol.*, 58: 358-366, 1984.
40. Mol, A. and Van der Stelt, P.F. : Locating the periapical lesion in dental radiographs using digital image analysis. *Oral Surg. Oral Med & Oral Pathol.*, 75: 373-382, 1993.

사진부도




Fig. 3. CDX2000HQ[®]: Direct digital image system




Fig. 4. Digora[®]: Indirect digital image system




Fig. 5. Geometrically standardized experimental design. A: tube head of Gendex introral X-ray unit, B: acrylic resin plate to hole block of tooth, C: 2cm thick acrylic block simulating the soft tissue.

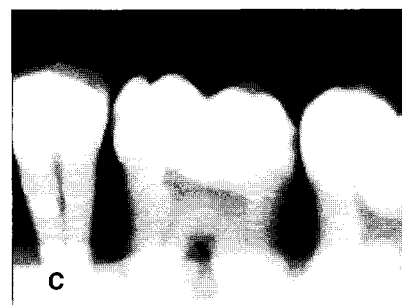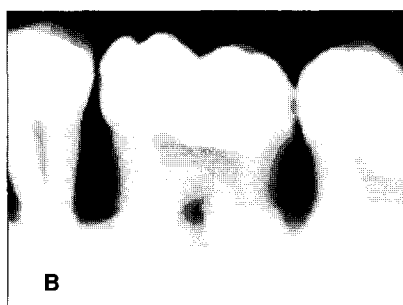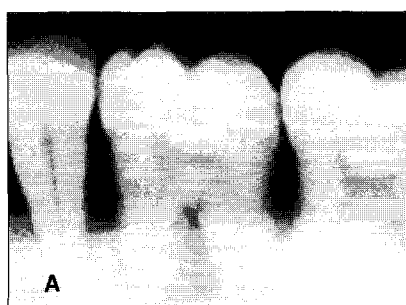


Fig. 6. Each image of same tooth in conventional intraoral radiograph (A), direct digital image (CDX2000HQ[®]) (B), indirectdigitalimage(Digora[®]) (C).