

## 개에서 유방절제술에 의한 피부결손의 Z-plasty 응용

김남수 · 최은경\* · 정인성\*\* · 최인혁<sup>1</sup>

전북대학교 수의과대학, \*충북대학교 수의과대학, \*\*로얄 동물병원

### Application of Z-plasty for Skin Defects by Mastectomy in a Dog

Nam-soo Kim , Ohn-kyung Choi\*, In-sung Jung\*\* and In-hyuk Choi<sup>1</sup>

College of Veterinary Medicine of Chonbuk National University  
\*College of Veterinary Medicine of Chungbuk National University  
\*\*Royal Animal Medical Center

**Abstract :** A fourteen-year-old mongrel female dog that was 22 kg and had two large mammary tumor lesions was admitted to the Animal Teaching Hospital of Chonbuk National University. Two large mammary tumor lesions were observed in the right caudal thoracic and the left inguinal mammary glands, which were sized 6 cm and 5 cm in diameter, respectively. These tumor lesions were removed by block mastectomy, then large skin defect of 7 cm diameter in caudal abdominal wall were recovered by classic Z-plasty in both medial thigh. Classic Z-plasty was designed with 60° in angle and, with 6 cm in length of central limb in right medial thigh and 4 cm in left, respectively. This patient had been recovered to normal gait and behavior at 20 days after the plastic operation.

**Key words :** Z-plasty, mastectomy, dog

### 서 론

개의 유방 종양 절제를 위해 실시하는 mastectomy에서 종양의 크기나 발생부위에 따라 피부가 광범위하게 절제되는 경우가 많다. 일반적으로 mastectomy로 인한 편측이나 국소의 피부 결손부는 undermining 후 단순 완화절개법(simple relaxing incisions)이나 다공완화절개(multiple puncture relaxing incisions), V-Y plasty 및 양측 유경피부판(bipedicle flap)법으로 피복이 가능하다. 그러나 좌우 양측 유선 절제법이나 부분 절제법 중에서도 좌, 우 유선이 동시에 절제될 경우 넓은 피부결손이 발생되어 상기한 장력이완법만으로는 피복이 불가능한 경우가 있다. 흉부나 복부의 피부결손은 흉부와 복부의 피부이완이 좋기 때문에 어느 정도 가능하나 특히 양측 서혜부의 장력이완은 대퇴부의 내측에서 일어나기 때문에 후복부의 큰 피부 결손부에서는 장력이 부족할 뿐 만 아니라 무리하게 피부를 끌어들이 경우 보행과 동작에 이상을 줄 우려가 많다.

한편 피부성형에서 피부결손부가 너무 크거나 장력이 부족하여 접합이 어려운 경우에 장력을 완화시키기 위하여 적용되는 Z-plasty법은 사람에게 있어서 수세기 전부터 알려진 방법이나 classic Z-plasty의 equal limbs and equal angle법

은 1904년에 보고 되었으며 최근에는 Z-plasty의 여러 가지 변법이 일반적으로 적용되고 있다<sup>4</sup>. Z-plasty는 사람에게 있어서 장력의 완화, 선상 반흔의 장력 방향전환, 제한된 반흔의 연장 등에서 가장 일반적으로 이용되고 있다<sup>3,4,6,9,11</sup>. 수의학에서 Z-plasty는 classic Z-plasty와 W-plasty법이 알려져 있으며 주로 피부결손부의 복구와 선상반흔의 성형 등에서 응용되고 있다<sup>1,5,9,10,12</sup>. 그러나 mastectomy에서의 Z-plasty의 응용은 사람에서는 이용되고 있으나 개에서의 보고는 접하지 못하였다.

본 증례는 개의 양측 서혜부 유선에 발생한 종양을 block mastectomy로 절제한 후 직경 7 cm 크기의 후복부 피부 결손부가 발생하였고, 결손부를 피복하기 위한 방법들 중 단순 완화절개법(simple relaxing incisions)이나 다공완화절개(multiple puncture relaxing incisions), V-Y plasty 및 양측 유경피부판(bipedicle flap)법 등은 적용하기에 적절치 못하여 classic Z-plasty를 적용한 결과 걸음걸이나 행동이 정상적으로 복구된 증례를 보고하고자 한다.

### 증 례

14년령, 체중 22 kg, 암컷, 갑종견의 유방부위에 두개의 큰 종양이 발생하여 본 대학 부속동물병원에 내원하였다. 품고에 의하면 육안적으로 보이는 흉부부의 종괴 외에는 이상을 발견하지 못하였다고 하였으며, 이 종괴는 3년 전부터 밤알 크기의 복부 종괴 2개로 발견되었고 점차 커지기 시작한 후 최근 6개월 전부터 더욱 커지는 것 같아 보여 내원하였다고

<sup>1</sup>Corresponding author.  
E-mail : ihc@chonbuk.ac.kr

이 논문은 2002년도 전북대학교 생체안전성연구소 학술연구비의 일부지원으로 이루어졌음 (CNU-BSRI, No. 2002-08)

하였다.

복부의 시진에서 우측 전복부 유선이 결손된 기형이었으며 좌측 후흉부 유선에서 직경 6 cm 정도의 종유와 우측 서혜부 유선에서 직경 5 cm 정도의 종유 및 좌, 우측 1.5-2 cm 정도의 작은 종유들이 관찰되었다.

촉진에서 좌측 서혜부 유선에서 직경 1 cm 정도의 종유가 촉진되었다. 종유는 단단하였고 동체와 유리되어 있었으며 좌측 액와입파절과 양측 서혜입파절은 종장되어 있었다(그림 1A).

신체검사와 일반 혈액검사 및 뇨검사의 결과에서 특이한 소견은 발견되지 않았으며 흉강과 복강의 방사선 검사에서 전이성은 발견하지 못하였다.

**Mastectomy**

**마취.** Atropine sulfate로 전마취하고 thiopental sodium로 유도마취를 한 후 enflurane으로 유지마취를 하였다.

**Block Resection.** 상법에 따라 1차로 종괴가 인정되는 양측 후흉부 유선과 서혜부 유선을 포함한 4개의 종괴를 block 절제하고 천서혜 입파절을 적출하였으며 2차로 좌측 전 후흉부 유선을 block 적출하고 좌측 입파절을 적출 하였다. 유선을 포함한 종괴의 절제는 종괴 변연부에서 1 cm 떨어진 건강부위에서부터 절개하여 적출하였다.

**피부결손부의 Z-plasty 성형.** 좌측 전후흉부 유선의 결손 부위와 양측 후복부 유선부위는 결손부 주변을 undermining 하여 피부이완법으로 피복되었으나 양측 서혜부의 결손부는 undermining 후 양측 피부를 당겨도 직경 7 cm 정도의 결손

부가 발생하였다(그림 1B). 이 결손부를 피복하기 위한 classic Z-plasty는 우측 대퇴부 내측에서 limb 6 cm, angle 60°로 하여 4.5 cm를 이완시킬 수 있었으며, 좌측에서 limb 4 cm, angle 60°로 3.5 cm를 이완시킬 수 있어 양측에서 총 7.5 cm를 이완시킬 수 있었다. 좌측보다 우측의 central limb을 더 크게 만든 이유는 우측의 피부결손부가 더 크기 때문이었다. Walking suture와 단순결절봉합으로 결손부를 피복할 수 있었다(그림 1C). 20일 후 피부 결손부는 완전히 피복되었으며 치골근 검사에서 이상이 발견되지 않았다(그림 1D).

유선의 종양은 조직검사소견에서 lipoma로 인정 되었다(그림 2).

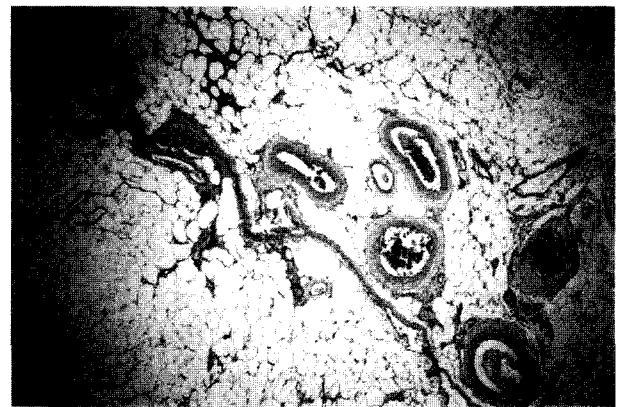

Fig 2. Mammary tumors was diagnosed lipoma in histologic examination(H-E stain, ×100)

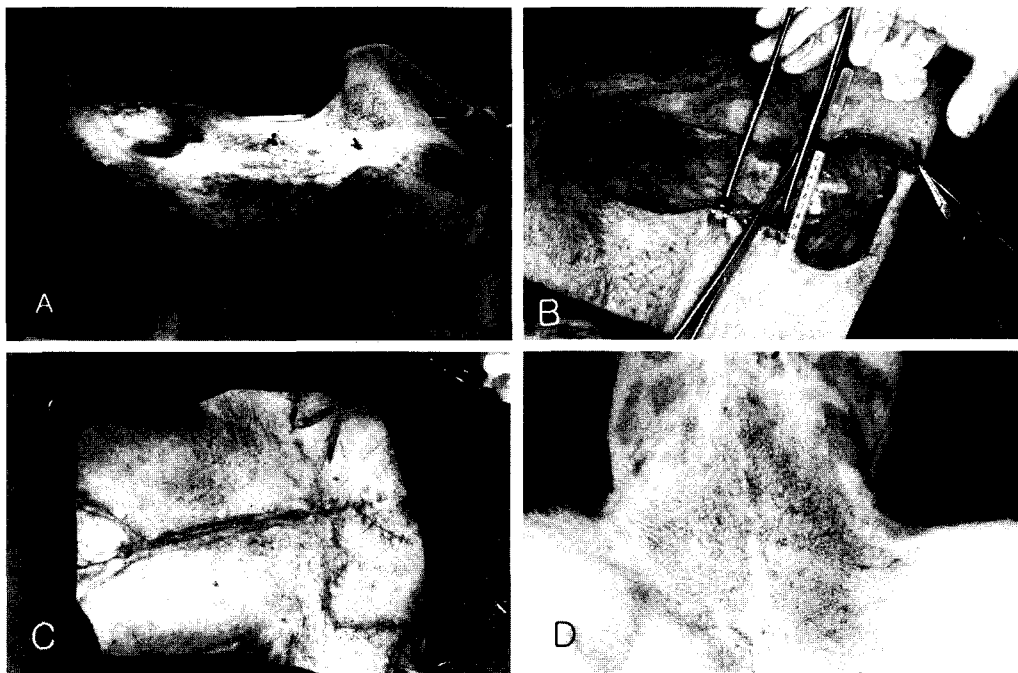


Fig 1. A. Mammary tumors shown in right caudal thoracic gland and left inguinal gland. B. Skin defect in caudal abdomen after block mastectomy. C. Application of Z-plasty for closing of skin defect in caudal abdominal wall. D. Closed of skin defect with Z-plasty after block mastectomy

## 고 찰

개에서 유선의 종양은 암컷에서 발생하는 종양의 50%에 이를 정도로 높은 발생율을 보이며 개 전체의 0.198%를 차지하는 질환으로 연령이 증가할수록 발생이 많으나 8세에서 가장 높은 발생율을 보이는 것으로 알려져 있다<sup>7,13</sup>. 또한 10개의 유선중에서 네 번째의 후복부 유선과 다섯 번째의 서혜부 유선에서 가장 빈번하게 발생하는 것으로 알려져 있어<sup>7,13</sup> 임상에서 흔히 접하게 된다. 종양의 크기에 따라서 차이는 있으나 다섯 번째의 양측 유선에 비교적 큰 종양이 발생한 경우 양측 유선의 적출이 불가피하다. 양측 유선의 적출 후 발생하는 피부 결손부는 단순한 장력이완법만으로 피복하기가 어려운 경우가 많다. 서혜부 유선의 양측은 해부학적으로 대퇴부 내측에 위치하기 때문에 후지 내측의 피부가 종으로 이완되어야만 피복할 수 있다. 일반적으로 피부결손에서 적용되는 피부 이완법은 종으로 한쪽 방향에서만 피부를 견인하므로, 서혜부에서 이완법이 적용될 경우 보행과 행동에 제약을 받을 우려가 많다. 일부 임상 수의사는 bilateral mastectomy 후 발생한 큰 피부결손에 대하여 multiple puncture relaxing incision법을 이용하는 경우가 있으나 이 방법은 서혜부에서는 부적합하며 복부나 흉부에서도 2차적으로 발생시킨 절개 결손부를 개방창으로 유지하여 치유를 기대해야 하기 때문에 감염에 노출 될 우려가 많다.

Z-plasty 성형술은 사람에게서는 가장 일반적인 성형법의 하나로 알려져 있으며 본 증례에서 적용한 classic Z-plasty 법은 1세기 전에 정립된 방법으로 현재는 이의 변형으로 double-opposing Z-plasty, unequal triangle Z-plasty, half-Z, four flap Z-plasty, compound Z-plasty, planimetric Z-plasty 법 등이 사람의 각 부분의 성형에 응용되고 있으나<sup>3,4,6,8,11</sup> 수의학에서는 주로 classic Z-plasty, half-Z 또는 W-plasty 등이 알려져 있다<sup>1,5,9,10,12</sup>. 사람과 동물 특히 개나 고양이는 피부의 해부학적 구조 차이 때문에 사람에서의 방법 그대로 적용할 수는 없으나 Z-plasty 변법의 원리는 충분히 적용될 수 있을 것으로 생각된다.

Z-plasty가 피부 이완법과 다른 특징 중 하나는 이완법의 장력은 한 방향으로부터만 발생되나 Z-plasty의 장력은 장축과 횡축을 바꿈에 의해 발생되기 때문에 대퇴부 횡축에서 25%를 이완시키는 효과를 가지고 있다<sup>2,4</sup>. 따라서 후복부와 서혜부의 피부결손을 복구하기 위한 대퇴부 내측에의 Z-plasty 적용은 대퇴부의 종 방향과 횡 방향에서 피부가 이완되기 때문에 장력이 분산되어 후지의 보행이나 행동에 제약을 덜 받게 될 것으로 판단되었다. 본 증례에서 적용한 classic Z-plasty 법은 기본적인 방법으로 적용하기가 용이하며 단순히 대퇴부의 이완력을 분산시켜 끌어옴으로서 후지의 보행과 동작에 영향을 미치지 않았던 것으로 생각된다.

본 증례에서 적용한 classic Z-plasty 법이 다른 변형보다 좋은 이점은 고려되지 않았으며 단순한 classic Z-plasty 법의 응용 가능성을 확인한 것이다.

## 결 론

14년령, 체중 22 kg, 암컷, 갑종견의 양측 서혜부에 발생한 유선종양을 적출하기 위하여 block mastectomy를 실시한 결과 직경 7 cm의 후복부 피부 결손부가 발생하였다. 이 피부 결손부를 피복하기 위하여 양측 대퇴부 내측에서 우측은 central limb 6 cm, angle 60°로 좌측은 central limb 4 cm, angle 60°의 classic Z-plasty 법을 적용한 결과 후지의 걸음걸이와 동작에 영향을 미치지 않고 결손 피부의 복구가 가능하였다.

## 참 고 문 헌

1. Fossam TW. Surgery of the integumentary system. In: Small animal surgery, Mosby. 1997: 111-114.
2. Furnas DW, Fisher GW. The Z-plasty : Biomechanics and mathematics. Br J plast surg 1971; 24(2): 144-160.
3. Hikade KR, Bitar GJ, Edgerton MT, et al. Modified Z-plasty repair of webbed neck deformity seen in Turner and Klippel-Feil syndrome. Cleft Palate-Craniofacial Journal 2002; 39(3): 261-266.
4. Hove CR, William EF, Rodgers BJ. Z-Plasty: A concise review. Facial plastic surgery. 2001; 17: 289-292.
5. Lewis LL. Fibrotic myopathy of the semitendinosus muscle in a cat. J Am Vet Med Assoc 1988; 193(2): 240-241.
6. Lonson L, Barr DO. Z-plasty Pyloroplasty. Am surg 1972: 193-197.
7. Madewell BR, Theilen GH. Tumors of the mammary gland. In: Veterinary cancer medicine. 2nd ed. Lea & Feiger Philadelphia 1987: 327-337.
8. Maillard GF. A Z-mammoplasty with minimal sacring. Plast Reconstr Surg 1986; 77(1): 66-76.
9. Pavletic MM, Bojarb MJ. Skin grafting and reconstruction techniques. In: Current techniques in small animal surgery. 4th ed. Williams & Wilkins 1998: 591-592.
10. Pavletic MM. Tention-Relieving techniques. In: Atlas of small animal reconstructive surgery. Philadelphia; JB Lippincot Co. 1993: 160-165.
11. Snell GF. A method for teaching techniques of office surgery. The journal of family practice. 1978; 7(5): 987-990.
12. Swaim SF. Principle of plastic and reconstructive surgery. In: Slatter Textbook of small animal surgery. 2nd ed. WB Saunders Co. 1993: 290-292.
13. Withrow SJ, MacEwen EG. Tumors of the mammary gland. In: Small animal clinical oncology. 2nd ed. WB Saunders Co. 1996: 356-372.