

# 심도 저체온 순환 정지를 이용한 하대정맥에 파급된 신세포암의 수술적 치료

- 1례 보고 -

강 신 광\* · 김 시 욱\* · 원 태 희\* · 구 관 우\*  
나 명 훈\* · 유 재 현\* · 임 승 평\* · 이 영\* · 설 종 구\*\*

=Abstract=

## Surgical Treatment of Renal Cell Carcinoma with IVC Tumor Extension Using Deep Hypothermic Circulatory Arrest - A Case Report -

Shin Kwang Kang, M.D.\*, Si wook Kim, M.D.\*, Tae Hee Won, M.D.\*,  
Kwan Woo Ku, M.D.\*, Myung Hoon Na, M.D.\*, Jae Hyun Yu, M.D.\*, Seung Pyung Lim, M.D.\*,  
Young Lee, M.D.\*, Jong Goo Sul, M.D.\*\*

A 64-year-old man was admitted for gross hematuria. Preoperative study revealed right renal cell carcinoma with inferior vena cava(IVC) tumor thrombus. Right radical nephrectomy was performed, and deep hypothermic circulatory arrest(DHCA) with retrograde cerebral perfusion(RCP) was used for extraction of tumor thrombus in the IVC. The thrombus originated from the right kidney, which extended the orifice of the gonadal vein in the left renal vein laterally, the hepatic vein superiorly, and 3 cm below the right renal vein inferiorly. The thrombus was removed completely without caval wall injury under DHCA with RCP, and the postoperative course was uneventful. He received immunotherapy with interferon, and followed up without any surgical problem.

(Korean J Thorac Cardiovasc Surg 2002;35:755-9)

**Key words** : 1. Carcinoma, renal cell  
2. Thrombosis  
3. Inferior vena cava  
4. Total circulatory arrest

---

\*충남대학교 의과대학 흉부외과학교실

Department of Thoracic and Cardiovascular Surgery, College of Medicine, Chungnam National University, Daejeon, Korea

\*\*충남대학교 의과대학 비뇨기과학교실

Department of Urology, College of Medicine, Chungnam National University, Daejeon, Korea

논문접수일 : 2002년 9월 10일 심사통과일 : 2002년 10월 1일

책임저자 : 나명훈(301-721) 대전시 중구 대사동 640번지, 충남대학교 의과대학 흉부외과학교실. (Tel) 042-220-7378, (Fax) 042-220-7373

E-mail : thomasna@cnu.ac.kr

본 논문의 저작권 및 전자매체의 지적소유권은 대한흉부외과학회에 있다.

## 증 례

64세 남자가 내원 하루 전부터 시작된 혈뇨를 주소로 응급실을 통해 입원하였다. 과거력에서 당뇨나 고혈압은 없었고 이전까지 특별한 전신 증상도 없었다. 호흡음은 깨끗하였고 복부는 팽만되지 않았으며 하지 부종이나 만져지는 종물은 없었다. 혈액검사서 백혈구 5,700/ $\mu$ l, 혈색소 12.4 g/dl, 혈소판 216,000/ $\mu$ l이었고 AST/ALT(13/14), BUN/Cr(16.6/1.47)이 있으며 소변검사서 적혈구가 다량으로 관찰되었다. 단순 흉부사진에서 특별한 이상 소견 없었고, 복부 전산화 단층촬영에서 우측 신장에 이형성 종괴가 7×9×9 cm 크기로 있었으며 하대정맥 내에 혈전이 있었다. 이 혈전은 우 신에서 기원하여 좌 신정맥의 유입구까지, 아래로는 신정맥 하방 3 cm 까지, 위로는 간정맥 유입구까지 파급되어 있었다(Fig. 1-a, b, c). 신세포암의 하대정맥 혈전 파급으로 추정 진단하였고, 간 초음파로 간 내에 혈전 파급이 없고, 심초음파로 혈전이 심방 내에 없음을 확인하였다. 전신 골주사 검사 상 원격 전이의 증거는 없었다. 수술을 계획하고 수술 3일 전에 우측 신동맥 색전술을 시행하였다(Fig. 2).

전신 마취 하고 늑골 하 복부에 Chevron 절개를 하여 우측 후복강으로 접근하였다. 우측 신동맥과 신정맥, 그리고 요관을 분리하여 우신을 적출하고 간의 삼각 인대를 절개하여 간을 젖히고 하대정맥 전장을 노출시켰다. 하대정맥은 밖에서 만져도 약간 딱딱할 정도로 혈전이 차 있는 것이 느껴졌다. 정중 흉골 절개를 하고 상행 대동맥과 상대정맥, 하대정맥, 대동맥 근부에 각각 케놀라를 삽입하고 체외 순환하면서 체온을 15 °C까지 서서히 내렸다(Fig. 3). 대동맥을 차단하고 심정지 용액을 주입하고 순환정지 시킨 후에 300 ml/min 로 역행성 뇌관류하면서 하대정맥을 종으로 열었다. 종양 혈전은 신적출술 시 결찰한 우 신정맥부터 좌 신정맥의 생식선정맥 유입구까지 파급되어 있어, 하대정맥 절개를 좌 신정맥으로 확장하였다. 종양 혈전은 위로는 간정맥 유입구까지, 아래로는 신정맥 하방 3 cm 까지 파급되어 있었다. 혈전은 하대정맥의 내피와 유착되어 있었으나, 하대정맥의 침윤(invasion)없이 비교적 분리가 잘 되어 내피의 손상 없이 완전히 제거할 수 있었다(Fig. 4-a, b). 하대정맥을 연속 봉합하고 체온을 서서히 올리면서 체외 순환을 재개하였다. 인공심폐기 이탈은 순조롭게 이루어졌고 체외 순환 시간은 230 분, 대동맥 차단 시간은 120분, 순환 정지시간은 45분이었다.

술 후 경과에 큰 문제없이 회복하였고, 조직 검사에서 유두상 신세포암(T3aN0M0, IIIA)으로 Fuhrman system nuclear grade 3로 진단되었다. 인터페론으로 면역 치료를 받았고, 6 개월 째 문제없이 추적 관찰 중이다.

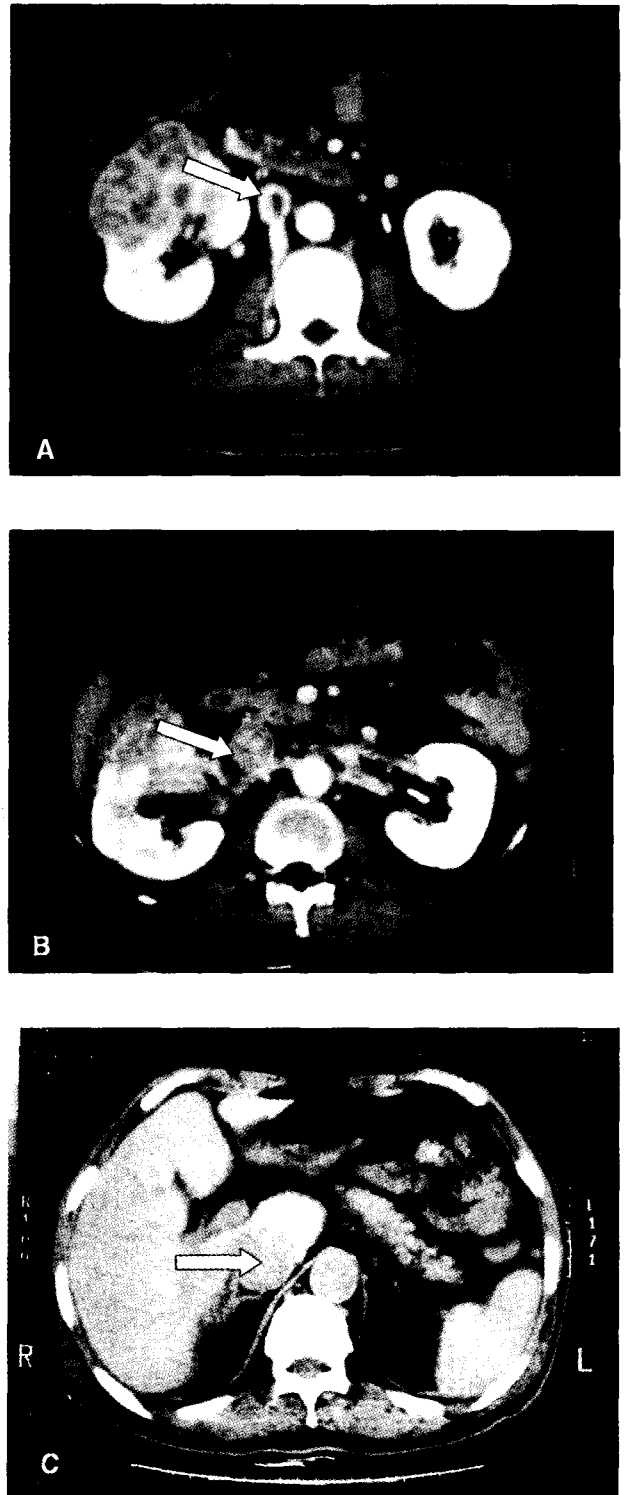


Fig. 1. Enhanced computed tomographies show heterogeneous mass on the right kidney(1-a and b) and tumor thrombus (arrows) in the inferior vena cava(1-a, b and c).




Fig. 2. This photograph shows right renal artery embolization



Fig. 3. A photograph shows intraoperative view during cardiopulmonary bypass for lowering body temperature down to 15°C, which contains median sternotomy and Chevron incision(downward-caudal).

### 고 찰

신세포암은 하대정맥 종양 혈전과 연관된 후복막 종양 중 가장 흔한 종양으로서 전체 신세포암의 4~10%에서 하대정맥 종양 혈전과 연관된다고 보고되고 있다<sup>1,2)</sup>. 하대정맥 종양 혈전과 연관된 다른 후복막 종양으로는 율름 종양, 신우 이행세포 종양, 신 육종, 후복막 육종, 부신 종양 등이 있다<sup>2,3)</sup>.

신세포암에서 림프절 전이나 원격 전이의 유무가 예후에 큰 영향을 미친다는 것은 잘 알려진 사실이며, 전이가 있는 신세포암의 5년 생존률은 20~31%로 보고되고 있다<sup>1,4)</sup>. 그러나, 하대정맥 파급의 정도는 예후에 영향을 주지 않는다고 보고 되고 있으며, 전이 없이 하대정맥 파급이 있는 신세포

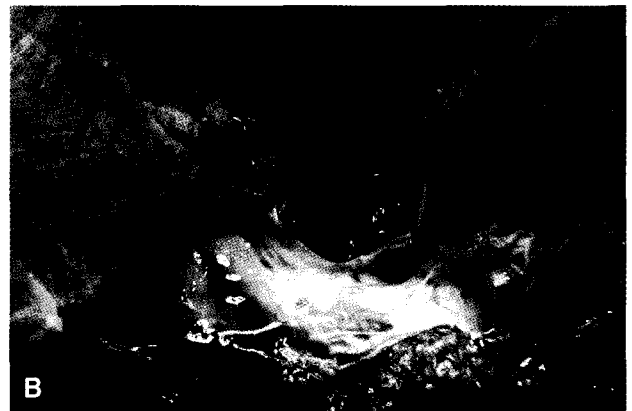
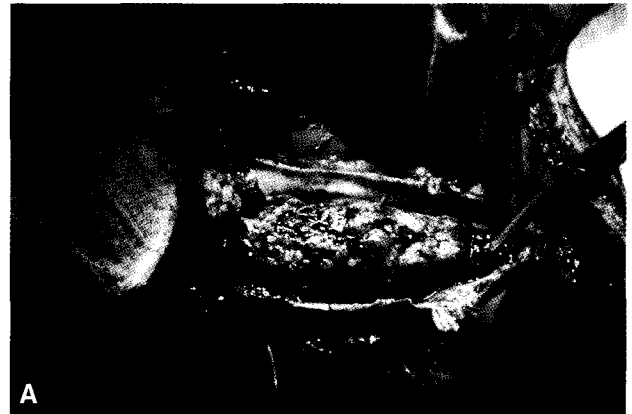

Fig. 4. Serial photographs were surgeon's view and show the vena caval tumor thrombus(4-a) and left renal vein(4-b) during cavotomy, which was exposed with sucker after complete extraction of the tumor thrombus.

암은 근치적 절제술로 5년 생존률이 47~68%로 보고되고 있는데, 이는 제 1병기 5년 생존률 45~64%와 비슷하다<sup>1,3,4)</sup>. 이러한 이유로 신세포암에서 전이 없이 하대정맥에만 파급이 있다면 적극적으로 근치적 절제를 하는 것이 예후에 도움이 된다<sup>1,4,6)</sup>.

신세포암은 정맥 내로 자라는 경향이 있지만, 이는 침습(invasion)과는 다른 개념으로 혈관 내피의 침범이 일부 유착만으로 형성된 종양 혈전의 파급(extension)이라는 것이 증명되어, 하대정맥에 종양 혈전이 있는 경우 혈관 내피의 손상 없이 제거 할 수 있다는 것이 보고되었다<sup>1,3)</sup>.

종양 혈전이 있을 때에는 양 하지의 부종, 양쪽 혹은 한쪽의 정맥류, 매두사의 머리, 폐 색전 등이 일어 날 수 있으나, 혈전이 하대정맥을 완전히 막는 경우는 드물고 완전 폐쇄를 일으킨다 하더라도 부행 혈관의 발달로 하대정맥 폐쇄에 의한 임상 증상은 미미하다<sup>1,4)</sup>.

술 전 종양 혈전의 파급 범위를 아는 것은 적당한 수술적

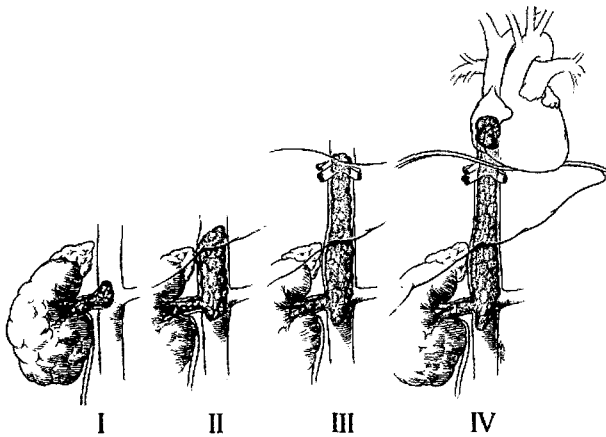


Fig. 5. Levels of inferior vena cava tumor thrombi. (Jonathan et al. Ann Thorac Surg 1997;63:1592-1599)

접근 방법을 결정하는데 있어서 대단히 중요하다. 일반적으로 종양 혈전의 파급에 대한 분류는 신정맥의 수 cm 내에 국한된 것(level I), 간 하부의 하대정맥에 국한된 것(level II), 간 내 하대정맥까지 있는 것(level III), 그리고 우심방 내에 까지 파급된 것(level IV)으로 분류한다<sup>3,7)</sup>(Fig. 5).

컴퓨터 단층촬영이나 초음파는 가장 간단하고 쉽게 혈전 파급을 볼 수 있다<sup>2)</sup>. 자기공명영상은 비침습적인 방법으로 가장 정확하게 혈전 파급 범위를 알 수 있다<sup>2,4)</sup>. 침습적인 방법으로 하대정맥 조영술이 있으나 혈전의 상하에 조영제를 주입해야하는 번거로움으로 자기공명영상으로 대체되고 있다<sup>2,4)</sup>. 수술 2~3일 전에 시행하는 신동맥 색전술은 종양 혈전의 크기와 혈관 분포를 줄여 수술을 용이하게 한다<sup>2,3)</sup>. 체외 순환 하에 종양 혈전 제거를 계획한 경우, 환자가 고령이거나 관상동맥 질환의 과거력이나 위험인자가 있으면 관상동맥 조영술을 해야 한다<sup>2,3)</sup>. 심장 초음파는 우심방까지의 파급 유무를 알 수 있고 자기공명영상과 같은 민감도를 보인다<sup>2)</sup>.

인공 심폐기의 사용여부는 저자에 따라 차이는 있으나, 간정맥 상부의 혈전 파급이나 우심방 내에 혈전이 있으면 체외 순환을 이용하는 것이 일반적이다<sup>1,3,6)</sup>. 인공 심폐기를 이용하지 않을 때에는 종양 색전의 방지와 하대정맥으로 유입되는 혈액의 조절이 필수적이다<sup>1,2,4)</sup>.

심도 저체온 순환 정지 하에 시행하는 종양 혈전 제거술은 여러 가지 장점이 있다. 하대정맥으로 유입되는 혈액의 차단이 크게 필요하지 않으므로 하대정맥을 과도하게 박리할 필요가 없고, 무혈적 시야에서 완벽하게 혈전 제거를 할 수 있으며, 하대정맥 재전이 용이하다. 또, 수술 중 급작스러운 출혈이나 저혈압의 가능성이 없고, 혈전의 일부가 색전을 일으키는 빈도가 적다<sup>2,4,8)</sup>. 일반적으로 간의 허혈 시간은 20

분 내외이나, 순환 정지 하에서는 60분 정도의 시간적 여유가 있다<sup>2,8)</sup>. 역행성 뇌관류는 뇌의 허혈을 줄여 신경학적 이상의 빈도를 줄일 수 있다<sup>8)</sup>.

수술은 늑골하 개복(Chevron incision)을 하여 후복강으로 접근하여 신 적출술을 시행하고 하대정맥을 노출시킨다<sup>2,3,5,8)</sup>. 정중 흉골 절개하여 인공 심폐기를 설치하는데 역행성 뇌관류를 하지 않는다면 한 개의 정맥 도관을 삽입하는 것으로 충분하다<sup>4,8)</sup>.

Jonathan 등<sup>3)</sup>은 37례의 하대정맥 파급이 있는 신세포암의 수술적 치료에서 심방 내 혈전이 있는 2례에서만 체외 순환 하에 혈전 제거술을 시행하였고, 합병증은 11례(27.7%)였으며, 각각 창상 감염, 부정맥, 폐렴, 뇌졸중 등이라고 보고하였다.

Andrew 등<sup>2)</sup>은 43례의 하대 정맥 파급이 있는 후복막 종양(신세포암 39례)의 수술적 치료에서 모든례를 순환 정지 하에서 혈전 제거술을 시행하였다. 수술 사망은 2례(4.7%)였으나, 체외 순환과 연관된 사망은 아니었으며, 체외 순환을 이용하지 않은 수술 사망률(4.5~13%)과 비교하여 높지 않았다고 보고하였다<sup>5)</sup>. 또한, 인공 심폐기를 사용함으로써 생기는 합병증을 30.2%로 보고하였으며, 술 후 출혈, 상부 위장관 출혈, 심부 정맥 혈전증, 창상 감염 등의 순이었고, 주술기에 신경학적 이상이나 종양 색전은 없었다고 하였다<sup>2)</sup>.

본 레의 경우 하대정맥 종양 혈전이 간정맥까지, 좌 신정맥의 생식선정맥 유입구까지 파급되어 종양 혈전의 완전 절제 및 수술의 용이성을 위해 심도 저체온 순환 정지를 이용하였다. 주술기에 출혈이나 색전 등의 합병증은 없었으며, 술 후 경과는 순조로웠다. 이 방법은 하대정맥에 파급된 후복막 종양의 혈전제거술 시에 좋은 시야에서 안전하게 시행할 수 있는 방법이라고 판단된다.

## 참 고 문 헌

1. Sosa RE, Muecke EC, Vaughn ED, et al. Renal cell carcinoma extending into the inferior vena cava: the prognostic significance of the level of vena caval involvement. J Urol 1984;132:1097-100.
2. Novick AC, Kaye MC, Cosgrove DE, et al. Experience with cardiopulmonary bypass and deep hypothermic circulatory arrest in the management of retroperitoneal tumors with large vena caval thrombi. Ann Surg 1990;212:472-7.
3. Jonathan C. Nesbitt, MD, Ernesto R. et al. Surgical Management of Renal Cell Carcinoma With Inferior Vena Cava Tumor Thrombus. Ann Thorac Surg 1997;63:1592-9.
4. Swierzewski DJ, Swierzewski JA. Radical nephrectomy in patients with renal cell carcinoma with venous, vena caval, and atrial extension. Am J Surg 1994;168:205-9.

5. Skinner DG, Pritchett TR, Lieskovsky G, Boyd SD, Stiles QR. *Vena caval involvement by renal cell carcinoma*. Ann Surg 1989;210:387-92.
6. Sanchez de la Muela P, Zudaire JJ, Robles JE, et al. *Renal cell carcinoma: vena caval invasion and prognostic factors*. Eur Urol 1991;19:284-90.
7. Neves RJ, Zincke H. *Surgical treatment of renal cancer with vena cava extension*. Br J Urol 1987;59:390-5.
8. Ngaage DL, Sharpe DA, Prescott S, Kay PH. *Safe technique for removal of extensive renal cell tumors*. Ann Thorac Surg 2001;71:1679-81.

**=국문초록=**

64세 남자가 혈뇨를 주소로 입원하여 하대정맥으로 종양 혈전이 파급된 우측 신세포암으로 진단받았다. 우선 적출술 시행 후 역행성 뇌관류하면서 심도 저체온 순환정지 하에 하대정맥 혈전 제거술을 시행하였다. 종양 혈전은 우 신에서 기원하여 하대정맥으로 자라면서 좌 신정맥의 생식선정맥 유입구까지, 위로는 간정맥 유입부까지, 아래로는 신정맥 하방 3cm 까지 파급되어 있었다. 심도 저체온 순환 정지 하에서 하대정맥 손상 없이 혈전을 완전히 제거하였고 술 후 경과는 순조로웠다. 술 후 인터페론 면역 치료를 받았고 특별한 문제없이 추적관찰 중이다.

- 중심 단어: 1. 신세포암  
2. 혈전  
3. 하대정맥  
4. 순환정지