

폐동맥에서 발생한 육종

- 1례 보고 -

김형렬* · 김경환* · 안혁*

=Abstract=

Pulmonary Artery Sarcoma - One Case Report -

Hyeong-Ryul Kim, M.D.*, Kyung-Hwan Kim, M.D.*, Hyuk Ahn, M.D.*

Pulmonary artery sarcoma is a rare disease and hard to diagnose; therefore, suspicion is very important for the diagnosis and treatment. Surgical resection is almost always needed because of progressive right heart failure. Adjuvant chemotherapy and radiation therapy are still controversial. We report a case of a 42-year-old man who had a right pulmonary arterial tumor. Curative resection was impossible because the tumor invaded the left pulmonary artery. Palliative endarterectomy was performed followed by radiation therapy. The patient refused the chemotherapy. Until the postoperative 6th month, the residual tumor was stable. However, 15 months later, follow-up chest computed tomography revealed a metastatic pulmonary nodule at left lower lobe and the increased residual tumor. The patient received chemotherapy with limited tumor response. The metastatic nodule and residual tumor did not increase but bone scan revealed a rib metastasis at postoperative 24 months. He will be receiving additional chemotherapy.

(Korean J Thorac Cardiovasc Surg 2002;35:692-6)

Key words : 1. Pulmonary artery
2. Vascular neoplasm
3. Sarcoma

증례

42세 남자 환자가 오른쪽 어깨 부분과 가슴부위의 통증을 주소로 내원하였다. 환자는 3주전에 교통사고로 가슴부분에 외상을 입은 것 외에 특별한 병력은 없었으며, 흉통 외에 호흡곤란 등의 증상은 없었다. 외부병원에서 시행한 흉부 컴퓨터

단층촬영에서 우폐동맥을 거의 막고 있는 종괴 음영이 보였고 이와 동반한 폐경색 소견이 있었으며, 좌폐에는 특별한 이상소견이 없었다(Fig. 1). 혈관조영에서도 흉부 컴퓨터 단층촬영 소견과 마찬가지로 우폐동맥이 잘 조영되지 않고 있었다(Fig. 2). 본원에서 시행한 폐관류스캔에서는 우폐 전체에 관류결손이 있었다(Fig. 3a). 이를 종합하여 볼 때 임상

*서울대학교병원 흉부외과, 서울대학교 의과대학 흉부외과학교실

Dept. of Thoracic and Cardiovascular Surgery, Seoul National University Hospital Seoul National University, College of Medicine

†본 논문의 일부는 2000년 4월 10일 194차 월례집담회에서 발표되었음.

논문접수일 : 2002년 7월 5일 심사통과일 : 2002년 8월 24일

책임저자 : 안혁 (110-744) 서울시 종로구 연건동 28번지, 서울대학교병원 흉부외과. (Tel) 02-760-2348, (Fax) 02-764-3664

E-mail : ahnhyuk@snu.ac.kr

본 논문의 저작권 및 전자매체의 지적소유권은 대한흉부외과학회에 있다.

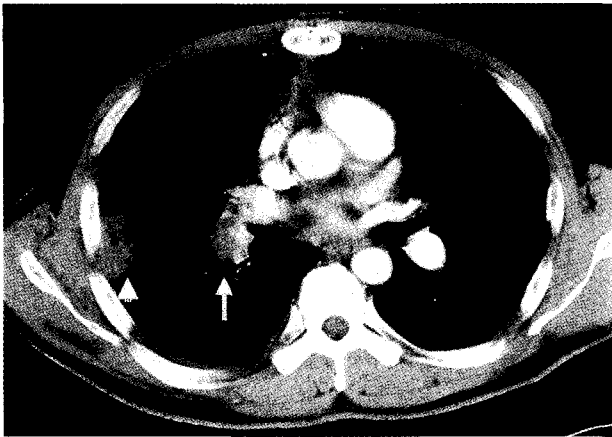


Fig. 1. Preoperative computed tomograph shows a mass obstructing right main pulmonary(narrow arrow) and peripheral infarction(arrow head)



Fig. 2. Pulmonary artery angiograph. The right main pulmonary artery is poorly visualized because of a obstructing mass

적으로 폐색전증이나 폐동맥의 혈관육종이 의심되었으며 수술을 시행하였다. 정중 흉골절개하에서 인공심폐기를 가동하였으며, 심장을 세동시킨 상태에서 우폐동맥을 절개하였다. 종양은 우폐동맥내의 상벽과 후벽쪽으로 붙어 있었으며 피막형성이 비교적 잘 되어 있었다. 종양은 주로 폐동맥의 첫 번째 분지까지 뻗어 있었으며 생검 조직상 육종이 의심되었다. 우폐동맥의 두 번째 분지의 혈관내막도 비정상적으로 두꺼워져 있었으며, 좌폐동맥에도 비정상적인 혈관내막이 관찰되어 조직생검을 실시하였으며 역시 육종이 의심되었다. 육안적으로 수술로서 접근할 수 있는 종양은 모두 제거하였으나 완전절제는 가능하지 않다고 판단되었다. 환자는 수술 26시간 후에 기관발관을 하였으며, 기관내출혈은 의심되지 않았다. 수술 후 2일째 중환자실에서 병동으로 전동되었으며, 특별한 문제없이 회복하였다. 술후 시행한 흉부 컴퓨터 단층

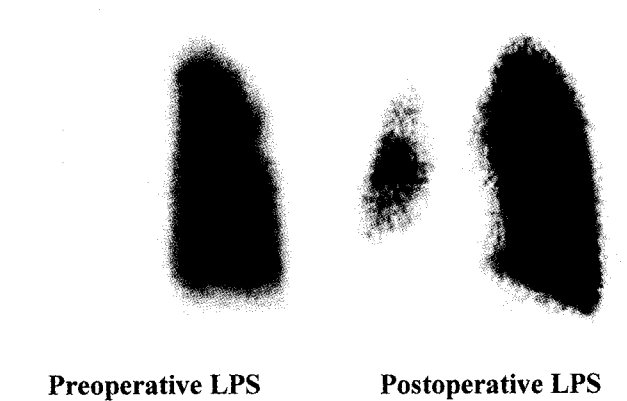


Fig. 3. Lung perfusion scan. The postoperative perfusion to right lung is increased but perfusion defect still remains.

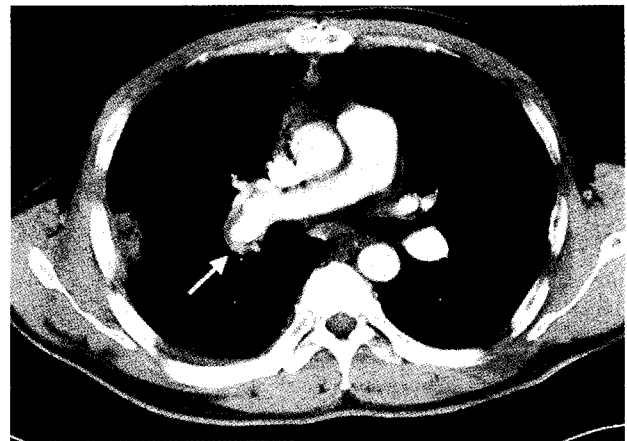

Fig. 4. Postoperative computed tomograph shows a remnant tumor.

촬영에서는 우상행 폐동맥의 일부와 우하행 폐동맥의 거의 전부를 막고 있는 잔존하는 종괴가 관찰되었으며(Fig. 4), 폐관류스캔에서는 우상엽의 관류는 증가하였으나 우하엽은 여전히 관류결손이 있었다(Fig. 3b).

환자의 조직검사의 헤마톡실린-에오진(H-E) 염색에서 분열률(mitosis)이 상당히 높은 육종이 관찰되었으며(Fig. 5), 기원을 알기 위하여 특수염색을 시행하였다. 바이멘틴(Vimentin) 염색에서 양성을 보여 상피세포암이 아닌 육종임을 시사하였고(Fig. 6), 평활근액틴(SMA) 염색은 양성을 보여 간엽조직 기원임을 시사하였다(Fig. 7). Factor VIII염색과 CD34염색의 경우 양성이면 혈관조직 기원을 의심할 수 있는데, 각각 음성과 부분양성을 보였다(Fig. 8, Fig. 9). 이 증례의 경우 분화가 좋지 않아 그 기원을 명확히 알 수 없었으며, 최종적으로 폐동맥육종, 미분화형(pulmonary artery sarcoma, undifferen-




Fig. 5. Hematoxylin-Eosin stain(X400) shows plump spindle cells with a small amount of collagenous stroma.

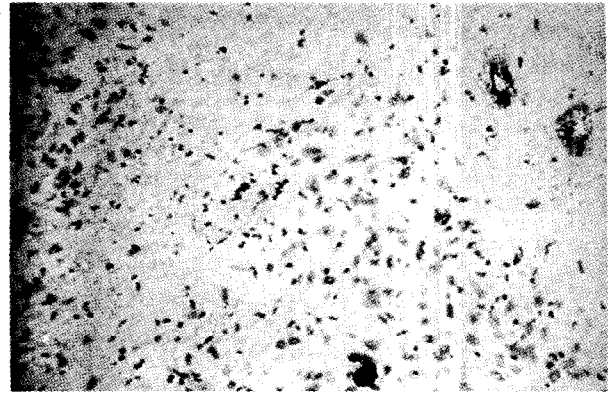


Fig. 8. The tumor cells show negative immunoreactivity for factor VIII stain. (X400)

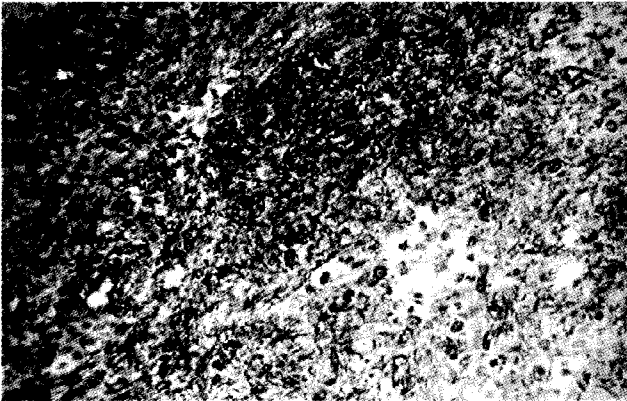


Fig. 6. The tumor cells show positive immunoreactivity for vimentin stain. (X200)

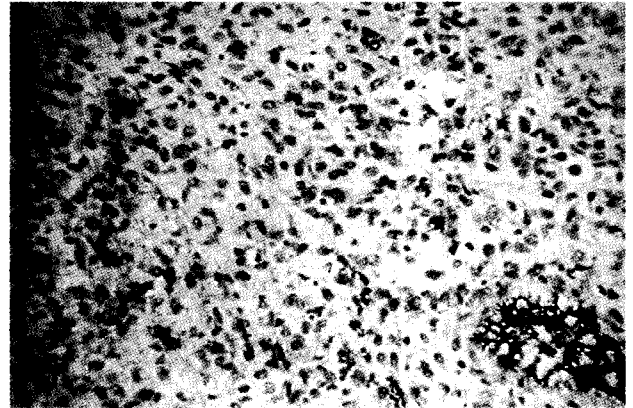


Fig. 9. The tumor cells show focal positive immunoreactivity for CD34 stain. (X400)




Fig. 7. The tumor cells show positive immunoreactivity for smooth muscle actin stain. (X400)

tiated)으로 보고되었다.

술후 항암치료와 방사선치료를 권유하였으나, 환자가 항암 치료를 거부하여 외부병원에서 우폐동맥부근과 우하엽에 방사선치료(63Gy/35Fr)만을 시행하였다. 이후 외래 추적관찰하였으며, 술후 6개월경 시행한 흉부 컴퓨터 단층촬영에서 잔존하던 종괴의 크기는 증가하지 않았다. 이후 경미한 운동시 호흡곤란이 지속되던 환자는, 술후 15개월후 기침과 호흡곤란이 심해졌다. 당시 시행한 흉부 컴퓨터 단층촬영에서는 우하행 폐동맥주위의 종괴 크기가 증가하였으며 좌하엽에도 종괴가 있어 전이가 의심되었다. 이후 항암치료(VIP; VP-16, Ifosfamide, Cisplatin)를 2차례 시행하였다. 술후 24개월에 시행한 흉부 컴퓨터 단층촬영에서는 우하행 폐동맥과 좌하엽의 종괴의 크기는 차이가 없어 보였으나, 골주사 검사에서 오른쪽 5번째 늑골에 전에 보이지 않던 병변이 관찰되었으며, 양성자 단층촬영(PET)에서도 오른쪽 상완골과 5번째 늑골로 추정되는 부위에 병변이 발견되어 골전이가 의심되었

다. 현재 내과 외래 추적관찰 중이며 항암치료(adriamycin, Dacarbazine) 예정이다.

고 찰

폐동맥의 내막에서 발생하는 폐동맥 육종은, 이론적으로 심장원구의 원시세포에서 기원한다고 생각되고 있으며, solid sarcomatous pulmonary artery sarcoma, primary sarcoma, fibrosarcoma, leiomyosarcoma, mesenchymoma, osteosarcoma, intimal sarcoma, spindle cell sarcoma 등으로도 기술된다. 이들이 폐동맥 육종이라고 총칭하여 불리는 이유는 조직학적으로 그 분화양상이 분명하지 않기 때문이다.

임상적 증상과 방사선학적 소견은 폐동맥 색전증과 유사하다. 폐동맥 색전증으로 의심되는 환자 중, 특히 혈전색전의 원발병소가 불분명하면서 재발이 빈번하고 주로 폐동맥 판막이나 폐동맥 근위부에 발생하는 경우는 폐동맥육종을 의심해보아야 한다. 흉부단순촬영, 폐관류검사, 혈관 조영술 등으로는 폐동맥색전증과 감별이 어렵다. 컴퓨터 단층촬영에서 조영이 되는 종괴음영이 보이면 폐동맥 색전을 의심할 수 있고, 최근 Gd-DTPA를 이용한 자기공명영상으로 폐동맥육종의 분화에 따라서 혈관내 혈전과 구별이 가능하고, FDG-PET를 이용할 경우 폐동맥 내의 종양의 감별과 그 악성 여부를 파악할 수 있다^{1,2)}. 조직 생검 또한 확진의 방법이 될 수 있으나, 육종을 싸고 있는 혈전만이 생검될 수 있으므로 진단에 주의하여야 한다.

치료는 수술적 제거가 주가 되겠으나, 술전과 술후의 보조적 항암치료나 방사선치료를 대해서는 이견이 엇갈리고 있다. 수술적 치료가 없을 경우 중심부전에 의하여 사망하게 되며 대개 수명은 약 1.5개월이다. 수술로써 수명은 약 10~19개월로 연장시킬 수 있으며, 중심부전의 증상을 덜기 위해 서라도 수술은 꼭 시행되어야 한다. 수술적 치료는 동맥내막내 절제술, 폐동맥절제술 및 성형술 등이 가능하며, 폐에 전이성 병변이 있을 경우는 절제해야 하고, 경우에 따라서는 폐-심장 이식도 고려할 수 있다. 다른 악성질환의 수술과 마찬가지로 가능한 완전절제를 위하여 노력해야 하며, 동결절편 검사를 통하여 절제부에 더 이상 종양이 없음을 확인하여야 한다. 그렇지만 수술 중에 종양의 미세색전증(microembolism)이 발생할 수 있으며, 이런 이유로 원위부의 재발이 자주 일어난다. 재발을 막기 위해서, 보조적 항암치료나 방사선 치료를 시도하는 경우가 많다. Kruger 등은 보조적 치료를 시행할 경우 3~4년의 생존연장을 기대할 수 있다고 보고하였다³⁾. Head 등은 adriamycin을 주로 하는 항암치료와 고용량의 내강내 방사선조사(high-dose intraluminal radiation)를 시행하고 외부에서 방사선 조사(external beam irradiation)를

시행하여 좋은 성적을 보고하기도 하였다⁴⁾. Mayer 등은 7명의 환자들 중에서 5명이 술후 보조적 항암치료를 받았으며 그 중 종양의 재발이 없이 장기간 생존하고 있는 환자는 모두 보조적 치료를 받은 환자라고 보고하였다⁵⁾. Zerokowsky 등은 양폐에 전이성 병변을 항암치료(neoadjuvant chemotherapy)로서 치료하고 우심유출로와 주폐동맥, 우폐동맥에 발생한 폐동맥 육종을 수술로서 제거하여 20개월 동안 재발 없이 추적관찰하고 있음을 보고하였다⁶⁾. 술전 항암 치료는 이런 폐실질, 특히 양측 폐실질의 전이를 치료하는 것뿐만 아니라, 항암치료 반응에 따라서 수술 가능성 여부를 결정하는 데에도 도움이 될 수 있다고 생각된다.

본 증례의 경우, 수술로서 종양의 양측 폐동맥 침범으로 인하여 완전 절제를 시행할 수 없었으나, 환자의 증상 호전에 많은 도움이 되었으며, 보조적 방사선 치료로서 술후 6개월까지는 종양의 진행을 막을 수 있었다. 환자의 거부로 인하여 항암치료를 시행하지 못하였으며, 술후 15개월부터 우 폐동맥 주위의 종괴가 커지기 시작하였고 좌폐실질의 전이가 발견되었다. 이후 항암치료를 두차례 시행하였으나 술후 24개월에는 골전이 발견되었다.

폐동맥 육종 환자의 예후는 주로 완전절제와 재발에 의하여 결정되므로 조기발견과 수술적 치료가 중요하다. 현재까지의 문헌 보고로는 술후의 보조적 항암치료나 방사선치료, 혹은 술전의 보조적 치료가 환자의 생존기간을 연장시키는 데 도움이 된다는 것이 대부분이나, 그 효과를 평가하는 데는 아직 더 많은 증례와 연구가 필요하다.

참 고 문 헌

1. Kacel GM, Bruder E, Pfammatter, T et al. Primary angiosarcoma of the pulmonary arteries : dynamic contrast-enhanced MRI. J Comput Assist Tomogr 1998;22: 687-91.
2. Thurer RL, Thorsen A, Parker JA, et al. FDG imaging of a pulmonary artery sarcoma. Ann Thorac Surg 2000;70: 1414-5.
3. Kruger I, Borowski A, Horst M, et al. Symptoms, diagnosis, and therapy of primary sarcomas of the pulmonary artery. Thorac Cardiovasc Surg 1990;38:91-5.
4. Head HD, Flam MS, John MJ, et al. Long-term palliation of pulmonary artery sarcoma by radical excision and adjuvant therapy. Ann Thorac Surg 1992;53:332-4.
5. Anderson MB, Kriett JM, Kapelanski DP, et al. Primary pulmonary artery sarcoma: A report of six cases. Ann Thorac Surg 1995;59:1487-90.
6. Zerokowski HR, Hofmann HS, Gybels I, et al. Primary sarcoma of pulmonary artery and valve: multimodality treatment by chemotherapy and homograft replacement. J Thorac Cardiovasc Surg 1996;112:1122-4.
7. 이재원, 류상완, 주식중, 송현, 송명근. 폐동맥 판막에 발생한 폐동맥 내막 육종. 대흉외지 2000;10:823-6.

=국문초록=

폐동맥에서 발생하는 육종은 드문 질환으로서 예후도 좋지 않다고 알려져 있다. 임상적인 의심이 조기치료에 가장 중요하다. 환자의 증상은 대부분 폐동맥색전증과 유사하며, 우심부전으로 인한 증상이 진행하기 때문에 수술적 치료가 거의 모든 예에서 필요하다. 보조적 항암치료나 방사선 치료에 대해서는 아직까지 논란의 여지가 있으나, 보조적 치료를 시행하였을 경우 생존률을 높일 수 있다는 보고가 많다. 본 증례에서는 42세 남자환자가 흉통을 주소로 내원하였으며 컴퓨터 단층촬영과 혈관조영술에서 우폐동맥의 종괴를 발견하였다. 수술 소견에서 우폐동맥뿐만 아니라 좌폐동맥 내막에도 종양의 침범이 확인되어 완전절제는 불가능하였다. 환자가 항암치료를 거부하여 술후 방사선 치료를 시행하였으며 술후 6개월까지 잔존하는 종괴의 크기는 커지지 않았다. 술후 15개월에 시행한 컴퓨터 단층촬영에서 잔존하던 종괴의 크기가 커졌으며, 좌폐에도 전이로 의심되는 병변이 발견되어 항암치료를 시행하였으나 술후 24개월에는 늑골에 골전이가 발견되었다. 환자는 다시 항암치료를 받을 예정이다.

- 중심 단어: 1. 폐동맥
2. 혈관종양
3. 육종