

## 더러브렛 망아지에서 제허니아 정복술 치료에

양영진 · 조길재<sup>1</sup> · 양재혁 · 남치주\*

한국마사회  
\*서울대학교 수의과대학

### A Case of Modified Umbilical Herniorraphy in Thoroughbred Foal

Young-jin Yang, Gil-jae Cho<sup>1</sup>, Jae-hyuk Yang and Tchi-chou Nam\*

Korea Racing Association  
\*College of Veterinary Medicine, Seoul National University

**Abstracts :** A two-month-old female Thoroughbred foal was referred to the Equine Hospital, Jeju Stud Farm, Korea Racing Association. The foal was presented with opening of the abdominal ring by congenital predisposition. In physical examination, the foal revealed a mild heating, fluctuant swelling at umbilicus. The umbilical hernia was diagnosed, and then modified umbilical herniorraphy was performed and resulted in successful treatment. We conclude this method is of great value within the six-month-old foal with hernial ring size less than 10 cm.

**Key words :** equine, thoroughbred foal, umbilical hernia, herniorraphy

## 서 론

말의 제 허니아(umbilical hernia)는 근육조직을 통하여 생기는 복강의 돌출로써 출생 시 또는 출생 후 수주 내에 탯줄이 찢어져서 나타나는 선천적 원인과 복벽긴장, 탯줄 감염 및 나쁜 영양과 변비, 설사 등의 후천적 원인에 의해 발생하는 질병으로써 말의 허니아 중 가장 많이 발병되며 대부분이 선천적 요인에 의해 발생한다<sup>4,9,12</sup>. 이것은 더러브렛종, 스탠다드브렛종 및 퀴터호스종에서 잘 나타나며 그 중 퀴터호스종이 아주 높은 발생률을 보이고 성별로는 수망아지보다 암망아지에서 다소 높은 발생을 보이는 것으로 알려져 있다<sup>5,6</sup>. 모든 품종의 말에서 제허니아 발생률은 대개 0.5-2.0%<sup>2,5,7,9</sup> 또는 2.0-5.0%<sup>12</sup>로 보고되어 있다.

허니아는 복막 내층, 피부 외층으로 이루어지는 허니아 낭(sac)과 장, 대망막 등 허니아 내용물 및 그 통로가 되는 허니아륜(ring)으로 구성된다<sup>1,5,7,12</sup>. 모든 허니아가 수술적 교정을 필요로 하지 않는다. 왜냐하면 대개 5 cm 이하인 작은 경우에는 망아지의 성장과 함께 자연발생적으로 닫히며<sup>1,5,7</sup>, 가벼운 손자극이나 탈장대에 의한 자극으로도 허니아는 닫힌다고 하였다<sup>1</sup>. 그러나 생후 4-6개월이 지나도 크기가 점차 감소되거나 막히지 않으면 적절한 조치가 요구된다<sup>1,2,5</sup>. 한편 Rossdale<sup>8</sup>은 망아지가 약 3개월령일 때 외과적으로 허니아를 치료하는 것이 일반적인 관례라고 하였다.

Wagoner<sup>12</sup>는 허니아륜의 크기가 작아 쉽게 닫히는 환납성 허니아와 결손부가 크거나 자연적 폐쇄가 어렵고, 돌출된 내용물이 복강속으로 되돌아가는 것을 방해하는 그 허니아

낭 사이에서 유착이 일어나기 쉬운 비환납성 허니아로 구분하였으며, 그 교정법으로써 복부를 싸는 벨트, 반대자극제, 크램프(clamp) 등이 허니아 개구부의 폐쇄를 위해 사용된다고 하였다. 그러나 기존의 크램프에 의한 교정술은 피부와 허니아 낭이 감돈되게 하여 체벽의 염증을 유도하는 방식으로 5 cm 이하의 환납성 허니아에 적합하며 비환납성 허니아 및 국소 염증이 있는 말에서는 부적합하고<sup>5</sup> 또한 장이 크램프에 말려 들어가 장이 끼이고 루관 형성, 장 폐색 및 복막염을 유발하는 심각한 합병증을 가져다 주기도 한다<sup>12</sup>.

따라서 본 논문에서는 일부 말 생산 선진국에서 최근 많이 활용되는 고무 링에 의한 변형된 교정술을 적용하여 제허니아 발생 망아지를 대상으로 시술한 후 그 유용성을 알아 보았다.

## 증 례


### 병력

선천적으로 허니아륜이 개방된 채 태어난 약 2개월령의 암망아지로서, 그 허니아륜이 수술 결정 전까지 개존상태가 지속되어 제대부에 파동감이 있는 종창을 보였고 당해 망아지는 모유와 사료를 번갈아 섭취하며 특이한 임상증상의 발현은 없었다.

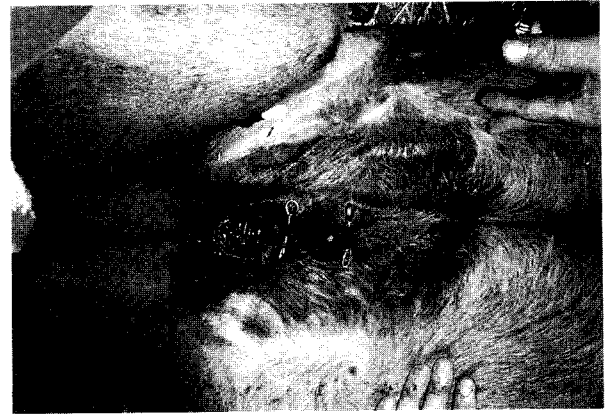### 마체 및 허니아 검사

체식 및 포유 상태는 정상적이었으며, 허니아 내용물의 복강 내 환납이 수동적으로는 가능하였으나 자연적으로는 불가능하였다(Fig 1). 그리고 허니아의 크기가 약 4 cm 정도였고(Fig 2) 허니아 낭과 륜 주위를 촉진시 가벼운 열감은 관찰되었으나 단단한 종창 및 통증은 없었으며, 허니아 낭 내

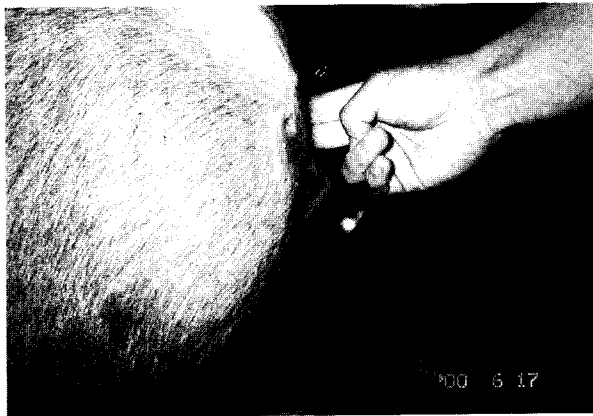<sup>1</sup>Corresponding author.  
E-mail : chogi@mail.kra.co.kr



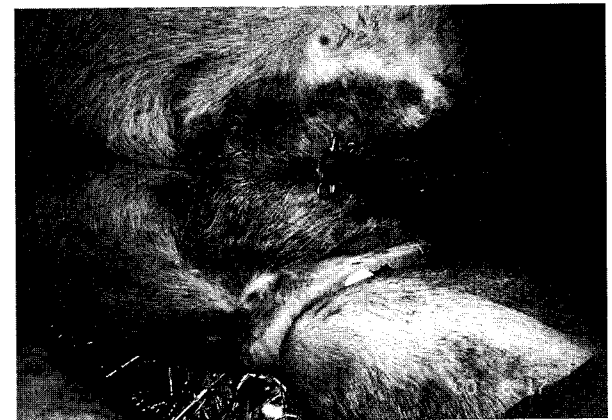**Fig 1.** Umbilical hernia: a soft swelling appears at the navel.



**Fig 3.** Two pins made by a wire were pricked at edges of hernia ring.



**Fig 2.** Small umbilical hernia(2-3 fingers) are non-painful and reducible.



**Fig 4.** Hernia sac and skin were tightened by rubber rings.

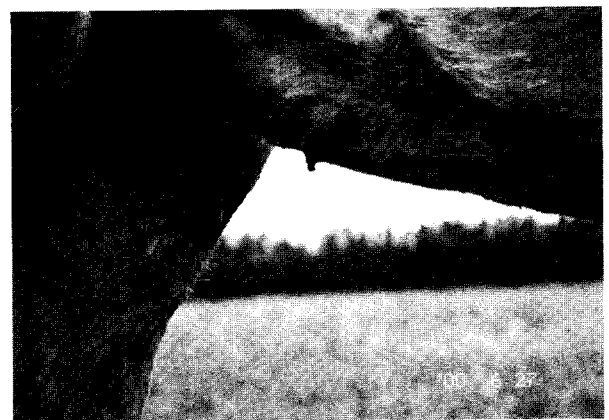복부 내용물이 쉽게 복강 속으로 들어가는 상태였다.

**교정 전처치 및 교정 과정**

교정을 위하여 전마취는 detomidine Hcl(Domosedan®, 핀란드)을 0.02 mg/kg씩 정맥으로 주사하여 진정을 시킨 다음 하순 침하가 인정되는 시점에서 ketamine Hcl(Ketara®, 한국)을 2 mg/kg 주사한 후 말이 진도 되자마자 양와자세로 보정하였다. 교정은 먼저 돌출된 허니아 내용물을 복강 속으로 밀어 넣고 복벽 결손 부위로 빠져 나온 허니아 낭과 장의 돌출로 늘어진 피부를 잡아 당긴 후 허니아 림 양쪽 가장자리에 P자형 손잡이가 있는 길이 약 10 cm, 직경 약 2 mm의 철사로 만든 안전핀을 각각 1개씩 몸체 방향에 직각으로 삽입하였다. 그리고 허니아 낭을 통과한 끝을 손잡이와 유사하게 P자형으로 휘었다(Fig 3). 이어서 노출된 피부를 술자 쪽으로 당기면서 동물의 거세용 고무링 2개를 안전핀 네 모서리에 걸어 허니아 림을 탄력적으로 조여주었다(Fig 4).

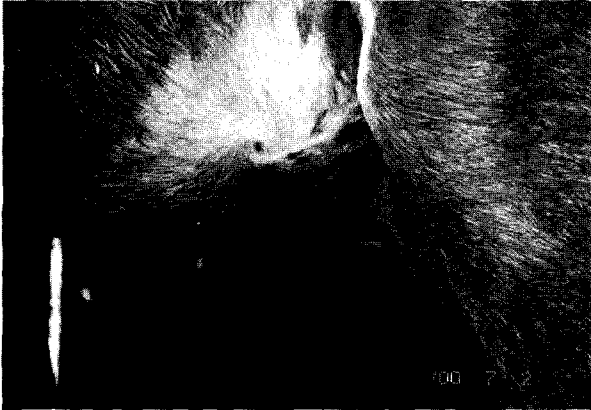**교정 후처치 및 치유 과정**

처치 후 고무링에 의한 혈행 장애로 돌출 피부 및 허니아



**Fig 5.** The exposed hernia sac became ischemic necrosis and detached in about 10 days.

낭은 점차 괴사되었고, 약 10일이 경과되자 조직에 삽입되었던 안전핀이 고무링과 함께 탈락되었으며(Fig 5), 15일이 지나 주변 조직의 수축과 상피화로 상흔이 형성되면서 치유되었다(Fig 6).



**Fig 6.** Skin defect healed in about 15 days through contraction and epithelialization.

### 고찰

말의 입상에서 경험하게 되는 복벽 정중선 근육조직의 결손 상태인 제 허니아 발생률은 대개 2% 내외이며<sup>2,5,9,12</sup>, 암말이 수말보다 2배 이상 잘 발생한다<sup>17</sup>. 이런 제 허니아는 크기에 따라 약간의 차이가 있으나 대부분이 자연발생적 폐쇄, 지속적 제대 마사지, 크랩프 및 안전편과 고무링을 이용한 교정술 그리고 피하 절개를 통한 외과적 정복술 등으로 치유되고 있다<sup>10</sup>.

한국의 더러브렛 경주마의 최대 생산지인 제주지역에서 2001년 태어난 더러브렛종 망아지는 대략 500 여 두로써 이중 출생 직후 제 허니아로 보고된 망아지는 약 20 여 두로 대략 4%의 발생률을 보였으며, 암망아지가 수망아지 보다 약 3배 많은 발생을 나타내었다. 이들 중 일부 망아지는 성장 및 맛사지 등으로 복벽 결손부가 자연적으로 폐쇄되었고, 1두는 피부 절개에 의하여 교정하였다. 그리고 철사 또는 구리선으로 만든 안전편과 고무링에 의한 비절개성 교정술을 19두의 망아지에 실시하여 좋은 결과를 얻었다.

제 허니아는 그 크기가 감소되는 환납성과 그렇지 않는 비환납성으로 나눌 수 있다. 허니아 내용물로의 혈액 공급이 장애를 받게 되면 감돈될 수도 있는데, 일반적으로 선천적이고 유전적 요인이나<sup>3,10</sup> 분만 중 배꼽의 견인력, 분만 후 제대 감염 또는 외적 창상 등 후천적인 요인으로 인해 탈장이 생길 수도 있다<sup>5</sup>. 제 허니아의 적절한 외과적 교정의 범위는 허니아 낭을 없애고 복벽 결손을 회복하는 것이다. 이러한 허니아 치료에 허니아 크랩프와 반대 자극제가 사용되기도 하는데 크랩프 적용방식은 허니아 낭과 룬의 감염이나 유착을 일으킬 수 있으며, 반대자극제는 염증과 치유를 유도하는 수단으로서의 피사를 일으키게 하나 허니아 재발, 장과 피하간 루관 형성 및 탈장의 위험을 가져다 줄 수 있다<sup>1,3,5,10</sup>. 따라서 이러한 방식의 교정술 전후 명확한 감별진단과 모니터링을 통한 합병증과 후유증 방지를 위하여 허니아 내용물의 촉진과 초음파 검사가 유용하다<sup>15</sup>. 전형적인 작은 허니아의 경우 무통성이며 완전 자연 감소되는 데 비해 폐쇄되

지 않는 6개월령 이상의 망아지나 이전에 치료가 시도된 적이 있던 망아지의 경우 허니아 정복술 실패에 따른 합병증이 2-10%정도 발생되고<sup>2</sup>, Freeman 등<sup>3</sup>은 제 허니아의 경우 합병증 발생은 드물지만 제 허니아 수술을 받은 147두를 조사한 결과 13두(8.6%)가 장 감돈, 제대 농양 및 장-피하 루관 형성으로 발전되었다고 보고한 바 있다. 일반적으로 5 cm 이하의 작은 환납성의 허니아가 6개월이 경과하여도 회복되지 않거나 손가락 3개 이상이 통과 가능한 크기(약 10 cm)인 경우에는 감돈성 폐색을 일으킬 수 있으며, 감돈으로 장 일부가 괴사하고 장관 내용물이 개방 감염되어 폐사될 수 있으므로 외과적 회복술이 요구되며, 그 성공률도 높다<sup>4,5,7</sup>. 이처럼 제 허니아가 있는 망아지는 허니아 룬에 의해 재발성의 간헐적 장의 힘입 가능성이 있으며, 망아지의 성장률에도 영향을 미칠 수가 있다<sup>11</sup>.

제 허니아 처치 기법 중 입상가에 의해 선호도가 높은 크랩프에 의한 교정술은 노출된 허니아 낭을 조여 국소 피사를 일으키는 작용을 하며, 이 국소 피사는 교원질 침착에 의한 섬유아세포 침윤과 치유를 유도한다. 크랩프와 허니아 낭은 대개 10-12일 또는 10-21일만에 부육형성 또는 괴사괴탈락이 되며, 피부결손은 보통 7-19일 만에 치유가 된다. 따라서 장을 복강 속으로 밀어넣고 두개의 크랩프 사이에 낭과 피부를 놓되 어떠한 복강 장기도 끼이지 않도록 숙달되어야 한다<sup>5,9</sup>. 그러나 이 방법은 감염, 크랩프 탈락 또는 허니아 낭의 비정상적 괴사를 일으킬 수 있으며, 개방창이나 탈장 또는 루관 형성 등의 합병증이 우려된다<sup>10</sup>. 그러나 본 예에서 설명하는 철사로 된 안전편과 고무링으로 시술한 모든 망아지는 고무링에 의해 탈락시킬 조직을 충분히 울혈성 피사를 유발하고 복벽 긴장력을 증대시켜 너무나 플라스틱에 의한 조임 방식에서 나타나는 대부분의 후유증이나 합병증이 관찰되지 않으므로 이 방식은 지속적으로 말의 입상에 널리 활용될 수 있을 것으로 판단되었다.

### 결론

선천적으로 허니아 룬이 개방된 채 태어난 약 2개월령의 암망아지로서, 그 허니아 룬이 수술 결정 전 까지 개존상태가 지속되어 제대부에 파동감이 있는 종창을 보였고 허니아의 크기가 약 4 cm 정도였으며 허니아 낭과 룬 주위를 촉진시 가벼운 열감은 관찰되었으나 통증은 없었으며, 허니아 낭내 복부 내용물이 쉽게 복강 속으로 들어가는 상태로 전형적인 제 허니아로 진단된 망아지를 대상으로 굵은 철사편과 탄력성이 높은 고무링을 이용한 비외과적 허니아 정복술을 실시한 결과 시술 약 10일경에 철사와 고무링은 탈락되었고 약 15일경에 상흔이 형성되었으며, 기존의 크랩프에 의해 나타날 수 있는 유착이나 루관 형성 등의 부작용은 없었다. 따라서 향후 이 방식은 6개월령 이하의 망아지에서 10 cm 이하의 허니아를 가진 망아지의 교정술에 매우 유용할 것으로 판단되었다.

## 참 고 문 헌

1. Adams SB, Fessler JF. Umbilical herniorrhaphy. In: Atlas of equine surgery, Philadelphia: W.B. Saunders Company. 2000: 397-401.
2. Colahan PT, Mayhew IG, Merritt AH, Moore JN. Alimentary system. In: Manual of equine medicine and surgery, St. Louis: Mosby. 1999: 206-232.
3. Freeman DE, Orsini JA, Harrison IW, Muller NS, Leitch M. Complication of umbilical hernia: 13 cases(1972-1986) JAVMA 1988; 804-807.
4. Jones WE. Genetic lethals. In: Genetics and horse breeding, Philadelphia: Lea & Febger. 1982: 255-288.
5. Kaneps AJ. Alimentary system. In: Equine surgery, Philadelphia: W.B. Saunders Company. 1992: 415-422.
6. Knottenbelt DC, Pascoe RG. Conditions of the alimentary track. In: Disease and Disorder of the Horse, London: Mosby-Wolfe. 1997: 48-50.
7. Orsini JA. Abdominal surgery in foals. In: Surgical management of colic, VCNA Equine Practice. 1997: 393-413.
8. Rosedale PD. Diseases of the newborn foal. In: Horse breeding, Newton Abbot: David & Charles Publishers plc. 1981: 283-316.
9. Tulleners EP. Disease of the abdominal wall. In: Equine medicine & surgery, 4th ed. Callifornia: American Veterinary Publication, Inc. 1991: 683-684.
10. Turner AS. Hernia repair. In: Equine surgery, Sydney: The post-graduate committee in veterinary science. Proceeding No 83. 1985: 349-353.
11. Vaala WE. Nutritional and respiratory support for the neonatal foal. In: Equine stud medicine, Sydney: Post graduate foundation in veterinary science, University of Sydney. Proceedings 267. 1986: 294-296.
12. Wagoner DM. Veterinary treatment & medications for horsemen, Texas: Equine reaserch publications, 1977: 206, 412-415.