

개에서 발생한 정세포종 발생 증례

김여정 · 마쓰다기쿠 · 지동범* · 임채웅¹

전북대학교 수의과대학

*지동범동물병원

Seminoma in a Mixed Dog

Yeo-Jung Kim, Matsuda Kiku, Dong-Beom Ji* and Chae-Woong Lim¹

College of Veterinary Medicine, Chonbuk National University

*Ji Dong Beom Animal Clinic

Abstract : A 10-year-old mixed male dog, weighed 4.2 kg, was referred to an animal hospital in Pusan. Clinical signs were generalized alopecia, cough, cardiac murmur, dehydration, and right side cryptorchidism. Testis was surgically removed, fixed in formalin and submitted to Diagnostic Laboratory, Chonbuk National University. Grossly, right testis was enlarged. A bulging tumor mass of right testis was homogeneous and grayish white in cut surface, but left testis was normal. Microscopically, no border lines of tubules were formed and the cells grew diffusely, forming sheets with scant supporting stroma. Tumor cells were fairly uniform in size and round or polyhedral, and had discrete cellular lines. The nuclei were large and of variable size, and ovoid, round, vesicular but the cell cytoplasm was scanty. Mitotic figures were common. And giant cells and vacuolated histiocytes were scattered, which is called starry sky appearance. This is the case of seminoma with diffuse type in a mixed dog.

Key words : alopecia, cryptorchidism, seminoma

서 론

고환종양은 개, 소, 말을 제외한 모든 종에서 드물게 발생한다. 가장 빈번하게 나타나는 형태는 성세포 기원의 sertoli 세포종, 간질세포종 그리고 정자 배상피 세포 기원의 정세포종이 있다³.

개에서 발생빈도는 저자에 따라 다른 것으로 나타나 있다^{3,6}. 정세포종 역시 개에서는 종종 관찰되나 가축에서는 발생이 드물고 양, 말, 조류에서 소수의 예가 보고된 바 있다. 발생연령은 평균 10살로 대부분 7살 이상의 노령견에서 발생하고 품종간 소인은 없는 듯 하나 독일 셰퍼드(German shepherds)에서 정세포종 발생율이 높다는 보고도 있다^{3,6,12}. 발생 부위는 대개 편측성이고 독립적이며 정세포종의 약 30% 이상이 잠복고환에서 발생하는 것으로 보아 잠복고환이 소인성 요인인 듯 하다^{2,6,8}. 같은 쪽이나 반대쪽 고환에 간질 세포종이나 sertoli 세포종이 동시에 발생할 수도 있으며, 왼쪽보다는 오른쪽 고환에서 더 빈번히 관찰된다고 한다. 정세포종은 조직학적 소견상 악성임에도 불구하고 전이 발생율이 6-11%로 낮다^{6,12}. 최근 노령견이 많아짐에 따라 종양의 발생빈도가 늘어가고 있는 추세이다. 이에 본 증례에서는 10년령 수컷 잠복견에서 발생한 고환의 종양인 정세포종에 대한 임상증상, 진단, 치료경과 등을 보고하고자 한다.

증 례

병력 및 임상증상

체중 4.2 kg의 10살된 수컷 잠복견이 1년전부터 간헐적인 발작이 있었으며 한달 전부터 기침이 심해 동물병원에 내원하였다. 본 환축은 내원시 기침과 간헐적인 발작을 보였고 전신적인 탈모, 청진시 심잡음, 호흡불량, 탈수 증세 그리고 우측 잠복고환이 있었으며 육안적으로 쉽게 구분할 수 있을 정도로 한쪽 고환이 종대되어 있었다(Fig 1).

혈액검사 결과는 ALT의 증가를 제외하고는 유의할만한 이상치가 나타나지 않았고 전 항목에서 정상범위를 나타내었다. X-ray 촬영 결과 좌심비대와 폐정맥 확장을 볼 수 있었

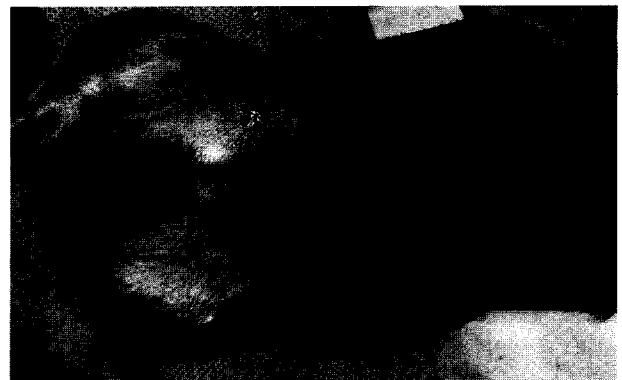

Fig 1. Enlargement of right inguinal region(*) from ventral aspect.

¹Corresponding author.

E-mail : icw@chonbuk.ac.kr

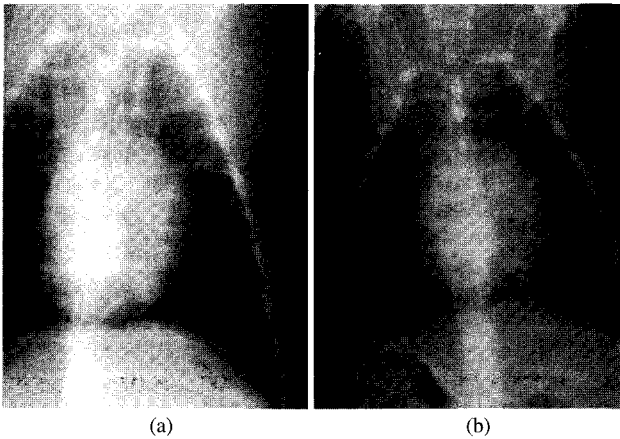


Fig 2. Radiograph of the thoracic cavity, ventral view : The initial size of heart was enlarged(a), and decreased after diuretic treatment(b)

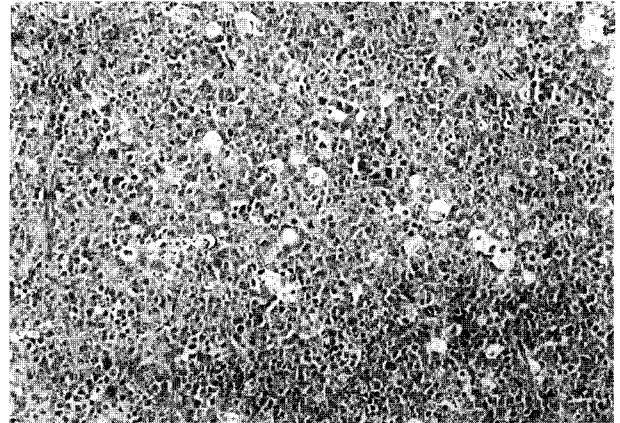


Fig 4. The cells grew diffusely with no border lines of tubules and scant stroma. The vacuolated histiocytes were scattered(Starry sky appearance) (H-E stain, $\times 100$).

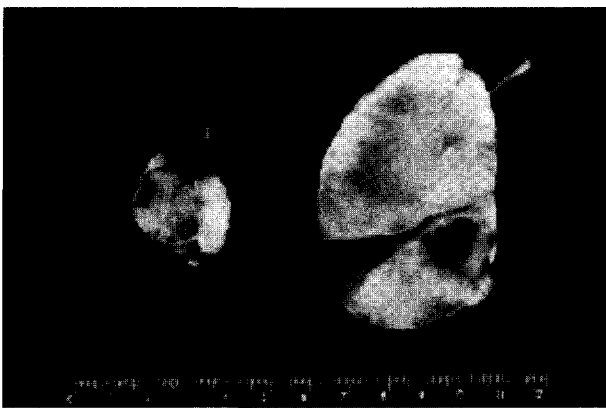


Fig 3. Homogeneous and grayish white appearance on cut surface.

다. 폐수종이 잘 관찰되지는 않으나 좌심부전에 의한 폐수종으로 판단되어 이노제를 투여하였으며 상태가 호전되었음을 확인한 후(Fig 2) 잠복고환 제거수술을 실시하였다. 초음파 검사로 고환을 확인 후 atropine sulfate와 isoflurane으로 마취하여 양쪽 고환을 적출하였다. 적출고환의 크기는 우측이 $4.5 \times 7.4 \times 3.7$ cm, 좌측이 $1.7 \times 2.5 \times 1.7$ cm이었다. 고환 적출 후 개는 다른 이상은 없이 생존하고 있으나, 전신적인 피부의 탈모 증상과 심부전은 여전히 호전되지 않았으며 지속적인 약물투여로 심장 비대를 치료하였다.

적출고환의 병리학적 소견

적출 고환은 육안적 소견상 왼쪽은 정상크기, 모양, 형태를 갖추고 있었으며 잠복고환이었던 오른쪽 고환은 육안적으로 쉽게 구분할 수 있을 정도로 종대되어 있었다. 외견상 회백색을 띠는 종괴는 약간의 출혈점과 활단면은 균일하게 회백색을 띠고 있었다(Fig 3). 적출한 고환을 병리조직학적 검사를 위해 10% 중성 포르말린에 고정된 다음 파라핀 포

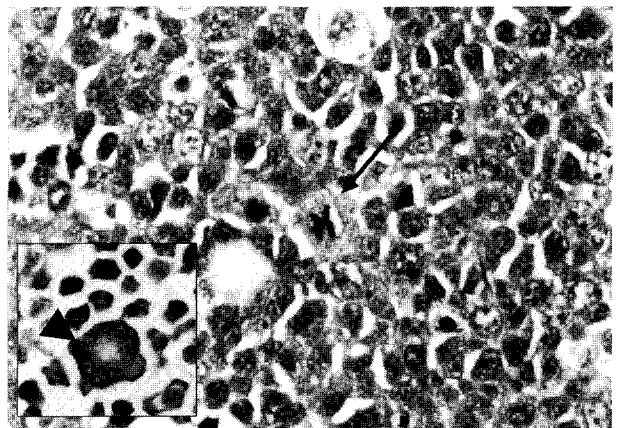


Fig 5. In the high magnification, the tumor cells were round and polyhedral, fairly uniform in size, and the mitotic figures(arrow) and giant cells(arrowhead) were seen (H-E stain, $\times 400$).

매 후 $4 \mu\text{m}$ 로 조직절편을 만들어 Hematoxyline & Eosine 염색하여 광학현미경으로 관찰하였다.

조직학적 소견상 정상 구조를 상실하여 정세관의 경계를 구분할 수 없었으며 종양세포는 미만성으로 성장하여 정세관 경계를 이루고 있던 결합조직도 거의 사라지고 부분적으로만 관찰할 수 있었다. 종양조직 사이사이에 세포질에 공포 혹은 피사세포를 탐식하고 있는 조직구가 관찰되었다. 종양세포의 크기는 비교적 일정하고 모양은 원형 혹은 다면체로 세포의 윤곽은 뚜렷하였다. 핵은 크고 원형 혹은 난원형이고 세포질이 적었다(Fig 4). 유사분열은 쉽게 관찰되었고 거대세포도 종종 관찰되었다(Fig 5).

고 찰

고환의 종양은 주로 노령견에서 나타나는데 정확한 원인

은 밝혀져 있지 않지만 정자형성이 퇴화됨에 따라 정자의 생산, 정자의 질, 정액의 농도 등이 감소하고 이에 수반하여 정세관 길이의 감소, 정세관 기저 막의 비후, 간질세포·sertoli 세포·배아 세포의 수적인 감소 등이 나타나는 것과 관련이 있는 것으로 추정된다⁶.

sertoli세포종, 간질세포종, 그리고 정세포종은 몇 가지 비슷한 발생 양상 외에 각기 다른 특징이 있긴 하지만 임상적으로 혹은 적출고환에 대한 육안적 소견만으로는 구분할 수 있는 확실한 특징이 없으므로 감별 진단을 위해서는 조직학적인 방법이 가장 정확한 방법으로 알려져 있다⁴.

정세포종은 같은 쪽이나 반대쪽 고환에 간질 세포종이나 sertoli세포종이 함께 발생할 수 있고^{3,6,12}, 조직학적으로 악성 종양의 소견이 관찰되나¹⁰ 개에서 전이는 거의 나타나지 않는 걸로 보고되어 있다. 그러나 전혀 일어나지 않는 것은 아니다^{3,6,12}. 반면 사람에서의 정세포종은 악성도가 높은 것으로 보고되어 있다¹⁰.

정세포종은 정세관내형과 미만형으로 나누어진다. 발생 초기에 종양세포가 정세관 내에서 증식이 진행됨에 따라 정세관의 경계는 파괴되어 정세관내형에서 미만성 형으로 바뀌는 것으로 알려져 있다⁶. 본 증례는 종양세포의 증식으로 정세관의 경계가 상실된 미만성의 정세포종이나 임상적으로 다른 장기의 전이는 관찰되지 않았다.

본 환측은 전신적인 탈모 소견으로 보아 여성화를 일으키는 에스트로겐 증가에 의한 호르몬 불균형으로 발생하는 sertoli세포종으로 의심하였다. 따라서 고환 제거 수술 후에는 탈모가 호전될 것으로 예상하였으나 그렇지 않았으며 또 다른 원인이 있으리라 생각된다. 정세포종으로 진단된 개에서 종양 제거후 여성화 현상이 없어진 예가 보고된 바 있으나 본 증례와는 다른 경우 인 듯 하다⁵.

임상적으로 탈모를 포함한 여성화를 유도하는 종양은 일반적으로 종양세포의 성호르몬 과분비에 의하여 일어나며, sertoli세포종양 세포의 estrogen 과분비가 대표적인 예이다⁷. 반면 간질세포종과 정세포종에서는 거의 나타나지 않는 것으로 알려져 있으나 탈모나 전립선 질병과 같은 여성화 현상(feminization change)과 관련이 있다는 보고도 있다^{6,11}.

정세포종은 sertoli세포종과 같이 잠복 고환의 개에서 발생하는 경우가 많으며 정세포종의 약 30% 이상이 잠복고환에서 발생하는 것으로 알려졌다^{2,6,8}. 고환의 종양은 잠복 고환일 경우에 정상일 때보다 발생위험이 약 10-13배 정도로 높다고 하며^{6,9}, 보고에 따라서는 sertoli세포종에서는 26배, 정세포종에서는 15배 높다고 한다¹.

임상적으로 외견상 고환종양에 대한 감별진단은 쉽지 않다. 이미 언급한 바와 같이 본 증례도 임상 증상이 탈모와 잠복 고환이었으므로 sertoli세포종으로 의심하였으나 조직학적 소견상 정세포종으로 진단되었다. 정세포종에서도 잠복

고환은 흔히 나타나지만 탈모가 나타나는 경우는 흔하지 않으므로 이번 증례가 임상 증상만으로는 오진 가능성이 있다는 것을 보여주는 좋은 예로 생각된다.

결 론

체중 4.2 kg의 10살된 수컷 잡종견이 기침과 간헐적인 발작, 전신적인 탈모와 청진시 심잡음, 호흡불량, 백내장, 우측 잠복고환의 종대가 있었다. 양쪽 고환 적출 수술 후 병리조직학적 검사 결과 우측 잠복고환이 정세관의 경계를 구분할 수 없었으며, 종양세포는 원형 혹은 다면체형으로 세포의 윤곽은 뚜렷하였다. 핵은 크고 원형 혹은 난원형이었고 세포질은 적었으며, 유사분열과 거대세포도 종종 관찰되었다. 본 증례는 병리조직학적 검사를 통하여 개에서 발생하는 고환종양 중 미만형의 정세포종으로 진단하였다.

참 고 문 헌

- Hayes HM, Wilson GP, Pendergrass TW, Cox VS. Canine cryptorchism and subsequent testicular neoplasia. *Teratology* 1985; 32: 51-56.
- Jr Hayes HM, Pendergrass TW. Canine testicular tumors: epidemiologic features of 410 dogs. *International journal of cancer* 1976; 18(4): 483-487
- Kennedy PC, Jubb KVF, Palmer NC. The male genital system In: *Pathology of domestic animals*. 4th ed. London: Academic press limited. 1992: 471-529
- Kolodzieyski L, Sevcikova Z, Levkut M, Revajova V, Chandoga P. Testicular tumours of dogs. 2000 Oct;1
- Mulnix JA, Stokof AA, Nes JJ van, Rijnberk A, Van Nes JJ. Hyperthyroidism and cardiac changes in a dog. *Canine Practice* 1976; 3: 1,38-42.
- Nielsen SW, Kennedy PC. Tumors of the genital systems. In: *Tumors in Domestic Animals*, Berkeley: University of California Press. 1990: 479-517.
- Peters MA, van Sluijs FJ. Testicular tumours in dogs: a literature review. *Tijdschr Diergeneeskd* 1996 Jan 15; 121(2): 36-8.
- Prange H, Kosmehl H, Katenkamp D. Pathology of testicular tumours in the dog. 2. Morphology and comparative morphology. *Archiv fur experimentelle veterinarmedizin* 1987; 41(3): 366-388.
- Romagnoli, s. e. *Veterinary clinics of North America*. Small animal practice 1990; 20: 1243.
- Swerklow AJ, The epidemiology of testicular cancer. *European Urology* 1993; 23: 35-38.
- Theilen GH, Madewell BR, Tumors of the male reproductive system. In *Veterinary Cancer Medicine*, 1987: 591-600.
- 박남용, 수의병리조직 칼라 아틀라스. 대한민국: 전남대학교 출판부. 1999: 132