

개의 골신연술에서 키토산과 황화칼슘합제가 조기 골경화에 미치는 영향

강원모 · 장광호¹ · 장인호

경북대학교 수의과대학

Effect of Chitosan-Calcium Sulfate Mixture on Early Bony Consolidation in Osteodistracted Dogs

Won-mo Kang, Kwang-ho Jang¹ and In-ho Jang

College of Veterinary Medicine, Kyungpook National University

Abstract : The purpose of this study was to evaluate the effect of chitosan-calcium sulfate mixture on early bony consolidation in osteodistracted dogs. The experimental group was divided into 3 groups: saline group(Control), chitosan group(Group CH) and chitosan-calcium sulfate mixture group(Group CH+CS). Four dogs were allocated to each group and classified into 3 week observation subgroups and 5 week observation subgroups, respectively. Two dogs were allocated to each subgroup. The lateral surface of the left mandibular body was exposed in the subperiosteal plane and vertical osteotomy was carried out on the mandibular body. An external distraction device was applied to the mandibular body. Mandibular distraction was started 5 days after the osteotomy at a rate of 1 mm per day for a total of 10 mm distraction for 10 days. After completion of distraction, chitosan, chitosan-calcium sulfate and saline were injected into the distracted zone of the group CH, group CH+CS and control. The external device was left in place for 3 or 5 weeks to allow for bony consolidation. Serial radiographs were carried out every week. Two dogs of each group, six dogs in total, were sacrificed at 3 weeks, and the other six dogs at 5 week after distraction. Bone specimens of the distracted mandibles were taken for histologic examination. New bone was not noted in the distracted zone of 3 week observation subgroups in the control and group CH. However, new bone was developed in the group CH+CS with a narrow fibrous interzone in the area of the distracted zone. While osteogenesis was mild in the margin of the distracted zone of 5 week observation subgroup in the control, new bone was noted much in the group CH and group CH+CS. However, osteogenesis was noted more significantly in the group CH+CS than that of group CH. In conclusion, chitosan-calcium sulfate mixture was more effective on early bony consolidation in distraction osteogenesis

Key words : Chitosan-calcium sulfate mixture, mandible distraction osteogenesis, dog

서 론

골 결손이나 짧은 뼈를 교정하기 위하여 많은 수술 방법들이 연구되어 왔다. 그 중에서 골 신연술(distraction osteogenesis)은 Ilizarov가 골 신연에 대한 생체역학 인자(biomechanical factors)를 규명한 이후로 장골의 골 결손 교정에 성공적으로 이용되어 왔다¹⁰⁻¹². 성공적인 골 신연술을 시행하기 위해서는 골 신연부에 혈액 순환을 보존하고 피질골 질골 부위 양측에 외고정기를 안정되게 고정하며, 점차적으로 길이 연장을 시행하여 골 경화를 촉진하여야 한다^{9,22,23}. Karp 등¹³은 개를 이용한 실험에서 골 신연으로 형성된 신생골은 골 신연을 시행하지 않은 부위에 비해 덜 조직화 되어 있고, 또한 더 많은 혈행을 가지고 있다고 보고하였다. McCarthy 등¹⁴이 안면골 신연술을 안면왜소증이 있는 소아의 하악골에 처음으로 적용한 후, 안면골 신연술에 관한 많은 실험 논문과 임상 논문이 보고된 바 있으며, 하악골 재건에 있어서 골 신연은 안전할 뿐 아니라 두개악안면 형태나 기

능을 향상시키는데 효과적인 기술로 인정받고 많이 시술되어 왔다^{3,4,6,7,15}.

신연골생성(distraction osteogenesis)의 치유기는 잠복기(latent stage), 신연기(distraction stage), 경화기(consolidation stage)로 구분할 수 있다. 특히 골 경화 기간은 신연하는 골의 종류(안면골 또는 장골), 혈행화 상태, 환자의 연령에 따라 달라질 수 있다. 두개안면골에서 잠복기는 1일에서 7일 소요되고, 골 경화 기간은 소아에서 3주 내지 5주, 성인은 6주에서 12주 소요되어 두개안면골에서 골 신연술을 시행한 경우 그 치료 기간은 잠복기, 신연기, 경화기를 포함하여 총 2개월에서 4개월이 소요된다. 골 경화 기간이 길어지면 외고정 장치의 장착 시간이 길어지게 되고, 이로 인한 핀 감염 및 연장골의 불충분한 골 경화, 환자의 심리적 불안과 사회활동 제한을 초래할 수 있다. 만일 골 신연 및 골 경화 기간을 단축시키는 것이 가능하다면, 총 치료 기간을 단축하며 환자는 조기에 일상생활로 복귀할 수 있을 것으로 기대된다.

자가골 이식, 처치된 동종이식이나 이종이식 및 골 대체물은 골 형성을 자극하는 것으로 알려져 있다. 자가골 이식은 골 공동이나 골 결손을 채우는 데에 필요할 뿐 아니라 이식된 자가골에 재혈행화가 이루어지면, 골전구세포

¹Corresponding author.
E-mail : khojang@knu.ac.kr

(osteoprogenitor cell)가 골형성세포(osteogenic cell)로 분화되고 이 골형성세포 활동이 새로운 골 재생과 골 결손부 치유를 일으킨다². 그러나 자가골은 채취할 수 있는 양이 제한되어 있고 공여부의 이병률이 높다는 단점이 있다¹⁹. 따라서 이와 같은 단점을 보완할 수 있는 방법으로 골 대체물이 이용되고 있으며, 이는 골 전도(osteoconductive)물질과 골 유도(osteoinductive)물질로 나뉜다²⁰. 지금까지 개발된 많은 골 전도 물질 중에서, 수산화인산(hydroxyapatite)이나 제 3 인산칼슘(tricalcium phosphate)은 흡수가 완전히 일어나지도 않고 잔존율이 긴 단점이 있는데 비하여 황화칼슘염(calcium sulfate)의 경우 거의 완전히 흡수되고, 그 흡수 속도와 골 형성 속도가 비교적 빨라 방사선상 골 유합 정도를 쉽게 알 수 있는 장점이 있다. 또한 황화칼슘염은 경조직과 연조직에서 잘 유지되고, 연골내골(endochondral bone)이나 막내골(intramembranous bone) 결손에서 모두 효과적으로 사용되어 왔다²⁰.

키토산은 바다 갑각류의 외골격 구성물질인 chitin의 탈아세틸화에 의해 얻어지는 다당류로¹⁶ Muzzarelli 등¹⁸은 골 결손 부위에 키토산을 적용한 결과 정상 골 형성을 촉진하는 역할이 있음을 발견하였고, Klokkevold 등¹⁴은 키토산이 골 형성 세포의 분화를 촉진시키고 골 형성을 용이하게 한다고 보고하였다.

이에 골 대체물중 키토산과 황화칼슘의 골 형성촉진 효용성을 알아보고자 개를 실험동물로 키토산과 황화칼슘염 합제가 골 신연 부위에서 골 경화를 촉진하는지 여부와 키토산과 황화칼슘염 합제를 투여한 군, 키토산 단독을 투여한 군, 그리고 대조군 사이에 어떠한 조직학적 차이가 있는지를

조사하기 위하여 본 연구를 실시하였다.

재료 및 방법

실험동물

체중 7.0-8.5 kg(7.7±0.5 kg)인 임상적으로 건강한 성견 12두를 실험동물로 사용하였으며, 4주의 적응기간 동안 전 실험군에 구충(린탈®, 바이엘코리아) 및 예방접종(DHPPL®, 대성미생물)을 실시하였다. 물과 견용 고형사료(진도도그메뉴®, 퓨리나)를 충분히 자유급식하였고 수술 24시간 전에 사료급여를 중지하였다. 총 12두 실험견을 골신연 부위에 주입하는 물질에 따라 대조군 4두, 키토산 투여군(이하 키토산군) 4두, 키토산-황화칼슘염합제 투여군(이하 합제군) 4두로 나누고, 각 군을 3주 관찰군(이하 3주군)과 5주 관찰군(이하 5주군)으로 세분하여 각각 2두씩 배치하였다.

실험견은 atropine sulfate(황산아트로핀®, 동아제약) 0.05 mg/kg을 피하주사한 후 10분 뒤 xylazine hydrochloride(Rompun®, 한국바이엘) 1 mg/kg을 근육주사하고 10분 뒤 ketamine(케타라®, 유한양행) 11 mg/kg을 근육주사 하여 전신마취하였다. 수술 부위는 삭모한 후 기본적인 소독과 도포를 실시하였다. 전실험기간 체열손실을 극소화하기 위하여 수술대의 온도를 36°C로 유지하였다.

골신연장치 장착

좌측 하악체부 하단을 따라 피부를 3-4 cm 절개한 후 교

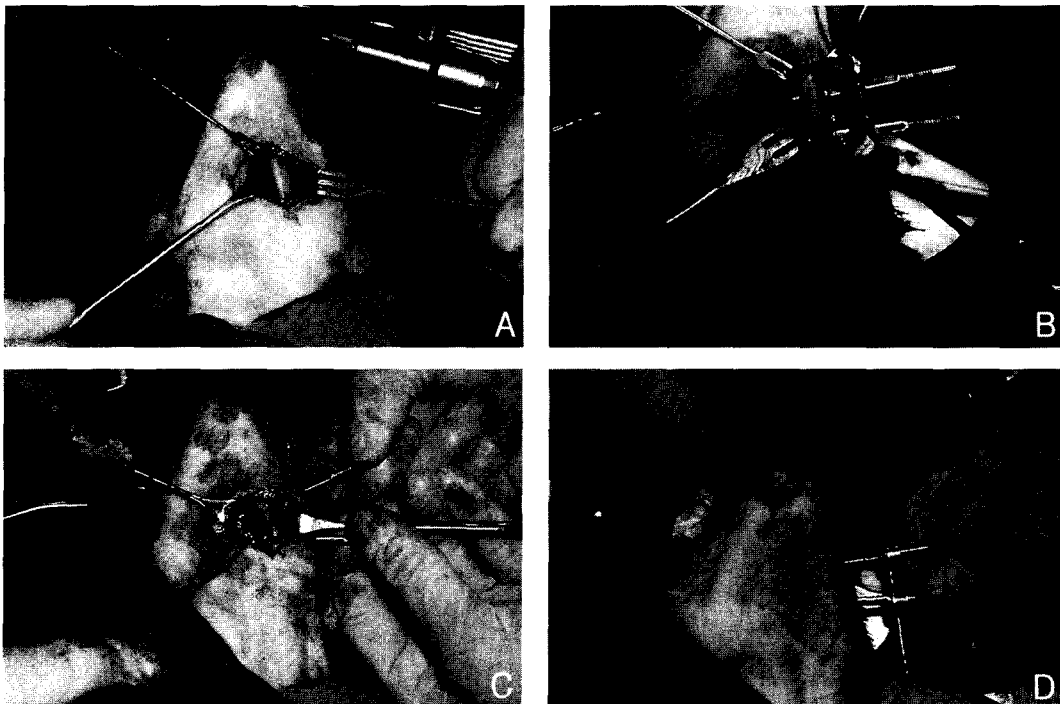


Fig 1. A, The lateral surface of the left mandibular body was exposed in the subperiosteal plane. B, A mandibular distraction device was applied to the mandibular body about 1 cm apart from the osteotomized line. C, The vertical osteotomy was carried out on the mandibular body. D, The external distraction device was applied to the mandibular fixation device.

근을 들고 하악골 외측면을 노출하였으며(Fig 1의 A), 절골술을 시술하기 전 하악골 체부에 외고정장치를 먼저 수직으로 장착하였다(Fig 1의 B). 외고정장치 고정핀은 절골 예정 부위로부터 좌우 1 cm 되는 위치에 각각 고정하였고, 드릴을 적용할 때 골의 화상을 방지하기 위해 생리식염수를 분주하였으며, 핀은 하악골을 약간 관통할 만큼 단단히 고정하였다. 핀을 고정한 상태에서 전기톱(Oscillating saw 5100-31, Stryker Corp., USA)을 이용하여 수직 절골술을 시행한 후 골신연기구(Molina Distractor, Wells Johnson Co., USA)를 장착하였다(Fig 1의 C와 D). 5-0 vicryl과 5-0 nylon 봉합사로 절개부위를 층층이 봉합하고 마취에서 회복시켰다. 수술 후 7일 동안 penicillin(페니실린지칼럼®, 근화제약) 100,000 IU/kg을 12시간 간격으로 근육주사 하였으며, 통증 완화를 위해 acetaminophen(Tylenol®, 한국안센) 10 mg/kg을 4-6시간 간격으로 경구 투여하였다. 수술 직후부터 2일까지 연질사료를 급여하고, 3일부터 일반사료로 교체하였다. 수술 후 5일부터 하루에 한번 1.0 mm씩, 총 10.0 mm가 되도록 10일간 신연하였다. 골 신연기구 장착 부위는 매일 povidone iodine(메타딘®, 현대약품)으로 소독하였다.

골대체물 주입

키토산-황화칼슘염 합제는 상품화된 황화칼슘염(Osteoset®, Wright Medical Technology Inc., USA) 환약을 갈아 가루로 만들어 5% 키토산과 같은 비율로 혼합하였다. 골신연이 끝나는 날, 각 군별로 신연 부위에 5% 키토산 1.0 ml, 키토산-황화칼슘염 합제 1.0 ml를 18 게이지 주사침을 통하여 각각 주입하였다. 대조군은 생리식염수 1.0 ml를 골신연 부위에 주입하였다. 주입 후 골경화와 골재생을 위해 골연장 장치를 3주군은 3주간, 5주군은 5주간 유지하였다. Thiopental sodium(펜토탈 소디움®, 중외제약) 40-50 mg/kg을 정맥주사하여 안락사하였다.

검사항목

골 신연이 끝난 후 매주 1회 신연 부위 육안 검사 및 방사선 검사를 실시하였다. 신연 후 3주와 5주에 촬영한 방사선 사진을 판독하여 골 형성이 진행됨에 따라 변화되는 비투과성영역(radiodense zone)을 컴퓨터 프로그램으로 분석하여 골광질 밀도(bone mineral density)를 측정하였다. 신연 부위와 그 주위 정상 골 조직을 포함하여 골 표본을 채취한 후 10% 중성 포르말린에 1주일간 고정하고 2일간 10% nitric acid와 10% sodium citrate에 탈회한 후 통상적 방법에 따라 탈수 및 파라핀 고정을 거쳐 4-6 μm의 표본을 제작하였으며, 이 표본은 hematoxylin-eosin 염색 후 광학현미경 하에서 조직소견을 관찰하였다.

결 과

육안 소견

모든 실험군은 마취에서 부작용없이 각성하였고, 골 신연

장치는 잘 유지되었으며, 장치 주위에 약간의 종창을 제외하고 다른 뚜렷한 임상 증상은 없었다. 골 신연이 끝난 후 3주와 5주에 채취한 골에서 대조군 표본은 신연 부위를 구부렸을 때 종창 부위가 다소 유동성이 있었다. 키토산군 3주 표본은 골신연 부위가 대조군 5주 표본보다 좀 더 견고하였고 합제군 5주 표본은 신생골 형성으로 아주 견고하였다.

방사선 소견

골 신연이 끝난 후 3주와 5주에 실시한 방사선 검사에서 대조군은 신연된 하악골편 사이에 넓은 방사선투과성영역(radiolucent zone)이 존재하였고 양측 하악골편에 접하여 방사선비투과 영역(radiodense zone)이 거의 없었으며, 3주군과 5주군 표본사이에 뚜렷한 차이가 없었다. 키토산군과 합제군은 각 군에 해당된 골성장 물질을 주입한 하악골 신연 부위에서 시간의 경과에 따라 진행되는 석회화(calcification)를 관찰할 수 있었다. 3주군은 방사선 소견에서 신연된 골편 사이의 방사선 투과영역이 양측 골편 사이에서 자라 들어온 방사선 비투과 영역으로 거의 연결되었으며, 5주군은 방사선 비투과 영역의 상하 두께가 3주군 표본에 비해 두배 이상 두껍게 나타났다. 특히 합제군은 다른 군에 비하여 방사선비투과성 음영(radiodense shadow)의 밀도가 짙었고 그 두께가 두꺼웠다(Fig 2).

골광질 밀도

골광질 밀도는 3주군에서 합제군이 가장 높게 나타났다. 5주군에도 합제군이 다른 군에 비하여 월등히 높게 나타났으며 키토산군, 대조군 순이었다(Fig 3의 A와 B).

조직 소견

대조군. 3주군은 골 신연 부위 대부분이 섬유화 조직으로 채워져 있었다. 하악골 단면에 접하여 골막 반응에 의한 신생골 형성이 시작되었으나 전체적으로 신생골 형성 소견을 관찰할 수는 없었다. 5주군은 신연 부위 가장자리에 신생골 및 연골 형성 소견이 경미하였으며 곳곳에 혈관과 신경 조직이 관찰되었다(Fig 4의 A와 B).

키토산 투여군. 3주군은 신연 부위 대부분이 섬유화 조직으로 채워져 있었다. 5주군은 신생골과 함께 많은 조골세포가 신연 부위 가장자리에 나타났으며, 신연 부위 중앙부까지 부분적으로 신생골을 형성하였다. 신연 부위 신생골 양은 합제군보다 적었다(Fig 4의 C와 D).

키토산-황화칼슘염 합제 투여군. 3주군은 신연 부위 골편 가장자리와 중앙부에서 유골(osteoid)을 형성하는 조골세포(osteoblast) 증식이 부분적으로 관찰되었으며 신연 부위의 많은 부분은 섬유화 조직으로 채워져 있었다. 5주군은 신연 부위에 부분적으로 석회화가 이루어진 불규칙한 모양의 직골육주(woven bone trabeculae)와 다양한 크기의 혈관들이 내재한 넓은 신생골 부위를 관찰하였다. 신연 부위 전반에 걸쳐 신생골 형성이 정상 피질골과 거의 비슷하였다(Fig 4의 E와 F). 합제군은 골 신연 부위 신생골이

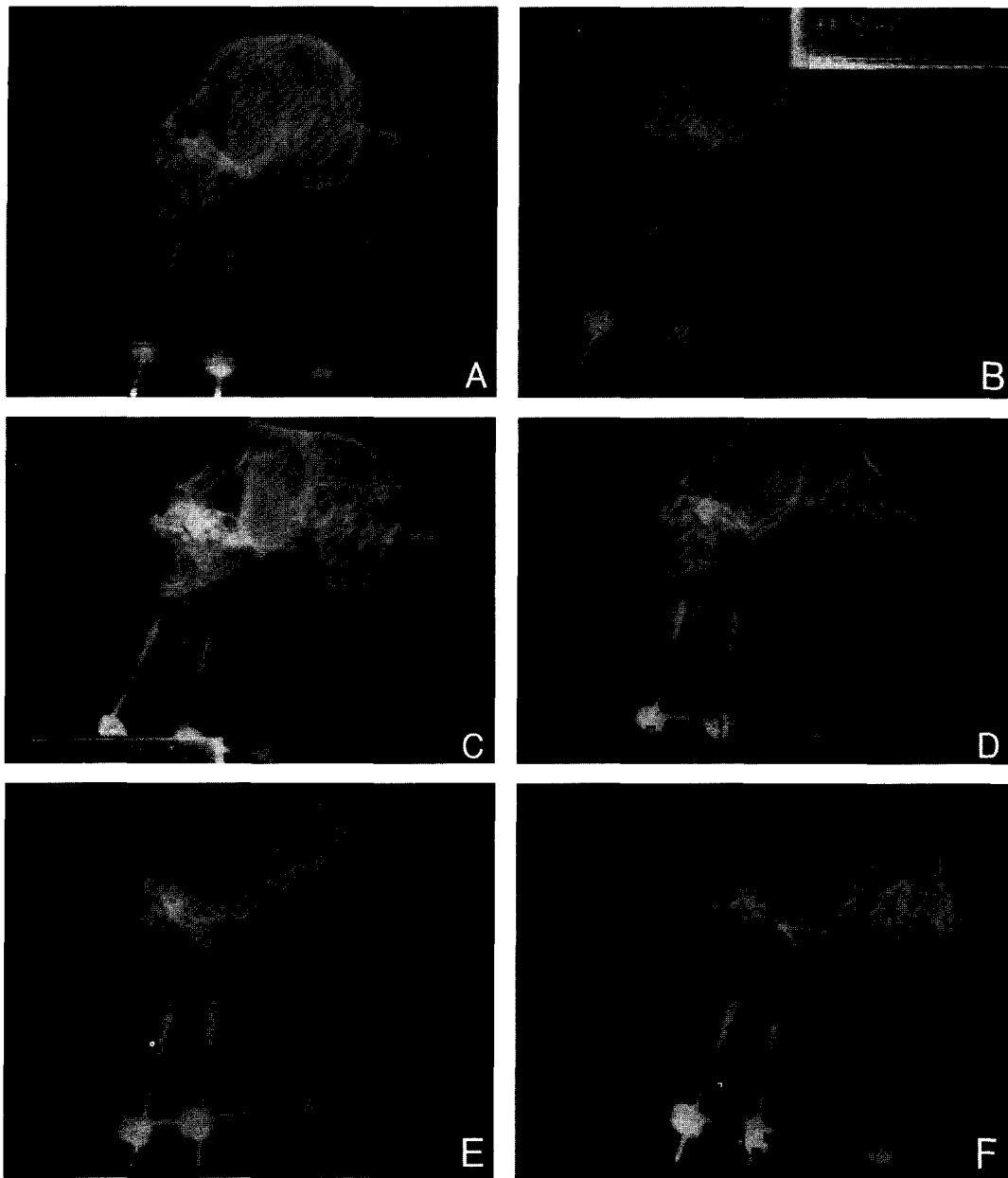


Fig 2. Radiographs of control groups(first row); A, 3 weeks after finishing bone distraction. B, 5 weeks after finishing bone distraction. The distracted area shows radiolucency and there is no significant difference between the radiographs taken in 3 weeks and those of 5 weeks. Radiographs of chitosan groups(second row); C, 3 weeks after finishing bone distraction. D, 5 weeks after finishing bone distraction. The radiolucent and radiodense zones are shown in the distracted area. Bilateral radiodense zones have been progressively extended into the center of the distracted area and the vertical thickness of the radiodense zone in photograph of 5 weeks is almost doubled compared with that of 3 weeks. Radiographs of chitosan-calcium sulfate mixture groups(third row); E, 3 weeks after finishing bone distraction. F, 5 weeks after finishing bone distraction. The distracted area shows the highest radiodense zone among experimental groups. There is a very narrow radiolucent zone and the vertical diameter of a new bone is almost as same as that of the original mandible in 5 weeks.

3주군에 일부 생성되고 5주군은 많은 양이 생산되었으며, 신생골량은 합제군이 가장 많았다.

모든 실험군에서 5주 후 신연 부위 중앙에서 섬유대

(fibrous interzone)를 관찰하였는데, 합제군 섬유대 폭이 가장 좁았고 키토산군은 섬유대 폭이 넓었으며 대조군은 섬유대가 신연 부위의 대부분을 차지하였다.

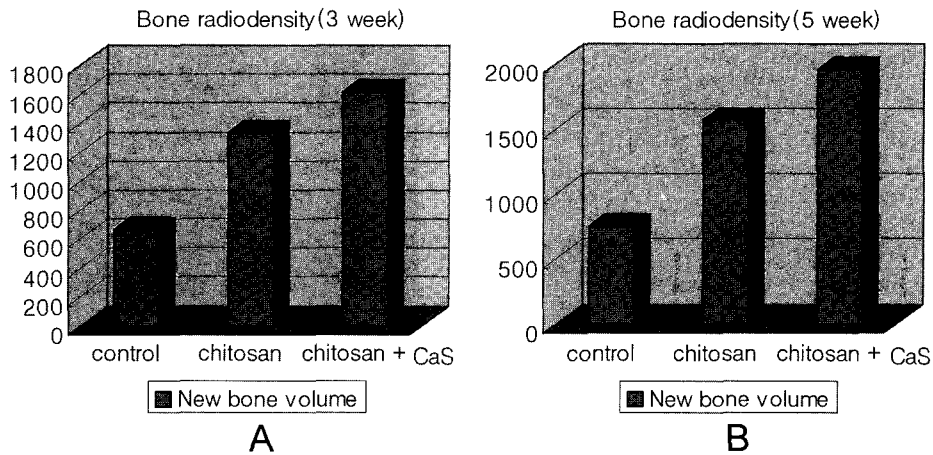


Fig 3. Bone mineral density. These results were evaluated by computer program with mean bitmap files of red, green and blue colors in radiodense zone. A, 3 weeks after finishing bone distraction. B, 5 weeks after finishing bone distraction. The bone mineral density is the highest in the chitosan-calcium sulfate mixture group, and lowest in the control group.




Fig 4. Histologic findings of the distracted area. Control groups(first row); A, 3 weeks after finishing bone distraction. Arrows indicate distracted zone margins. B, 5 weeks after finishing bone distraction(H & E stain, $\times 5$). The whole distracted zone is bridged by fibrous tissue. chitosan groups(second row); C, 3 weeks after finishing bone distraction. Arrows indicate distracted zone margins. D, 5 weeks after finishing bone distraction(H & E stain, $\times 5$). The distracted zone is filled with bilateral new bones and central fibrous zone. Chitosan-calcium sulfate mixture groups(third row); E, 3 weeks after finishing bone distraction. Arrows indicate distracted zone margins. F, 5 weeks after finishing bone distraction(H & E stain, $\times 5$). The distracted zone is filled with bilateral new bones and central fibrous zone. The central fibrous zone is wider than that of the chitosan group.

고 찰

신연골 생성은 여러가지 인자에 의하여 영향을 받지만 골 신연을 시작하기 전 짧은 잠복기(latent stage)에는 신연 부위의 혈행이 감소하여 골경화가 불충분하며, 긴 잠복기는 오히려 미성숙한 골경화가 일어날 수 있다^{10,12}. 골 신연의 이상적인 잠복기는 신연하려는 골의 종류, 절골 부위, 주위 연조직 손상 정도, 환자 연령 등에 근거하여 수술자가 결정해야 하며, 환자 연령이 적거나 수술성 외상이 적은 경우에는 2-5일간, 나이가 많거나 뼈가 적은 부위, 수술성 외상이 많은 경우에는 7-14일간 잠복기를 거치는 것이 좋은 것으로 보고되고 있다^{22,23}. Tavakoli 등²¹은 하악골 신연술에서 잠복기 변화가 재생골 특성을 변화시키지 않는다고 하였으며, 더욱이 모든 두개안면골 신연술에 있어서 잠복기가 필요없고 그대로 급속한 혈관 재생이 더욱 중요한 요소라고 하였다. 신체 각 부위별 혈류는 생리학적으로 골 형성에 있어 가장 필요한 요소이고, 두경부 혈행이 사지 혈행보다 월등하기 때문에 사지골에 비해 두개안면골에서 빠른 치유 능력을 보여 두개안면골 골 신연술 잠복기는 0-14일까지 연령에 따라 다양하며 특히 소아인 경우는 잠복기의 필요성이 의문시 된다는 보고도 있다¹. 본 실험은 안정적인 신연을 시도하고자 신연술을 하루 1mm로 하였으며, 혈액공급이 충분하도록 5일간의 잠복기를 두었다.

골경화 기간에 영향을 주는 인자는 신연율, 신연량, 환자 연령 등이 있기 때문에 골 신연술에서 골경화 기간은 골 신연 프로토콜에 따라 다양하다. Fischgrund 등⁹은 20세 이하 환자가 20-29세 환자보다, 20-29세 환자는 30세 이상 환자보다 골경화 기간이 단축된다고 보고하였다. 두개안면골에서 골경화 기간은 6주에서 6개월까지 다양하며, 장골에서 수개월이 걸리며, 연령이 어릴수록 신체의 활동성 대사로 골경화 기간이 더 짧다. 임상에서 하악골 신연술의 골경화 기간은 소아는 1-4주, 젊은이와 성인은 6-12주가 걸린다. 오랜 골 경화 기간은 편 감염같은 합병증 가능성을 높일 수 있고, 정상생활 복귀를 지연시킨다.

임상에서 더 빠른 신연율이 전반적인 치료 기간을 단축시키기 때문에 신연율에 대한 연구가 많았다. Carls와 Sailer⁵는 양을 이용한 실험에서 하루에 1mm로 신연하는 것이 2mm, 3mm로 신연하는 것보다 더 강한 생화학적, 생리학적 특성을 나타낸다고 하였다. 개의 경골을 이용한 실험에서 Ilizarov^{10,11}는 하루에 0.5mm로 신연하는 것은 미성숙 골경화를 일으키며, 하루에 2.0mm로 신연하는 것은 신연 조직에 바람직하지 않은 변화를 야기한다고 하였다. 또한 하루에 1.0mm로 신연하는 것이 가장 좋은 결과를 얻을 수 있었고, 1.0mm를 하루에 한번 신연하는 것보다 하루에 4번 나누어 신연하는 경우가 더 좋은 효과를 얻었으며, 자동신연기를 이용한 연속적인 골 신연이 최소한의 조직손상과 최대한의 골 형성 효과를 얻었다고 보고하였다. Califano 등⁴은 하루 1.0mm를 신연하는 동물실험에서 골 신연후 골형성과정 조직변화를 시기별로 교질상(colloidal phase), 원섬유상(fibrillar

phase), 층판상(lamellar phase)으로 구분하고, 신연후 8주부터 층판상에서 교질 및 원섬유는 칼슘염 침착에 따라 기질화 된다고 하였으며, Komuro 등¹⁵은 골 신연후 10주에 개형(remodelling) 과정을 거쳐 피질골(cortical bone)이 형성된다고 하였다. 본 실험에서는 최소한의 조직손상을 위하여 하루 1.0mm씩 신연하였고, 신연 부위에 골 대체 물질을 주입하여 골 생성을 촉진하였다. 그 결과 대조군은 신연이 끝난 후 3주 및 5주에도 신연 부위 대부분은 섬유조직으로 채워져 있었고 골성장 물질을 주입한 5주군에도 신연 부위가 신생골로 완전히 대체되지 않았으며, 신연 부위 중앙의 섬유화가 나타났다. 따라서 Califano 등⁴, Komuro 등¹⁵의 결과로 보아 골 경화 기간이 최소 6주 이상 소요될 것으로 추측되며, 신연골 생성에서 신연 속도가 빠를수록 골 연장에 소요되는 기간을 단축할 수 있고 이로 인한 환자의 고통이나 합병증 등을 줄일 수 있으므로 골형성에 지장을 주지 않는 한 그 속도는 빠를수록 바람직하리라 생각된다.

신연 부위 육안 검사는 3주와 5주에 골편을 채취하기 직전에 실시하였으며, 대조군 표본 신연 부위를 구부렸을 때 종창 부위가 다소 유동성이 있었다. 이는 골 공동이 섬유화 조직으로 대체되는 과정으로 판단되며, 합체군 5주 표본은 신생골 형성으로 아주 견고하였는데 이는 시간 경과와 골 대체물 주입으로 신생골 형성이 촉진되었음을 암시하였다.

McCarthy 등¹⁷은 개의 골 신연술에서 신연후 방사선 검사를 통하여 골경화 과정을 보고하였다. 신연 후 4주에는 신연 부위에 약간의 가교가 형성되었으나 골 신생이 거의 이루어지지 않았으며, 8주에는 신연 부위에 골 신생이 완성되었다고 하였다. 본 실험에서도 3주와 5주에 실시한 방사선 검사 결과, 대조군은 3주군과 5주군 표본 사이에 뚜렷한 차이는 없었지만 5주군의 양측 하악골편에 접하여 방사선비투과 영역이 경미하게 존재하였다. 이는 개형(remodeling)과 회복화의 과정을 거치는 증거로 판단되며 대조군도 6주이상 경과하면 골경화가 어느 정도는 이루어질 것으로 생각된다. 그러나 골 신연술에서 골경화기간을 단축시키고자 골 대체물을 주입한 키토산군과 합체군은 각 군에 해당된 하악골 신연 부위에서 시간 경과에 따라 진행되는 석회화를 관찰할 수 있었다.

골광질 밀도 측정은 방사선상에 나타난 하악골 신연 부위의 방사선 비투과 정도를 반영하는 것으로 높게 측정될수록 신생골 형성이 많다는 것을 의미한다. 본 실험에서 골 대체물질을 주입한 실험군은 방사선 사진상에서 골형성이 진행될수록 방사선 비투과영역이 밝게 나타나고 프로그램 상에서 수치가 높았다. 방사선 사진을 이용한 bitmap file은 그림의 폭, 넓이 등의 정보를 가진 header 부분과 실제 화면에 나타나는 그림의 색상값을 가진 data field 부분으로 구분할 수 있다. 모니터 화면은 pixel이라 불리는 점들의 조합으로 이루어지며, bitmap file의 데이터는 각 pixel의 색상 정보를 가지게 된다. 본 프로그램은 여러 bitmap 형식 중에서 24비트 bitmap file을 사용하며, 24비트 bitmap이란 한 pixel의 색상 정보를 24비트를 사용하여 나타낸 것을 의미한다. 24

비트 중에서 각각의 8비트가 적색, 녹색, 청색값을 나타낸다. 이 프로그램에서는 bitmap file의 data field에 있는 값들을 읽음으로써 각 pixel의 색상 정보를 알아낸 후, 적색, 녹색, 청색값을 평균하여 사용자가 원하는 범위 안에 있는 pixel 수를 계산하였다. 보통 흑백인 방사선 사진의 적, 녹, 청색의 평균치를 구하여도 크게 무리가 없다고 판단된다.

골형태발생 단백질(bone morphogenic protein, BMP)이나 다른 골 이식 대체물 등이 신연 부위의 골재생을 촉발할 수 있으며 골형태발생 단백질이 가장 강력한 골 유도 물질이지만, 매우 고가이며 구하기 힘든 단점 때문에 임상에서 적용하기에는 제약이 많다. 따라서 본 실험에서는 비교적 쉽게 구할 수 있는 골 대체물의 일종인 황화칼슘염과 키토산을 골신연 부위에 주입하고 그 영향을 조사하였다.

황화칼슘염은 생체에 적합하고 혈관 성장과 골 형성 세포 성장을 유도하는 골 유도물질이다. 이 물질은 적합한 환경에서 신생골 형성을 유도하여 정상 골 구조를 제공하고, 비정상적인 결합 조직의 성장을 막는 방어막 역할도 하며 치유 과정에서 빠르게 대체된다. Beeson²은 황화칼슘염을 개의 전두동에 이식하여 4-6개월 내에 골 재생을 증진하였으며, Pecora 등¹⁹은 쥐의 하악각 골 결손 부위에 이식한 후 3주에 부분적 또는 전부위의 골 치유 효과를 보고하였다. Peltier²⁰은 황화칼슘염이 다양한 골 결손 환자에 안전하게 사용될 수 있으며 수 주 또는 수 개월 내에 흡수되고 골 재생이 이루어짐을 연구하였을 뿐만 아니라 감염된 공동 내에 적용하더라도 위험을 초래하거나 합병증을 유발하지 않았으며, 오랫동안 성공적으로 적용해왔다고 보고하였다. 오스테오세트 환약(Osteoset®, Wright Medical Technology Inc., USA)은 특별히 정제된 임상 황화칼슘염이며, 이식량과 부위에 따라 용해율이 30-60 일로 다양하다. 또한 가장 비용이 저렴한 골 이식 대체물이며, 크기와 부위에 따라 다양하게 이용될 수 있다. 황화칼슘염의 가장 큰 장점은 신생골 성장에 부합하는 흡수율이다. 황화칼슘염이 흡수되면서 신생골은 해부학적 성장과 구조적 특성을 회복하게 된다.

키토산은 키틴의 부산물이며, 자연 고분자 물질인 cellulose의 이차 산물로 새우, 가재, 바다가재 같은 무척추 동물 껍질의 중요한 구성 성분이다. 키틴을 뜨거운 강알칼리로 처리하여 탈아세틸화한 키토산은 구조적으로 hyaluronic acid와 비슷한 다발양이온의 복합 탄수화물이며, 생물 분해성이 있고 비독성이다. 다양한 동물 실험에서 키토산은 지혈을 촉진하고, 상처 치유를 높인다고 밝혀져 있다¹⁴. 상처 치유 동안 세포주성과 조직화에 효과를 나타내며 골 형성을 향상시킨다. 골 치유에 있어 키토산 효과는 다양한 동물 모델에서 연구되었고 정상적으로 골 지주 조직에 있는 섬유아세포 성장인자 같은 인자들과 결합하여 조골세포 같은 다양한 종류의 기질세포에 유사분열 활동을 부여한다. 키토산은 대식세포와 단핵세포를 활성화하고, 골 조직에서 조직 구조화를 용이하게 하는 섬유아세포 성장인자(fibroblast growth factor, FGF)와 혈소판유래 성장인자(PDGF) 생산을 유도한다^{14,16,18}. Maleette 등¹⁶은 개를 이용한 실험에서 키토산을 골 결손 부

위에 투여한 결과 골 재생이 증가된 것을 보고하였다. 생리 식염수로 처리된 상처는 가골 형성을 가지는 전형적인 조골-과골 개형(osteoblastic-osteoclastic remodelling)으로 치유되었으나 키토산으로 처리된 상처는 가골 없이 직접 피질골 형성으로 치유되었다고 보고하였다. Muzzarelli 등¹⁸은 양의 대퇴골 결손부에 키토산을 주입한 후 40일에 골 치유가 향상되었으며, 키토산을 주입하지 않은 대조군과 비교하여 키토산이 골 치유능력이 있음을 보고하였다. Klokkevold 등¹⁴은 키토산이 골전구 세포 분화를 활성화하고 시험관내 실험에서 골 형성을 용이하게 한다고 하였다. Denuziere 등⁸은 키토산의 생화학적 특성을 이용하여 순수한 키토산과 키토산과 콘드로이틴염(chitosan-chondroitin sulfate), 키토산과 하이알루론산염(chitosan-hyaluronate)과의 합제를 시도, 랫드(rat)에서 상처 치유 효과를 비교하였다. 키토산은 쉽게 구할 수 있고, 값이 저렴하여 임상에 유용하다.

본 실험은 키토산의 장점, 즉 지혈을 촉진하고, 상처 치유를 높이면서 골 지주 조직에 있는 섬유아세포 성장인자와 결합하여 조골세포 같은 다양한 종류의 기질세포에 유사분열 활동을 부여하여 골 재생을 증강시키는 기전과 다른 여러 물질과의 혼합에 이용되었다는 보고^{8,14}를 기초로 혈관 성장과 골 형성 세포 성장을 유도하는 골 유도 물질인 황화칼슘의 장점을 응용, 두 물질의 상가 작용을 기대하고 합제로 주입하여 골 재생을 유도하였다. 본 실험 결과 신연 부위에 키토산을 단독 적용하여 신생골 형성을 유도한 키토산군은 신생골 형성 양이 합제군보다 적었으며 키토산이 골 형성을 증진시키더라도 키토산-황화칼슘염 합제에 비해 신생골 형성 촉진 효과가 적다고 생각되며 이는 두 물질을 합제로 만들었을 때 상가 효과가 있는 것으로 판단된다. 골경화 기전은 골 결손 부위에서 황화칼슘염이 물리적 장벽으로 작용하여 연부 결합 조직의 내부 성장을 차단하고 골이 신생될 수 있는 환경을 제공하면서 혈관 성장과 골 형성 세포 성장을 유도하였고, 키토산은 황화칼슘염이 제공한 적합한 환경에서 골 지주 조직에 있는 섬유아세포 성장인자와 결합하여 조골세포 같은 다양한 종류의 기질세포에 유사분열 활동을 부여하여 골 재생을 증강시킨 것으로 생각된다.

Karp 등¹⁷은 골 신연 후 10일, 14일, 28일, 56일에 신연 부위 조직 검사를 통하여 골 경화단계를 4기로 구분하였다. 신연 부위의 중앙으로부터 섬유조직기(stage of fibrous tissue), 골형성확대기(stage of extending bone formation), 골개형기(stage of bone remodeling), 골성숙기(stage of mature bone)로 구분하고 각 단계에서 소견을 보고하였다. 섬유조직기는 방추형 섬유아세포의 교원질이 평행하게 배열하며, 골형성확대기는 섬유아세포와 조골세포의 혼합이 특징이며, 골개형기는 골 흡수와 과골세포 증가가 있었으며 골성숙기는 단단한 피질골 구성을 나타냈다고 보고하였다. 본 실험에서 대조 3주군은 골 신연 부위 대부분이 섬유화 조직으로 채워져 있었으며, 5주군은 신연 부위 가장자리에 신생골 및 연골 형성 소견이 경미하였다. 이는 골개형기로 생각되며 특히 합제군은 5주군이 신연 부위 전반에 걸쳐 이루어진 석

회화와 신생골 형성이 정상 피질골과 거의 비슷하였다. 이는 골 대체물을 주입하여 골경화기간을 단축시킨 것으로 판단된다.

골 대체물은 18 게이지 주사침을 이용하여 신연 부위에 각각 주입하였으며, 이 방법은 간단하며 시간이 절약되고 이차 수술이 필요없으므로 수술 흉터를 피할 수 있다. 키토산-황화칼슘염 합제 주입 후 3주에 왕성한 광화작용(mineralization)으로 신생골 형성이 촉진되었으며, 5주에는 광범위한 신생골 형성소견을 나타내었다. 키토산-황화칼슘염 합제는 흡수성이 좋고 염증 반응을 보이지 않아 골 신연에서 비교적 안전한 물질로 생각된다.

신연된 골은 약간 흡수되는 경향이 있어 보통 10-20% 과신연이 권장되고 있다. 그러나 과신연 정도에 대한 정확한 자료가 없으며 수술자의 경험과 신연골 상태에 따라 결정해야 할 것으로 판단된다. 이러한 신연 골의 흡수는 광물화작용 정도와 관련되어 있다고 생각하며, 환자 연령에 따라 성인은 완전한 골경화를 위해 골 신연 후 6주 이상까지 기다릴 것이 권유된다. 키토산-황화칼슘염 합제가 대조군에 비해 골 재생을 더 촉진하였으므로 합제를 주입한 경우 과신연이 굳이 필요치 않을 것으로 생각한다.

이상의 결과로 키토산과 황화칼슘염은 매우 경제적이고 생체 적합성 골 유도물질이며 골 신연술에서 조기 골경화에 탁월한 효과를 보인다고 판단된다. 키토산-황화칼슘염 합제는 신생골 형성을 촉진하였으며, 신연 부위 신생골 생성량도 다른 실험군에 비해 훨씬 많았다. 따라서 키토산-황화칼슘염 합제는 골 신연 후 골경화를 조기에 촉진시켜 골경화 기간을 단축시킬 수 있을 것으로 기대되지만, 좀 더 세밀하고 체계적인 조직학적 검사와 주입 후 생체에 미치는 영향에 대하여 장기간 관찰이 필요할 것으로 생각한다.

결 론

개 하악골 신연술에서 조기 골 경화에 대한 키토산, 키토산과 황화칼슘 합제의 효과를 비교하고자 총 12두 실험견을 대조군 4두, 키토산 투여군(키토산군) 4두, 키토산과 황화칼슘합제 투여군(합제군) 4두로 나누고 각 군을 3주 관찰군(3주군)과 5주 관찰군(5주군)으로 세분하여 각각 2두씩 배치하였다. 좌측 하악골체부 외측면을 골막하에서 노출한 후 하악골체부에 수직절골술을 시행하여 외고정장치를 장착하였다. 수술 후 5일부터 하악골 절단부를 하루에 1 mm씩 10일간 신연한 후 키토산군은 키토산을, 합제군에는 키토산과 황화칼슘 합제를 신연 부위에 주입하였다. 대조군은 생리식염수를 주입하였다. 매주 방사선 검사를 실시하였다. 3주군은 신연 3주 후, 5주군은 신연 5주 후 신연 부위 골편을 채취하여 조직검사를 실시하였다.

대조군에서 3주군은 골 신생이 없었으며, 5주군은 신연 부위 가장자리에 골 신생이 경미하였다. 키토산군에서 3주군은 골 신생이 거의 없었으며 섬유화 조직으로 채워져 있었고, 5주군은 다수의 골 신생 소견이 나타났다. 합제군중 3

주군은 신연 부위에 간격이 좁은 섬유화 중간대와 함께 많은 신생골이 관찰되었고 5주군은 신연 부위 전반에 걸쳐 신생골이 관찰되었다.

이상의 결과로 키토산과 황화칼슘 합제 투여가 키토산 단독 투여보다 골 신연술시 조기 골경화에 매우 효과적이었으며 3주군보다 5주군에서 더욱 뚜렷하게 나타났다.

참 고 문 헌

1. Aronson J. Temporal and spatial increased in blood flow during distraction osteogenesis. *Clin Orthop* 1994; 301: 124-131.
2. Beeson W. Plaster of Paris as an alloplastic implant in the frontal sinus. *Arch Otolaryngol* 1981; 107: 664-669.
3. Britto JA, Evans RD, Hayward RD, Jones BM. Maxillary distraction osteogenesis in Pfeiffer's syndrome; urgent ocular protection by gradual midfacial skeletal advancement. *Br J Plast Surg* 1998; 51: 343-349.
4. Califano L, Cortese A, Zupi A, Tajana G. Mandibular lengthening by external distraction: An experimental study in the rabbit. *J Oral Maxillofac Surg* 1994; 52: 1179-1183.
5. Carls FR, Sailer HF. Seven years clinical experience with mandibular distraction in children. *J Craniomaxillofac Surg* 1998; 26: 197-208.
6. Chin M, Toth BA. Le Fort III advancement with gradual distraction using internal devices. *Plast Reconstr Surg* 1997; 100: 819-830.
7. Cohen SR. Craniofacial distraction with modular internal distraction system: evolution of design and surgical techniques. *Plast Reconstr Surg* 1999; 103: 1592-1607.
8. Denuziere A, Ferrier D, Damour O, Domard A. Chitosan-chondroitin sulfate and chitosan-hyaluronate polyelectrolyte complexes; biological properties. *Biomaterials* 1998; 19: 1275.
9. Fishgrund J, Paley D, Suter D. Variables affecting time to bone healing during limb lengthening. *Clin Orthop* 1994; 301: 31-37.
10. Ilizarov GA. The principles of the Ilizarov method. *J Dis Orthop Inst* 1988; 48: 1-11.
11. Ilizarov GA. The tension-stress effect on the genesis and growth of tissue. *Clin Ortho* 1989; 239: 263-285.
12. Ilizarov GA. The tension-stress effect on the genesis and growth of tissue. Part I: The influence of stability of fixation and soft tissue presentation. *Clin Ortho* 1989; 238: 249-281.
13. Karp NS, McCarthy JG, Schreiber JS, Sissons HA, Thorne CH. Membranous bone lengthening: a serial histologic study. *Ann Plast Surg* 1992; 29: 2-7.
14. Klokkevold PR, Vandemark L, Kenney EB, Bernard GW. Osteogenesis enhanced by chitosan(poly-β-acetyl glucosaminoglycan) in vitro. *J Periodontol* 1996; 67: 1170-1175.
15. Komoru Y, Takato T, Harii K, Yonemara Y. The histologic analysis of distraction osteogenesis of the mandible in rabbits. *Plast Reconstr Surg* 1994; 94: 152-159.
16. Maleette WG, Quigley HJ, Adickes ED. Chitin in nature and technology. In Muzzarelli R, Jeuniaux C, Gooday GW: Chitosan effect in nature and technology. New York, Plenum Press 1986; 435.

17. McCarthy JG, Schreiber J, Karp N, Thorne CH, Grayson BH. Lengthening the human mandible by gradual distraction. *Plast Reconstr Surg* 1992; 89: 1-8.
18. Muzzarelli RA, Mattioli-Belmonte M, Tiets C, Biagini R, Feioli G, Brunelli MA, Fini M, Giardino R, Ilari P, Biagini G. Stimulatory effect on bone formation exerted by a modified chitosan. *Biomaterials* 1994; 15: 1075-1081.
19. Pecora G, Andreana S, Margarone III JE, Covani U, Sottosanti JS. Bone regeneration with a calcium sulfate barrier. *Oral Surg Oral Med Oral Pathol Oral Radio Endod* 1997; 84: 424-429.
20. Peltier LF. The use of plaster of Paris to fill Large defects in bone. *Clin Orthop* 2001; 382: 3-5.
21. Tavakoli K, Walsh WR, Bonar F, Smart R, Wulf S, Poole MD. The role of latency in mandibular osteodistraction. *J Craniomaxillofac Surg* 1998; 26: 209-219.
22. White SH, Kenwright J. The timing of distraction of an osteotomy. *J Bone Joint Surg* 1990; 72-B: 356-361.
23. White SH, Kenwright J. The importance of delay in distraction of osteotomies. *Orthop Clin North Amer* 1991; 22: 569-579.