

# 소아에서 폐동맥유출로 재건 후 시행한 조직판막을 이용한 폐동맥판 대치술

이 정 렬\* · 황 호 영\* · 장 지 민\*\* · 이 철\* · 최 재 성\* ·  
김 용 진\* · 노 준 량\* · 배 은 정\*\*\*

=Abstract=

## Pulmonary Valve Replacement with Tissue Valves After Pulmonary Outflow Tract Repair in Children

Jeong Ryul Lee, M.D.\*, Ho Young Hwang, M.D.\*, Ji Min Chang, M.D.\*\* , Cheul Lee, M.D.\* ,  
Jae Sung Choi, M.D.\* , Yong Jin Kim, M.D.\* , Joon Ryang Rho, M.D.\* , Eun Jung Bae, M.D.\*\*\*

**Background:** Most of pulmonary regurgitation with or without stenosis appears to be well tolerated early after the repair of pulmonary outflow tract. However, it may result in symptomatic right ventricular dilatation, dysfunction and arrhythmias over a long period of time. We studied the early outcome of pulmonary valve replacement with tissue valves for patients with the above clinical features. **Material and Method:** Sixteen consecutive patients who underwent pulmonary valve replacement from September 1999 to February 2002 were reviewed(9 males and 7 females). The initial diagnoses included tetralogy of Fallot(n=11), and other congenital heart anomalies with pulmonary outflow obstruction(n=5). Carpentier-Edwards PERIMOUNT Pericardial Bioprostheses and Hancock porcine valves were used. The posterior two thirds of the bioprosthetic rim was placed on the native pulmonary valve annulus and the anterior one third was covered with a bovine pericardial patch. Preoperative pulmonary regurgitation was greater than moderate degree in 13 patients. Three patients had severe pulmonary stenosis. Tricuspid regurgitation was present in 12 patients. **Result:** Follow-up was complete with a mean duration of  $15.8 \pm 8.5$  months. There was no operative mortality. Cardiothoracic ratio was decreased from  $66.0 \pm 6.5\%$  to  $57.6 \pm 4.5\%$  (n=16, p=0.001). All patients remained in NYHA class I at the most recent follow-up (n=16, p=0.016). Pulmonary regurgitation was mild or absent in all patients. Tricuspid regurgitation was less than trivial in all patients. **Conclusion:** In this study we demonstrated that early

\*서울대학교병원 어린이병원 흉부외과, 서울대학교 의과대학 흉부외과학교실, 서울대학교병원 임상의학연구소  
Department of Thoracic and Cardiovascular Surgery, Seoul National University Children's Hospital, Seoul National University College of Medicine  
Seoul National University Hospital Clinical Research Institute

\*\*인제대학교 상계백병원 흉부외과  
Department of Thoracic and Cardiovascular Surgery, Sanggye Paik Hospital, Inje University College of Medicine

\*\*\*서울대학교병원 어린이병원 소아과, 서울대학교 의과대학 소아과학교실  
Department of Pediatrics, Seoul National University Children's Hospital, Seoul National University College of Medicine

†2001년 제33차 대한 흉부외과 추계 학술대회에 포스터로 발표된 내용임. 본 논문은 과제번호 01-1999-016-0의 연구비 지원에 의한 것임

논문접수일 : 2002년 3월 15일 심사통과일 : 2002년 5월 21일

책임저자 : 이정렬(110-744) 서울특별시 종로구 연건동 28번지, 서울대학교병원 어린이병원 흉부외과. (Tel) 02-760-2877, (Fax) 02-765-7117

E-mail : jrl@plaza.snu.ac.kr

본 논문의 저작권 및 전자매체의 지적소유권은 대한흉부외과학회에 있다.

pulmonary valve replacement for the residual pulmonary regurgitation with or without right ventricular dysfunction was a reasonable option. This technique led to reduce the heart size, decrease pulmonary regurgitation and tricuspid regurgitation as well as to improve the patients' functional status. However, a long term outcome should be cautiously investigated.

(Korean J Thorac Cardiovasc Surg 2002;35:350-5)

**Key Word :** 1. Pulmonary valve replacement  
2. Heart valve replacement  
3. Pulmonary valve, insufficiency  
4. Tetralogy of Fallot  
5. Child

## 서 론

팔로씨사징 등에서 폐동맥 유출로의 교정술은 장기간 추적관찰에서도 좋은 결과가 보고되고 있으나<sup>1,4)</sup> 약 5%에서는 폐동맥판막 폐쇄부전 또는 협착, 잔존 폐동맥유출로 협착, 우심실-폐동맥 도관 변성 등으로 재수술을 필요로 하게 된다<sup>1,3,5)</sup>. 폐동맥판막 폐쇄부전 또는 협착은 수술 후 초기에는 심한 증상을 일으키는 경우가 적지만 장기적으로는 심한 운동능력감소와 진행성 우심부전을 초래할 수 있으며, 부정맥을 유발하거나 급사를 초래할 수 있음이 보고되고 있어<sup>6-10)</sup> 이를 막기 위한 방법의 하나로 조기 폐동맥판 대치술의 임상적용의 유용성이 보고되고 있다. 이에 연구자들은 소아 연령군에서 조직판막을 이용하여 전방에 우심낭 첩포를 덮는 방법으로 시행한 폐동맥판 대치술 16례의 임상경험의 단기결과를 문헌고찰과 함께 보고하고자 한다.

## 대상 및 방법

1999년 9월부터 2002년 2월 사이에 서울대학교병원 어린이병원에서 폐동맥유출로 재건을 포함한 선천성 심기형 교정 후 재수술로 폐동맥판 대치술을 시행한 16명의 환자를 대상으로 하였다(남아 9명, 여아 7명). 완전 교정술시의 평균 연령은 23.4±45.2개월(2일~16세)이었고 판막 대치술시의 평균연령은 75±55개월(13개월~18세)이었으며 교정술과 판막 대치술 사이의 간격은 평균 51.6±37.6개월(8개월~10년5개월)이었다(Table 1).

Table 1. Interval between total correction and PVR

	mean(month)	SD(month)	range(month)
Age at total correction	23.4	45.2	1~189
Age at PVR	74.5	55.0	13~210
Interval between operations	51.5	37.6	1~125

PVR, pulmonary valve replacement; SD, standard deviation

Table 2. Initial diagnoses

	No. of patients
Tetralogy of Fallot	11
Double outlet right ventricle with pulmonary stenosis	2
Pulmonary atresia with intact ventricular septum	1
Atrial septal defect with pulmonary stenosis	1
Ventricular septal defect with pulmonary stenosis	1
Total	16

판막 대치술시의 체중은 19.4±13.9(9.6~65)Kg, 키는 102.1±23.2(77~153)cm, 체표면적은 0.73±0.3(0.44~1.53)m<sup>2</sup>이었다. 진단은 팔로씨사징(11), 폐동맥협착을 동반한 양대혈관 우심실기시증(2), 심실중격이 온전한 폐동맥폐쇄(1), 폐동맥협착을 동반한 심실중격결손증(1), 폐동맥협착을 동반한 심방중격결손증(1)이었다 (Table 2).

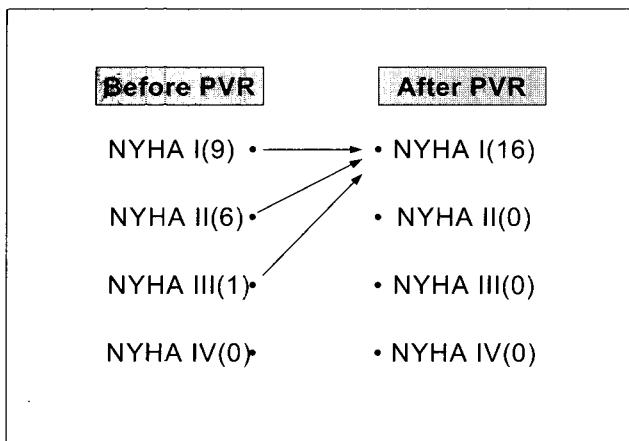
판막은 Carpentier-Edwards PERIMOUNT Pericardial Bioprosthesis(Model 2900, Edwards Lifesciences co., CA, USA)(n=8)과 Hancock(T505, Medtronic Heart valves, MN, USA)(n=8)을 사용하였으며 사용된 판막직경은 25mm(11), 23mm(3), 21mm(2)이었다. 수술은 정중 흉골절개로 접근하여 중등도 저체온 상태로 심폐기를 가동한 후 조직판막 외륜(rim)의 후방 3분의 2를 환자의 폐동맥판막 위치에 삽입하고 전방은 우심낭 첩포(Supple Peri-Guard<sup>®</sup>, Bio-vascular, Inc., MN, USA)를 덮는 방법으로 시행하였고, 심장내 교실이 필요했던 환아에 대해서는 대동맥차단을 시행하였다. 14명의 환아에 대해서는 폐동맥판 대치술시에 폐동맥 성형술(6), 잔존심실중격결손 폐쇄(5), 판막성형술(4) 등의 추가수술이 필요하였다(Table 3). 심폐기 가동시간은 178±43(130~262)분이었고 대동맥 차단이 필요했던 7명의 평균 차단시간은 64±26(44~92)분이었다.

추적관찰은 의무기록 조회와 전화 질의응답을 통해 이루어졌으며 수술 전후의 NYHA 등급 변화, 심호흡비 변화, 심

**Table 3.** Procedures performed in patients undergoing PVR

	No. of patients
Pulmonary artery patch angioplasty	6
Residual ventricular septal defect repair	5
Tricuspid valve repair	3
Mitral valve repair	1
Total procedures	15

PVR, pulmonary valve replacement



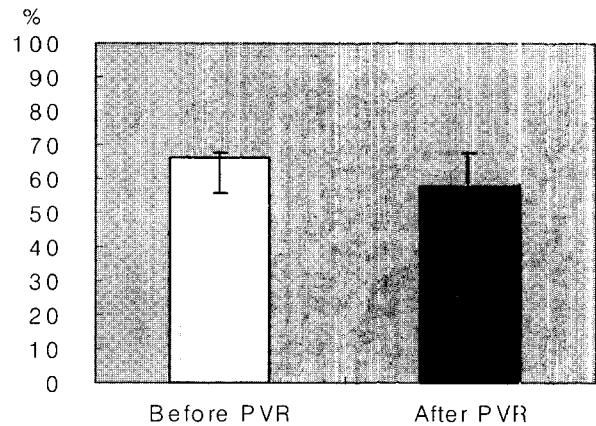
NYHA, New York Heart Association; PVR, pulmonary valve replacement

**Fig. 1.** pre- and postoperative change of the NYHA functional class

초음파상의 폐동맥판막과 삼첨판막의 기능 변화, 심전도소견, 수술관련 사망, 수술관련 합병증 등을 관찰하였다. 통계적 분석은 SPSS(SPSS for windows 10.0, SPSS Inc.)를 이용한 Wilcoxon signed ranks test를 사용하였으며  $p < 0.05$ 를 의미수준으로 하였다.

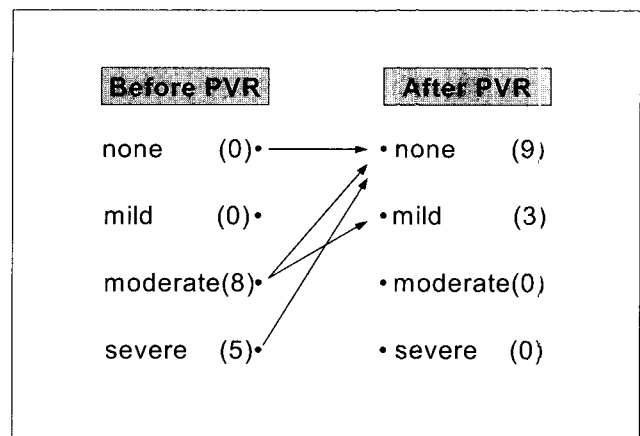
## 결 과

추적관찰은 전례에서 이루어졌으며 평균 추적관찰기간은  $16.7 \pm 8.65$ 개월(1~29개월)이었다. 술전 NYHA 기능분류에서 1명은 III등급, 6명은 II등급에 해당되었으며 술전 심흉곽비는  $66 \pm 6.5$ (55~80)%였고, 5명의 환자에서 중증, 8명의 환자에서 중증도의 폐동맥판막폐쇄부전이 존재하였으며, 3명에서는 압력차 50mmHg 이상의 폐동맥협착이 있었다. 12명에서 삼첨판막 폐쇄부전이 존재하였는데 각각 중증 2명, 중증도 6명, 경도 4명이었다.



PVR; pulmonary valve replacement, error bar=1 standard deviation

**Fig. 2.** pre- and postoperative change of the cardiothoracic ratio



PR, pulmonary regurgitation; PVR, pulmonary valve replacement

**Fig. 3.** Pre- and postoperative values of PR

수술후 NYHA 기능등급은 전례에서 I등급으로 의미있게 호전되었고( $p=0.016$ )(Fig. 1), 가장 최근 측정된 흉부 X-선소견에서 심흉곽비는  $57.6 \pm 4.5$ (48~65)%로 술전에 비해 유의하게 감소하였다( $p=0.001$ )(Fig. 2). 술후 심초음파에서는 3명에서만 경도의 폐동맥판막 폐쇄부전이 존재하였는데 3명 모두 수술 전 중증도의 폐쇄부전이 있었던 환자였고, 모든 환자에서 폐동맥판막 협착이나 우심실 유출로 협착은 소실되었다(Fig. 3). 삼첨판막 폐쇄부전은 전례에서 미세 이하로 관찰되었다. 수술 전후에 부정맥을 보인 환자는 없었고 수술과 관련된 사망은 없었다. 좌측 주변폐동맥 성형술이 필요했던 1례에서 수술 후 좌측 횡격막신경 마비가 발생하여 추벽성형술을 시행하였다.

## 고 찰

여러 연구에서 팔로씨사징 등에서와 같은 폐동맥 유출로 이상에 대한 교정술은 만족할만한 장기 생존률과 낮은 합병증을 보이지만<sup>12)</sup>, 점차 장기 생존자가 늘어남에 따라 후기 합병증의 발생도 늘어나고 있다. 폐동맥판막 폐쇄부전은 대부분 오랜 기간 증상을 유발하지 않는 경우가 많지만 시간이 지남에 따라 진행성 우심부전 및 우심부전과 심한 임상 증상을 초래하는 경우가 발생하며 부정맥과 급사의 가능성도 높아질 수 있고 특히 좌·우폐동맥 협착이나 잔존 심실 중격결손 등의 병변이 함께 존재하는 경우 환자의 증상유발은 더 일찍 초래될 수 있다<sup>3,7,11)</sup>.

이런 폐동맥유출로 재건 후 발생한 폐동맥판막 폐쇄부전 또는 협착에 대한 교정술로 동종이식편 판막도관(homograft) 또는 인조 판막도관의 삽입이나, 금속판막, 조직판막 등의 판막 대치술이 거론되어 왔다. 여러 연구에서 동종이식편 판막도관을 이용한 폐동맥 유출로 교정술이 면역학적으로나 구조적으로 자가 판막에 가까와 좋은 성적을 보일 것으로 기대하였으나, 소아연령에서 시행한 대치술의 경우 성장과 관련한 칼슘대사의 증가로 석회화가 가속되어 진행되는 점과 성인과의 면역기전의 차이로 인해 판막기능 부전이 빨리 초래되어 동종이식편의 실패가 기대보다 조기에 발생한다는 사실이 적지 않게 입증되고 있다<sup>12-14)</sup>. 금속판막을 이용한 폐동맥판 대치술은 비록 좋은 성적을 보고하는 연구들도 있지만<sup>15,16)</sup> 우측 심혈관계는 압력이 낮고, 금속판막을 이용하는 경우 유발되는 혈전색전 합병증과 지속적 항응고제 복용 문제를 고려할 때 이 역시 소아 연령군에서는 많은 제한점이 있다<sup>11)</sup>.

물론 조직판막을 이용한 판막 대치술의 경우도 소아 연령군에서의 적용에는 다음과 같은 문제점이 많이 지적되고 있다. 첫째, Caldarone 등이 폐동맥판막에 조직판막이나, 판막도관을 대치한 경우 5년 유지율을 81%로 보고하고 있듯이<sup>17)</sup> 조직판막 대치 후 판막실패를 들 수 있다. 둘째, 불가피하게 작은 크기의 판막 삽입을 한 경우 환자의 성장에 따른 상대적 협착과 이에 의한 재수술의 가능성이 있고 Caldarone 등은 이에 대해서도 연령군을 나누어 위험도를 평가했을 때 2~13세 그리고 13세 이상의 연령군에서 작은 크기의 판막 대치가 판막부전을 유발할 수 있는 유의한 위험인자라고 보고하였다<sup>17)</sup>. 셋째, 조직판막의 석회화와 우심낭 첩포의 석회화 진행도 고려해야 할 문제점이며 우심낭 첩포의 심한 석회화는 폐동맥판 대치술 후의 재수술에서 어려움을 일으킬 수 있을 것이다. 그러나 본 연구를 통해 심한 증상과 진행성 우심부전을 보이는 환이나 중증의 폐동맥판막 폐쇄부전을 동반한 무증상 환자, 그리고 중등도 이하의 폐동맥판막 폐쇄

부전일지라도 주변 폐동맥 협착이나 삼첨판막 폐쇄부전 등이 동반되어 우심부전의 진행이 예측되는 경우 조직판막 대치술이 적어도 중단기적으로는 비가역적인 우심실의 해부학적, 병리학적 변화를 막을 수 있을 뿐 아니라 술후 환자의 임상증상의 개선에 의미 있는 도움이 됨을 입증하였다. 또한 소아에서의 판막 대치술의 제약을 극복하고자 연구자들은 최대한 큰 크기의 조직판막을 폐동맥판막륜에 대치시키고 전방을 우심낭첩포로 덮어 폐동맥판막륜, 우심실유출로, 근위주폐동맥을 같이 넓혀주는 방법으로 시행하였으며 다음과 같은 긍정적인 결과를 확보할 수 있었다. 첫째, 폐동맥판막 폐쇄부전은 수술 후 3명의 환이에서만 경도로 관찰되었으며 폐동맥판막 협착은 모두 호전되었으며 삼첨판막 폐쇄부전은 전례에서 미세이하로 호전되었다. 둘째, 심장비대의 호전(심흉곽비의 감소)을 관찰할 수 있었으며, 이는 장기간 추적관찰시 우심실 확장 및 비대로 초래되는 부정맥, 기능 부전 등의 만기 합병증을 지연 또는 억제시킬 수 있을 것이다. 셋째, 임상증상이 있던 7명의 환자의 경우(NYHA class II =6, III=1) 증상의 호전이 관찰되었다(NYHA class I =7). 넷째, 판막 대치술을 시행한 환자들의 평균연령은 75±55개월(13~210개월)이었는데 14명에서 성인에서도 충분할 수 있는 23mm이상(23mm 3명, 25mm 11명)의 판막 삽입을 할 수 있어 향후 성장에 의한 폐동맥판막 크기의 상대적 협착에 대한 우려를 줄일 수 있었으며 다섯째, 조직판막 외륜이 지지대가 되어 흉골에 의해 우심실유출로가 압박될 우려도 줄일 수 있었다. 여섯째, 전방에는 우심낭 첩포를 덮어주었는데 우심낭 첩포의 사용은 조형이나 봉합이 쉽고 첩포 출혈이 적은 장점이 있으며 전방에 첩포를 대주어 폐동맥 유출로 및 근위 주폐동맥도 같이 넓혀줄 수 있었다.

이상에서 폐동맥 유출로 재건 후 추적관찰 중 발생하였거나 진행되는 폐동맥판막 폐쇄부전, 협착과 우심실기능부전을 보이는 소아 연령군에서 조직판막 대치술이 심기능 및 임상증상의 호전 면에서는 매우 유리하다는 점을 입증하였으며 아울러 이런 환자군에서 23mm 이상의 큰 판막의 삽입도 가능하였다는 점은 낮은 만기 판막 실패율을 기대해 볼 수 있을 것으로 사료되어 고무적이라 하겠다.

그러나, 적은 환자 수와 짧은 추적관찰기간 등은 본 연구의 맹점으로 지적되어야 할 것이며 향후 지속적인 증례의 추가와 장기추적관찰이 필요할 것이다. 아울러 본 연구에서는 조직판막 중에서도 porcine valve(HANCOCK valve)와 pericardial bioprosthesis(C-E PERIMOUNT valve)를 무작위로 선택하여 시행하였고, 두 조직판막 간의 성적 비교 등은 이루어지지 않았으며 이 역시 향후 장기 추적관찰 과제가 될 수 있을 것으로 사료된다.

## 결 론

본 연구를 통해 선천성 심기형 교정시의 폐동맥유출로 재건 후 발생한 폐동맥판막 폐쇄부전 또는 협착, 우심실의 비대 및 기능부전, 삼첨판막 폐쇄부전을 보이는 소아환자에 대해 조직판막을 이용하여 폐동맥판 대치술을 시행한 16례의 임상경험을 살펴본 결과, 심흉곽비의 유의한 감소와 임상증상의 호전을 관찰할 수 있었고 심초음파에서 폐동맥판막 폐쇄부전, 삼첨판막 폐쇄부전의 호전을 관찰할 수 있었다.

수술관련 합병증이나 사망의 위험성이 적음을 고려하면 조직판막과 우심낭 첩포를 이용한 폐동맥판 대치술이 팔로 씨사징 등에서 폐동맥 유출로 교정 후 발생하는 폐동맥판막 폐쇄부전 또는 협착에 의한 심한 임상증상 및 진행성 우심부전 초래를 막을 수 있는 해결책의 하나로 제시될 수 있을 것이다.

## 참 고 문 헌

1. Murphy JG, Gersh BJ, Mair DD, et al. *Long-term outcome in patients undergoing surgical repair of tetralogy of Fallot.* N Engl J Med 1993;329:593-9.
2. Katz NM, Blackstone EH, Kirklin JW, et al. *Late survival and symptoms after repair of tetralogy of Fallot.* Circulation 1982;65:403-10.
3. Lillehei CW, Warden HE, DeWall RA, et al. *The first open-heart correction of tetralogy of Fallot: a 26-31 year follow-up of 106 patients.* Ann Surg 1986;204:490-502.
4. Fuster V, McGoon DC, Kennedy MA, et al. *Long-term evaluation(12 to 22 years) of open-heart surgery for tetralogy of Fallot.* Am J Cardiol 1980;46:635-42.
5. Oechslin EN, Harrison DA, Harris L, et al. *Reoperation in adults with repair of tetralogy of Fallot: indications and outcomes.* J Thorac Cardiovasc Surg 1999;118:245-51.
6. Bove EL, Byrum CJ, Thomas FD, et al. *The influence of pulmonary insufficiency on ventricular function following repair of tetralogy of Fallot.* J Thorac Cardiovasc Surg 1983;85:691-6.
7. Quattlebaum TB, Varghese J, Neill CA, et al. *Sudden death among postoperative patients with tetralogy of Fallot.* Circulation 1976;54:289-93.
8. Burns RJ, Liu PP, Druck MN, et al. *Analysis of adults with and without complex ventricular arrhythmias after repair of tetralogy of Fallot.* J Am Coll Cardiol 1984;4:226-33.
9. Gatzoulis MA, Till JA, Somerville J, et al. *Mechanoelectrical interaction in tetralogy of Fallot: QRS prolongation relates to right ventricular size and predicts malignant ventricular arrhythmias and sudden death.* Circulation 1995;92:231-7.
10. Dietl CA, Cazzaniga ME, Dubner SJ, et al. *Life-threatening arrhythmias and RV dysfunction after surgical repair of tetralogy of Fallot: comparison between transventricular and atrial approaches.* Circulation 1994;90(Suppl II):7-12.
11. Discigil B, Dearani JA, Puga FJ, et al. *Late pulmonary valve replacement after repair of tetralogy of Fallot.* J Thorac Cardiovasc Surg 2001;121:344-51.
12. Hazekamp MG, Kurvers MMJ, Schoof PH, et al. *Pulmonary valve insertion late after repair of Fallot's tetralogy.* Eur J Cardiothorac Surg 2001;19:667-70.
13. Niwaya K, Knott-Craig CJ, Lane MM, Chandrasekaran K, Overholt ED, Elkins RC. *Cryopreserved homograft valves in the pulmonary position: risk analysis for intermediate-term failure.* J Thorac Cardiovasc Surg 1999;117:141-6.
14. Baskett RJ, Ross DB, Nanton MA, Murphy DA. *Factors in the early failure of cryopreserved homograft pulmonary valves in children : preserved immunogenicity.* J Thorac Cardiovasc Surg 1996;112:1170-9.
15. Rosti L, Murzi B, Colli AM, Festa P, Redalli S, Frigola A. *Pulmonary valve replacement: A role for mechanical prostheses? (letter).* Ann Thorac Surg 1998;65:888-900.
16. Rosti L, Murzi B, Colli AM, et al. *Mechanical valves in the pulmonary position: a reappraisal.* J Thorac Cardiovasc Surg 1998;115:1074-9.
17. Caldarone CA, McCrindle BW, Van Arsdell GS, et al. *Independent factors associated with longevity of prosthetic pulmonary valves and valved conduits.* J Thorac Cardiovasc Surg 2000;120:1022-31.

**=국문초록=**

**배경:** 폐동맥유출로 재건 후의 폐동맥판막 폐쇄부전 또는 협착은 초기에는 증상을 일으키는 경우가 적지만 시간이 경과함에 따라 심한 증상을 동반하는 우심비대 및 우심부전, 부정맥 등을 초래할 수 있다. 본 연구에서는 이런 경우에 조직판막을 이용하여 폐동맥판 대치술을 시행한 16례의 환자에 대한 임상적 단기성적에 대해 알아보려고 하였다. **대상 및 방법:** 1999년 9월부터 2002년 2월 사이에 폐동맥판 대치술을 시행한 16명의 환자를 대상으로 하였고(남아 9명, 여아 7명), 진단은 팔로씨사징(n=11)과 그 외 폐동맥유출로 협착을 동반한 선천성 심기형(n=5)이었다. 판막은 Carpentier-Edwards PERIMOUNT Pericardial Bioprostheses와 Hancock porcine valves를 사용하였는데 조직판막 외륜의 후방 3분의 2를 환자의 폐동맥판륜 위치에 삽입하고 전방 3분의 1을 우심낭 첩포로 덮었다. 술전 13명에서 중등도 이상의 폐동맥판막 폐쇄부전이 존재하였고 3명에서는 중증 폐동맥판막 협착이 있었다. 12명에서는 삼첨판막 폐쇄부전이 존재하였다. **결과:** 추적관찰은 모든 환자에서 이루어졌으며 추적관찰기간은  $15.8 \pm 8.5$ 개월이었다. 수술 관련 사망은 없었다. 술후 심흉곽비는  $66.0 \pm 6.5\%$ 에서  $57.3 \pm 4.5\%$ 로 감소하였고(n=16, p=0.001), 가장 최근 추적관찰에서 NYHA 기능분류는 전례에서 I 등급이었다(n=16, p=0.06). 술후 폐동맥판막 폐쇄부전은 모두에서 경도이하로만 남았고, 삼첨판막 폐쇄부전은 미세이하로만 남았다. **결론:** 본 연구에서 우심부전을 동반하거나 혹은 그렇지 않은 경우도 잔존 폐동맥판막 폐쇄부전 또는 협착에 대해 조기에 조직판막 대치술을 시행하는 것이 심비대의 감소와 폐동맥판막 및 삼첨판막 폐쇄부전의 호전, 임상증상의 호전을 보였다는 점에서 적어도 단기 관찰 소견상 직절함을 보였다. 그러나 향후 장기 추적관찰 결과는 주의깊게 살펴보아야 할 것으로 사료되었다.

- 중심단어 :**
1. 폐동맥판 대치술
  2. 폐동맥판막 폐쇄부전
  3. 조직판막
  4. 소아
  5. 팔로씨사징