

호르몬 대체요법 중 증대된 자궁근종 환자 1례의 임상에 관한 연구

동국대학교 한의과대학 부인과학교실
김동일, 이태균

ABSTRACT

A case of enlarged uterine myoma on postmenopausal women those who taking H.R.T

Dong-II Kim O.M.D, Ph. D., Tae-Kyun Lee O.M.D, Ph. D.

Dept. of OB&GY, College of Oriental Medicine, Dongguk Univ.

Recently we observed and treated a 49-year-old postmenopausal female with enlarged uterine myoma who taking through the hormone replacement therapy(H.R.T). We regard the cause of this case as insufficiency of kidney-yin (腎陰虛), stagnation or the phlegm and pathologic blood(痰瘀阻滯) and H.R.T. In general cases, myomas grow in size if estrogen and progesterone is present and do not increase in size if estrogen and progesterone levels are low. So if a woman can get to menopause without having symptoms from the myomas, then it is likely that she will never have problems from the growths that require treatment. But Taking postmenopausal estrogen and progesterone replacement therapy can cause myomas to grow. So we recommended her to stop the H.R.T, gave herbal-medicine and acupuncture therapy. Thus we could get a good result as follows.

The uterine myomas were significantly declined but no change on its characters. Hot flush and general conditions were also significantly improved. And body weight was lessened for about 4.7kg. But vaginal dryness was appeared, so we planed another therapy for that symptom.

Key words : uterine myoma, postmenopausal, H.R.T, herbal-medicine, acupuncture

I. 서론

자궁근종은 전체 가입연령 여성의 20-30% 정도에서 발견되며, 30대 이상의 여성에게서는 30-40% 정도까지의 유병율을 가지는 가장 흔한 여성의 자궁종양이다.^{1,2,3)} 또한 이것은 가장 주요한 자궁적출술의 원인질환이 되고 있다. 이러한 자궁근종은 생식 연령층에서만 발생하고 폐경 후에는 위축되며 외부적 여성호르몬 투여에 의해 증대되는 것으로 보아 비록 그 원인 병리에 대한 규명이 완전히 이루어지지 않았지만 대체로 에스트로젠 의존성 종양임에 동의하고 있다. Lipschutz는 guinea pig에 에스트로젠을 투여하여 근종을 유발시켜 에스트로젠이 근종 형성력을 가짐을 증명하기도 하였다⁴⁾. 실제로 에스트로젠과 프로세스테론의 수용체 및 m-RNA의 발현은 정상 자궁근육세포에서 보다 근종 세포에서 더 많다⁵⁾. 따라서 폐경에 의해 저에스트로젠 상태가 되면 드물게 그렇지 않은 증례⁶⁾가 보고되기도 하지만 대부분은 석회화 변성 등과 같은 변성과 위축 소견을 나타내게 된다. 그런데 만약 기존의 자궁근종을 가진 여성에게 폐경 후에 인위적으로 여성호르몬을 투여할 경우 투여방법이나 용량 및 환자의 특성 등 여러 요인에 따라 차이가 있겠지만 항상 자궁근종의 형성이나 기존 근종의 증대를 초래할 가능성을 내포하게 된다⁷⁻¹⁰⁾.

한편, 2002년 JAMA에서는 Women's Health Initiative Investigators의 폐경 후 여성에 대한 에스트로젠과 프로세스틴 복합 요법을 통한 호르몬대체요법(H.R.T)의 장기 적용에서 득실에 대한 의학과 일반의 상식을 깨는 긴급 연구 발표 논문¹¹⁾을 게재하였다. 이러한 결과와 의의는 조 등¹²⁾에 의해 대한한방부인과 학회지에 소개되어 H.R.T에 대한 대응논리게발에 적

극적이지 못하던 한의학계에 새로운 자극이 되었다. 또 한방부인과학의 실제진료 영역을 획기적으로 넓힐 수 있는 여건 조성의 이론적 계기가 될 수도 있었다. 그러나 현재 이어지는 한의학계의 후속 대응 연구는 드문 실정이다.

이 증례 논문은 H.R.T의 유효성에 대한 논란이 심하였던 올해 2002년 7월 27일부터 동국대학교 한의과대학 부속 강남한방병원 부인과 외래에 내원하여 폐경후 호르몬 대체요법으로 자궁근종이 증대된 것을 치료하였던 환자 1례에서 얻어진 임상 내용을 요약한 것이다. 비록 뒤늦은 감이 있지만 이것이 Women's Health Initiative Investigators에 의해 H.R.T에 대한 새로운 시각이 제시된 이후에 이루어진 대응연구에 속하는 증례 연구로서 의미가 있고, 자궁근종의 임상과 관련된 다양한 경우의 수 가운데 한 가지로도 중요하다고 판단하여 임상과정을 요약하여 발표하게 되었다.

II. 증례와 임상경과

환자는 서울 서대문구에 거주하는 49세의 부인으로 신장은 150cm이며 체중은 60kg로 상체는 비만하며 하체는 말라 보이는 上盛下虛한 역삼각형의 체형을 가진 환자였다. 2년 전에 폐경되었으며 이후 H.R.T를 받고 있으나 간간히 과다 자궁출혈과 불규칙한 자궁출혈이 있었고 97년 종합검진에서 우연히 직경 2cm 내외의 작은 자궁근종이 발견되었으나 6개월 후의 정기검진에서 별다른 변화가 없던 자궁근종이 2년여의 H.R.T 시행후 직경 4-6cm의 multiple 증대된 것으로 산부인과정기검진에서 확인된 직후 한의학치료를 희망하여 2002-7-18 내원하였다. 현증으로는 上熱(안면부의 Hot flush) 下寒(膝部 및 足部の 冷感)과 과체중 및 퇴행성 변화에 의한 슬관절 등의 통증이 현저하였고, 맥은 弦滑하며 舌淡苔膩하였다. 70년대에

결핵을 가볍게 앓은 것 외에는 언급하는 다른 과거력은 없었고 수지침 봉사활동 등 비교적 적극적인 사회활동을 하고 있으며 경제적 여건은 중상 이상이었다. 산과력은 para : 1-0-0-1 이었다.

1. 내원 직후의 진단

1)검사 : ①경락기능검사, ABR-2000 및 신체검진

②경질적 골반초음파 : 직경 각각 5cm과 6cm에 이르는 2개의 장막하 근종이 좌측 자궁측벽의 위와 아래 부분에 존재하며, 이와 함께 직경 3cm의 근내 근종이 자궁저부의 우측에 존재.

③일반혈액검사 및 소변검사 : Hb가 11.6g/dL로 감소된 외에 다른 항목은 정상 범위.

2)변병 : ①갱년기증후군(Climacteric syndrome), ②다발성 자궁근종

3)변증 : 腎陰虛兼痰瘀阻滯

4)체질 : 少陽人

2. 내원 직후의 임상문제목록과 임상적 판단

#1. 골반내종괴 : →무증상 자궁근종

#2. Hot flush 및 畏寒 疲勞 : →H.R.T로 연

표 1. 투약일람

기간 \ 약물	탕약	환약*	비고
8월1일-8월 12일	급성자 숙지황 산수유 승마 의이인 각 8g, 백복령 택사 각 6g, 목단피 방풍 복분자 지골피 차전자 현삼 형개 각 4g /침. 1일 2침 탕전 3회 분할, 식후 1시간 3회 복용.	-	·소적 청열 자음보신
8월13일-10월19일	급성자 음양곽 승마 생지황 각 8g, 갈근 택사 백복령 각 6g, 복분자 산수유 현삼 차전자 지골피 자하거 방풍 각 4g 목단피 선모 각 3g /침. 1일 2침 탕전 3회 분할, 식후 1시간 3회 복용.	-	·보양지제 중량 ·일부태음인약 물을 증치의학적 관점에서 가미
8월13일-8월18일	백금환	+	
10월 20일-현재	승마 음양곽 봉선자 각 8g, 택사 백복령 각 6g, 귀전우 반지련 방풍 복분자 산수유 생지황 자하거 지골피 차전자 현삼 각 4g /침. 1일 2침 탕전 3회 분할, 식후 1시간 3회 복용.	-	·거어파적지제 중량

*-: 환약투여가 이루어지지 않음, +: 환약투여가 이루어짐

장된 갱년기증후군

#3. 비만 : →소양인체질성 비만

#4. 근골격계의 통증: →비만과 퇴행성 변화

3. 치료

1)고지와 동의(Informed consent)

①한 주기의 H.R.T가 끝나는 8월 1일부터 3개월간 주 3회 정기적인 침치료와 그 기간동안의 약물 치료후 임상경과를 판정하기로 동의 받음.

②장기간 H.R.T의 위해성 고지와 H.R.T 중단시 hot flush의 일시적 악화 및 소퇴성 출혈의 가능성 설명.

③단순 근종으로 판단되나 급작스런 근종 증대는 육종성 변화의 가능성 있음을 설명.

④근종과 H.R.T 중단에 따른 폐경기후증후군의 한의학치료 및 비만치료를 동시에 시행하기로 동의 받음.

2)탕약 : ①少陽人十二味地黄湯加味

②少陽人十二味地黄湯合二仙湯加減1

③少陽人十二味地黄湯合二仙湯加減2

3)환약 : 백금환 1g 1일 3회 식후 1시간 복용.

4)침치료 : 백회, 태양, 상성, 두유, 안면, 관원, 족삼리, 풍릉, 삼음교-현종(투자), 복부 피하지방층 12부위 전침자극 및 적외선 조사 40분./1회/3회/주

4. 경과 및 결과

폐경후 증상의 문진표와 진료 과정의 호소와 신체검사 등에서 나타난 주요한 임상 문제의 변화는 각종 증상의 현저한 호전과 함께 질 건조감 등의 폐경 후 증상이 발현되었다는 것

이다(그림 1 참고). 이러한 결과는 H.R.T에 의한 호르몬 보충 효과가 완전히 제거되었을 것으로 판단되는 2002-10-21의 검사 소견에서 나타난 E₂ 감소 소견으로도 확인된다.

한편, 근중은 폐경후의 자연적 위축 경과 내지는 자연적 위축과 약물의 부가적 효과에 의해 각각 1cm 내외의 직경 감소를 보였다. 그러나 초음파 상에서 어떤 변성의 흔적은 아직 나타나지 않았다(표 3 및 그림 2와 3 참고).

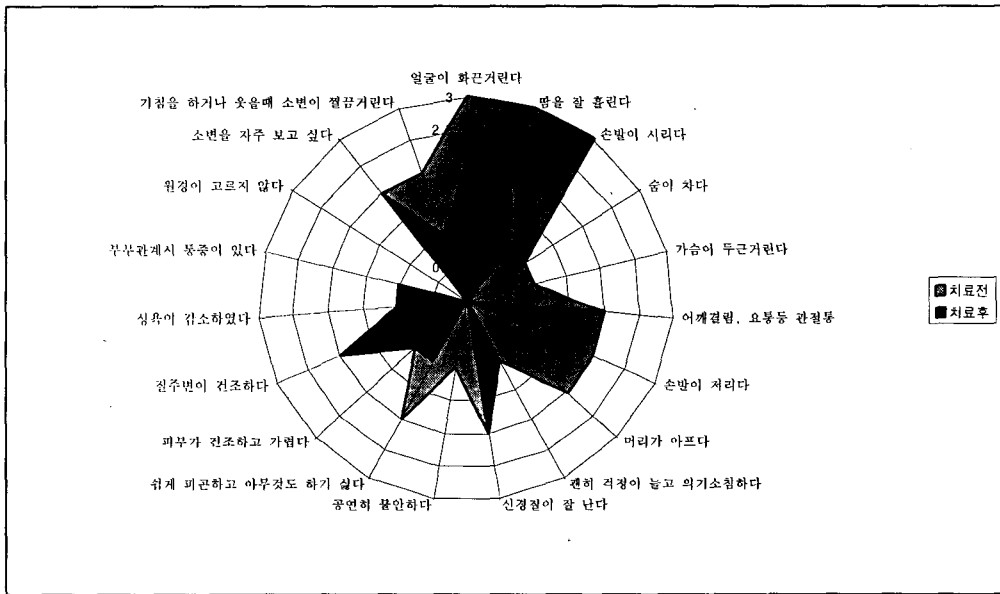


그림 1. 폐경기후증상설문지에 따른 호전도의 VAS.

* * 치료전은 2002-7-18 기준 자각증상이며, 치료후는 2002-10-21 기준자각증상이다.

표 2. 2002-10-21의 검사 소견

항목	결과	기준치	판정
FSH	91.2mIU/mL	20-126mIU/mL	폐경
LH	39.8mIU/mL	11-50mIU/mL	폐경
E ₂	9.9pg/mL	below 30pg/mL	폐경
Hb	11.6g/dL	12-16g/dL	현저한변화 없음

표3. 초음파로 확인한 근종의 크기 변화

부위	2002-7-16	2002-10-21
Subserosal myoma at Lt. lat. aspect of uterus in upper portion	5.1×4.9cm	4.5×4.4cm
Subserosal myoma at Lt. lat. aspect of uterus in upper portion	6.9×5.1cm	4.8×3.9cm
Intramural myoma at Rt. side of uterine fundus	3.6×2.4cm	2×2cm

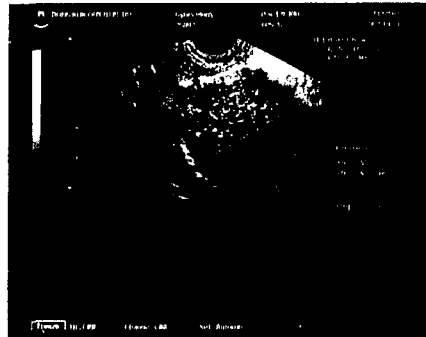
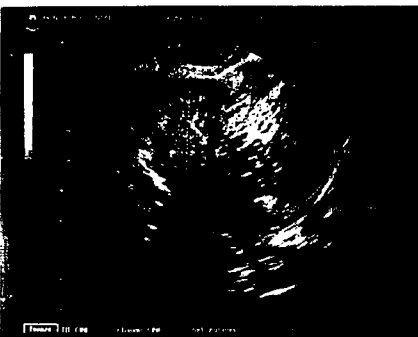
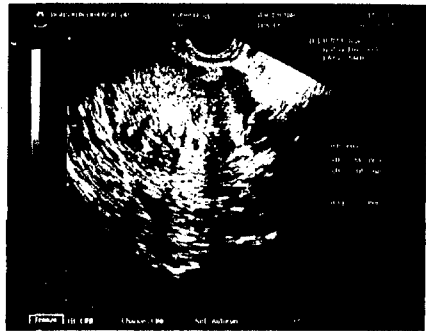
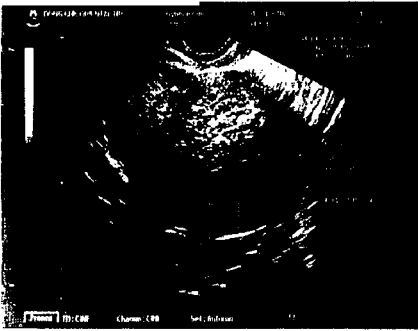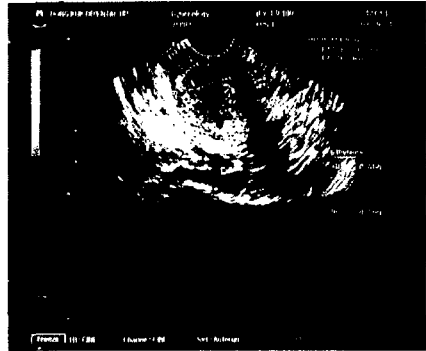
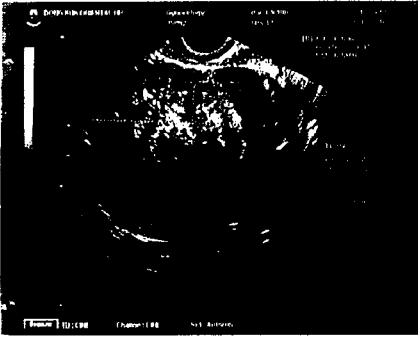


그림 2-1~3. 치료전 초음파 소견

그림 3-1~3. 치료후 초음파 소견

치료 후의 임상문제목록과 임상적 판단은 다음과 같다.

#1.자궁근종 : 폐경후의 자연적 위축경과 및 약물투여효과의 복합적 요인으로 크기 감소.

#2.Hot flush : 호르몬 요법의 중단 이후 더욱 증폭된 양상으로 발현되었으나 사전 고지로 인해 견뎌내고 한약의 지속적 투여로 점차 개선됨.

#3.수면장애 : 입면장애 및 빈각의 양상이었으며, Hot flush의 증가에 정비례하는 관계로 나타났다 백금환 투여와 침 치료로 호전됨.

#4.두통 : 평소 간헐적이던 것이 일시적으로 심화되었으나 침치료로 호전됨.

#5.비만 : 식이 및 운동요법과 병행한 복부 비만침 및 약물투여로 복부 둘레 감소(4cm) 및 체중의 감소(4.7kg)를 통한 BMI 개선($26.7 \Rightarrow 24.6\text{kg/m}^2$). →지속적 비만관리

#6.질건조감 : 별다른 불편이 없는 사항으로 H.R.T 중단 후에 현저해졌으나 한의학 치료 중에도 질건조감과 성교시 불편감이 증가됨. →현 처방으로 치료에 한계노출, 변방 및 국소 치료 고려.

Ⅲ. 고 찰

자궁근종은 자궁의 평활근 세포에서 유래되는 가장 흔한 자궁의 양성종양이다. 어느 연령에서나 발생하고 있으나 주로 30세 이상에서 호발하며 가입여성의 20-40%가 자궁근종이 있는 것으로 추정되며 이중 10-20%정도에서만 증상을 호소한다¹³⁾. 자궁근종 세포는 소용돌이치는 球形増殖(ball-shaped growth)을 이루며, 작은 것은 직경 1mm에서 큰 것은 20cm에 이르게 된다. 최근 한 연구¹⁴⁾에 따르면 자궁근육층을 2mm 간격으로 잘라서 조직검사를 시행할 경우 통상적인 조직검사서에서 3배나 더 많이 자궁근종 세포가 발견된다는 것으로 보아 자궁

근종의 임상적 발현에는 환자의 체질과 내분비 호르몬 및 자궁근육세포내의 호르몬 수용체 등 보다 더 복잡한 인자들이 종합적으로 관여하는 것으로 이해하여야 할 것이다.

일부 임상적 증상을 나타내는 경우를 제외한 대부분의 자궁근종은 무증상이며, 증상의 양상은 근종의 위치, 크기 및 변성도에 따라 다양하게 된다. 자궁근종 환자가 종괴감이나 하복부의 팽창감 및 압박감 등을 느끼기 위해서는 자궁의 크기가 임신 3-4개월의 크기에 이르러야 한다. 출혈의 경우는 대부분 점막하 근종에서 흔하게 된다. 결국 전체 자궁근종 환자 가운데 자궁근종의 증대로 인해 자궁을 적출해야 하는 경우는 환자의 0.5%에 이를 뿐이라고 한다. 그런데도 자궁근종은 자궁적출술의 가장 빈번한 원인질환이 된다. 이것은 대부분 통제되지 않는 출혈이나 자궁선근증 등이 동반된 자궁근종 환자에서 나타나는 골반통에 의한 다. 그렇지만 최근의 우리나라에서 나타나는 자궁적출술의 증가는 환자의 그릇된 이해와 의사의 권유 및 경구피임약¹⁵⁾이나 폐경 후에 복용하는 호르몬제 등과 무관하지 않을 것이다. 2000년 국민건강보험 통계자료를 인용한 한겨레신문의 보도에 의하면 7만 명 정도의 여성이 자궁적출을 하였으며, 특히 자궁근종과 관련하여 여성은 34,978명이 자궁적출술을 받게 되었다고 한다¹⁶⁾.

만약 H.R.T가 절대적인 효용성을 가진 폐경후의 필수적 요법이거나 혹은 이를 시행하는 의사가 이를 절대적으로 믿을 경우라면 H.R.T 도중에 생긴 자궁근종의 증대에 대한 의료인의 임상적 판단은 증상 발현 여부를 관찰하면서 치료를 지속하고, 압박관련 증상이나 출혈관련 증상이 나타나더라도 자궁적출후의 지속적인 H.R.T로 결정될 가능성이 많다. 그러나 장기간의 H.R.T에 대한 미국 Women's Health Initiative Investigators의 JAMA를 통한 발표 이

후에는 이러한 임상적 판단에 반드시 재고가 따르게 되었다. 이것은 H.R.T가 필수적인 것만은 아니라는 소극적 입장에서 H.R.T와 같은 부작용은 없으나 그와 상응하는 치료법으로서의 한의학 입장을 강화시키는 동시에 또 그에 걸맞는 실효성 있는 임상기법의 개발이라는 과제를 주게된 것이기도 하다.

한편, 자연적인 폐경의 경과를 밟을 경우 압박증상이나 출혈을 보이지 않는 대부분의 자궁근종은 자연적인 소퇴의 과정을 보여 임상적 의의를 상실하게 된다. 일반적으로 소퇴된 근종은 초음파나 X선 소견상 자궁에서 등근 석회화 부분(round calcified areas)으로 관찰된다. 그런데 호르몬대체요법(H.R.T)의 시행은 그 자체의 장기적인 부작용은 논의로 하더라도 에스트로젠 의존성 종양인 자궁근종의 이러한 자연적 소퇴에 저항하는 효과를 가져 올 수 있다. 또한 호르몬의 보충에 의해 호전되는 증상이 있고 일부 신체기능의 향상이 있음에도 불구하고 사회활동과 성생활에 대한 지나친 기대치를 신체적 실제 연령과 전신 기능이 따르지 못하는 것으로 인한 심신의 부조화 등으로 인해 건강상의 불안정이 나타나는 기간은 더 늘어나 갱년기증후군의 상태를 연장하는 효과가 유발될 수 있을 가능성에 대해서도 주목해 볼 필요가 있다.

이 논문에서 기술한 증례의 환자는 H.R.T로 인해 기존의 자궁근종이 증대되자 임상경과를 관찰하며 필요시 자궁적출을 하고 H.R.T를 지속하자는 진료지침을 제공받았으나 한의학적인 요법을 통한 자궁근종의 개선여부를 확인하기 위해 내원하였다. 이러한 기대와 과제가 공존하는 상황에서 내원한 이 환자에 대한 임상계획 수립의 기본은 첫째 환자가 행하는 H.R.T에 대한 관계설정, 둘째 차츰 증대하고 있는 자궁근종에 대한 처치방안이라 할 수 있다.

첫 번째의 경우, 자궁근종이 에스트로젠 의

존성 종양이므로 환자를 자연 폐경 상태에 놓이게 하면 특별한 경우를 제외하고는 자연적인 소퇴의 상황에 놓이게 되므로 시행하고 있는 H.R.T에 대해 적극적인 반대 입장을 펴고 임상계획을 수립하는 것이 타당하였다. 이에 대해 제시할 수 있는 이론적 근거는 자궁근종의 일반적인 경과와 장기간의 H.R.T가 주는 유해가능성 및 한의학을 통한 폐경 후 건강관리의 객관적 유효성이었다.

이러한 정보를 충분히 고지하고 치료에 대한 동의를 얻어 대략 3개월 후의 한 단계의 치료에 중지된 시점에서 다시 초음파 검사를 통해 근종의 축소가 이루어진 것을 확인하였으며, Hot flush, 두통, 수면장애, 비만 등 임상증상들 역시 현저한 호전이 이루어진 것을 확인하였다. 그러나 폐경으로 인한 저에스트로젠 상태로 야기된 질건조감 등은 한약 투여에도 불구하고 개선되지 않았다.

사용한 약물 중 기본처방이 된 少陽人十二味地黃湯은 少陽人의 陰虛午熱에 쓰는 처방으로 원방은 숙지황, 산수유, 복령, 택사, 목단피, 지골피, 현삼, 구기자, 복분자, 차전자, 형개, 방풍으로 구성되어 있다¹⁷⁾. 이것은 환자가 전형적인 역삼각형의 체형이며, 외향적인 성향을 보였기에 소양인으로 판단하고 발현증상과 부합되므로 선택하게 되었다. 또 호르몬 요법의 중단 직후에는 Hot flush가 심화될 것으로 판단하였기에 임상실험에서 폐경기후증후군에 유효한 약물로 보고된 승마¹⁸⁾와 콩과 약물로 phyto-estrogen이 포함되어 있을 것으로 기대되며 환자의 견옹과 두통에 도움이 되는 갈근을 각각 8g씩 가미하였으며, 근종의 消積祛痰을 위해 급성자와 의이인을 가미하였다. 어느 정도 열 증상이 개선된 후에는 腎虛를 보강하기 위해 갱년기 諸症에 널리 활용되는 二仙湯을 합방하고 자하거를 가미하는 것을 위주로 처방을 구성하게 되었고, 폐경기후 증후군에

현저히 호전된 후에는 다시 消積消癥의 효과가 있는 반지련과 귀전우를 더 가미하여 향후 1개월 이상 지속 투여한 뒤 초음파로 확인하여 자궁근종의 소퇴 상황을 재확인하도록 임상계획을 수립하였다. 이 기간 동안 삶의 질과 요슬부 통증 등을 예방하는 차원에서 체지방의 감소를 위한 치료를 지속하기로 하였다. 또한 질 건조감에 의한 불편이 지속되고 심화될 경우 국소적인 윤활제나 약물의 투여를 고려하기로 하였다.

IV. 요약 및 결론

폐경기후 여성의 건강관리와 자궁근종에 대한 임상관리는 현대 한방부인과학의 주요한 임상영역으로 많은 과제와 가능성을 함께 가지고 있는 부분이라 할 수 있다. 장기간의 H.R.T가 가져다주는 위해성의 규명은 폐경기후 여성의 건강과 삶의 질을 향상하기 위한 인간의 노력에 포함된 한의학계의 과제를 재확인하는 의미를 주었다고 할 수 있다. 임상결과들의 조직화는 갱년기 및 폐경후 여성의 건강관리를 위한 치료의 지침을 마련하는데 중요할 것이다.

자궁근종은 자궁적출의 주된 원인이 되나 사소하거나 무증상 근종에 대한 치료로 무분별하고 불필요하게 자궁적출술이 이루어질 경우 여성건강에 대한 위해는 물론 의료경제적 측면에서도 부정적인 요소를 도출하게 된다.

저자들은 H.R.T 도중에 확인된 무증상 자궁근종의 증대에 대해 HRT를 중단하면서 補腎과 活血祛痰消積을 위주로 한 한약과 침치료로 자연적인 폐경후 과정으로 연착륙하면서 자궁근종의 위축을 경험하였기에 증례 보고를 하였다. 향후 추가적인 치료를 통해 자궁근종의 위축에 자연적 위축 경과와 약물 투여간의 치료 기여도에 대한 객관적 평가를 도출할 수 있도록 하는 것과 질 건조 증상의 개선을 위한 방안

을 마련하는 것이 연구의 과제로 남는다 할 것이다.

참고문헌

- Jonathan S. Berek, Eli Y. Adashi, Paula A. Hillard. Novak's Gynecology. 12ed Williams & Wilkins, Baltimore: 1996:359-361.
- 대한산부인과학회 교과서편찬위원회, 부인과학, 제 3판, 서울: 도서출판 칼빈서적, 1997:175-183.
- 대한한방부인과학회 교재편찬위원회 한의부인과학 서울: 도서출판 정담 2002:308-313.
- Lipschutz. Steroid Hormones and Tumors. Williams & Wilkins, Baltimore:1950.
- Odysseas Gregorio et al. Effect of tibolone on postmenopausal women with myomas. Maturitas 1997;27:187-191.
- 윤상순, 김승룡, 문영진, 조삼현. 폐경후 성장한 거대 자궁근종 1예. 대한산부인과학회지 2001;44;3:629-631.
- Orsini G, Pinto V, Di Biase S, D'Altorio C, Lanzilotti G. The effects of menopausal replacement therapy in women with uterine myomas. Minerva Ginecol 1999 Nov;51(11):421-5.
- Andersen J. Factors in fibroid growth. Baillieres Clin Obstet Gynaecol 1998 Jun;12(2):225-43.
- Porozhanova V, Bozhinova S, Khristova V. Hormone replacement therapy and uterine leiomyomas. Akush Ginekol (Sofia) 2001;42(2):6-9.
- Palomba S, Sena T, Noia R, Di Carlo C, Zullo F, Mastrantonio P. Transdermal hormone replacement therapy in postmenopausal women with uterine leiomyomas. Obstet Gynecol 2001 Dec; 98(6):1053-8.
- Women's Health Initiative Investigators. Risk and Benefits of Estrogen plus Progestin in healthy postmenopausal women. JAMA.2002;288(3):321-333.

12. 조형래, 이동규, 김동일, 이태균. 폐경 후기 여성들의 호르몬 보충요법(Hormonal Replacement Therapy; HRT)에 대한 최신 보고. 대한한방부인과학회지 2002; 15:3:75-81.
13. Buttatn Vc, Reiter Rc, Uterine leiomyomata: etiology, symptomatology, and management, *Fertil Steril* 1981; 36: 433-445.
14. Cramer SF, Patel A. The frequency of uterine leiomyomas. *Am J Clin Pathol* 1990 Oct;94(4):435-438.
15. Barbieri RL. Reduction in the size of a uterine leiomyoma following discontinuation of an estrogen-progestin contraceptive. *Gynecol Obstet Invest* 1997;43(4):276-277.
16. 김아리. 남발하는 자궁적출 후유증 심각. <http://www.hani.co.kr/section-005100032/2002/09/005100032200209082245258.html>.
17. 유주열. 동의사상의학강좌. 대성문화사 1998:541-542.
18. 박진환, 허의중, 이원기. 폐경 여성에서의 승마추출물의 치료효과. 대한산부회지 2002;45;1:117-121.