

치아종과 동반한 석회화 치성낭

윤정훈 · 김수관* · 이창섭** · 이상호**

조선대학교 치과대학 구강병리학교실, 구강악안면외과학교실*, 소아치과학교실**

국문초록

석회화 치성낭은 하나의 독립된 유형의 치성 병소로 인정하고 있지만, 조직학적 소견이 다양하고 분류 체계도 학자들마다 다르다. 또한 석회화 치성낭의 피복상피는 인접한 결합조직에 치성조직을 유도할 수 있는 능력을 갖고 있어 다른 치성 종양과 흔히 동반하여 발생한다.

이 증례는 5세 여아의 상악 전치부에 발생한 치아종을 동반한 석회화 치성낭으로, 매복된 상악 좌측 중절치 및 측절치 치관 주위로 경계가 잘 된 방사선 투과성 병소와 다발성의 방사성 불투과성 석회화 물질이 혼재된 병소였다. 병리조직학적으로 피복상피는 법랑모세포와 유사하였고 상피 내에 유령세포의 군집이 관찰되었다. 석회화된 종괴는 일부 잔존한 법랑기질이 상아 질로 둘러싸여 있었고, 퇴축 법랑상피 및 유령세포의 군집이 관찰되어 복잡 치아종이 동반된 석회화 치성낭으로 진단하였다.

이 증례에서와 같이 소아에서도 매복치와 동반하여 방사선 투과 및 불투과상의 혼합 병소가 관찰되면 석회화 치성낭의 가능성을 항상 염두에 두어야 할 필요가 있다. 환자는 수술 1년이 경과한 현재까지 재발의 소견은 없었고, 현재 혼합치열기의 간격조질을 시행 받고 있는 중이다.

주요어 : 석회화 치성낭, 치아종, 소아, 상악

I. 서 론

석회화 치성낭(calcifying odontogenic cyst)은 1962년 Gorlin¹⁾이 처음 기술한 이후 하나의 독립된 유형의 질환으로 인정하고 있지만, 조직학적 소견이 다양하고 분류 체계도 학자들마다 다르다^{2,4)}. 이 병소는 비록 낭으로 기술하고 있지만 일부 학자들은 종양으로 분류한다^{2,4)}. 일부의 석회화 치성낭은 비종양성의 순수한 낭으로 생각할 수 있으나, 어떤 경우에는 낭이라기보다는 종양의 성격을 가지고 있어 상아질 형성 유령세포종(dentinogenic ghost cell tumor), 상피성 치성 유령세포종(epithelial odontogenic ghost cell tumor) 또는 유령 세포종(ghost cell tumor)으로 부르기도 한다. 종양의 형태로 나타난 경우에는 드물게는 악성의 소견을 갖기도 한다^{2,5)}.

또한 석회화 치성낭의 피복상피는 인접한 결합조직에 치성조직을 유도할 수 있는 능력을 갖고 있어 다른 치성 종양과 흔히 동반하여 발생하는데, 가장 흔한 유형이 치아종이며 드물지만 선양 치성 종양이나 법랑모세포종과 동반하여 발생할 수 있다^{6,9)}.

보고된 예의 약 24%에서 치아종과 동반하여 발생하며, 이 경우 odontome-producing type (Praetorius type IB)²⁾이나 또는 치아종과 동반한 낭성 변이⁴⁾로 분류하고 있다. 그러나

Hirshberg¹⁰⁾은 치아종과 동반한 석회화 치성낭은 단순형과는 달리 성별 및 발생 연령 또는 위치에 차이가 있으므로 치성 석회화 치성낭(odontocalcifying odontogenic cyst)으로 따로 구분하기를 주장하기도 한다. 현재까지 보고된 치아종과 동반한 석회화 치성낭의 평균 발생 연령은 평균 16세로 10세 이하에서 발생한 경우는 이 증례를 제외하고는 2 예뿐이다¹¹⁾. 저자들은 5세 여아의 상악 전치부에 발생한 치아종을 동반한 석회화 치성낭을 경험하여 이를 보고한다.

II. 증례보고

5세 여아가 상악 좌측 유중절치 부위에 약 5~6개월 전부터 원인을 알 수 없는 치은 종창을 주소로 개인 치과의원에 내원하였다가 방사선 사진 촬영 결과 이 부위에 낭이 있다는 말을 듣고 본원에 의뢰되었다.

구강검사에서 #61-#63부위에 약 0.6cm직경의 파동성 종창이 있었으나 촉진시 통증은 없었다. 치근단 및 교합촬영 영상사진에 상악 좌측 중절치 및 측절치가 매복되어 있었고 매복치 치관 주위로 경계가 잘 된 방사선 투과성 병소가 관찰되었다(Fig. 1). 병소 내에는 다발성의 방사성 불투과성 석회화 물질이 매복

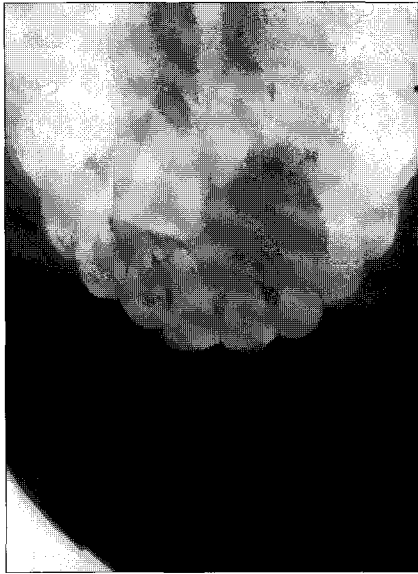

Fig. 1. Occlusal radiograph demonstrating a well defined radiolucent lesion containing multiple radiopacities around the crown portion of the impacted left maxillary central and lateral incisor.

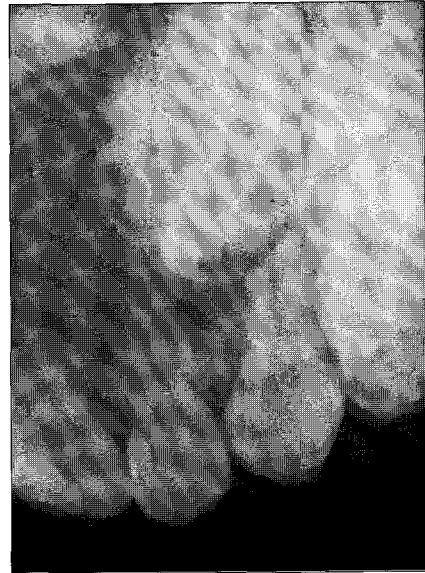


Fig. 2. Periapical radiograph showing densely calcified tissues simulating a complex odontoma.

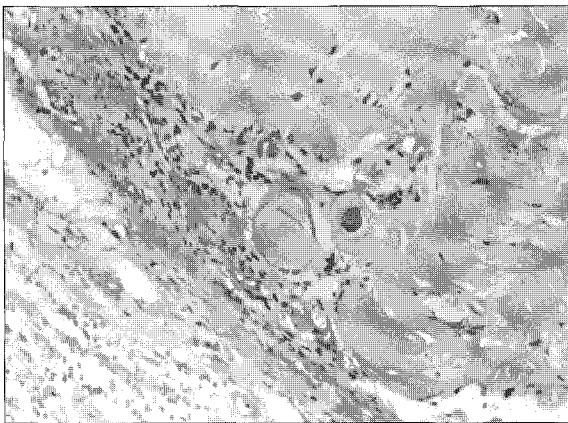


Fig. 3. Photomicrograph showing a ghost cell masses within an ameloblast-like odontogenic epithelium, which is partially rimmed by a dentinoid tissues (Hematoxylin-eosin, x200).

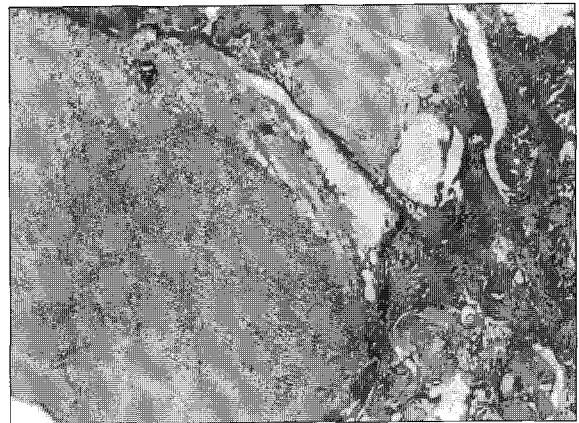


Fig. 4. Photomicrograph showing a dentinal structures surrounding an enamel matrix admixed with reduced enamel epithelium and ghost cell masses (Hematoxylin-eosin, x200).

치관의 절단면 주위에 산재해 있었다(Fig. 2). #61-#63치아의 치근은 흡수상이 보였고, 치아우식증은 없었다. 또한 #21치아는 상방으로, #23치아는 다소 원심축으로 변위되어 있었다. 임상적으로 석회화 치성낭으로 생각하여 구강악안면외과에서 전신마취 하에 낭 적출술을 시행하였다.

병리조직학적으로 병소는 낭성 구조로 치성상피의 피복과 섬유성 결합조직 벽으로 구성되어 있었다. 상피의 기저세포는 입방형이나 원주형으로 법랑모세포와 유사하였고, 상부는 성글게 배열되어 있어 법랑모세포종의 성상망(stellate reticulum) 구조와 비슷하였다. 특징적으로 상피 내에 다양한 수의 유령세포

의 군집이 관찰되었다. 유령세포의 군집은 서로 합쳐져서 무정형, 무세포 물질의 큰 판상 구조를 형성하였고, 유령세포 내에서 석회화가 동반하였다. 상피와 유령세포에 인접하여 유상아질(dentinoid)이라 여겨지는 호산성의 물질이 침착되어 있었다(Fig. 3). 또한 낭벽에는 상피와 인접하여 미성숙한 치수조직인 치유두(dental papilla)가 관찰되었다. 석회화 된 종괴는 법랑기질이 잔존해 있었던 것으로 생각되는 불규칙한 모양의 강과 일부 잔존한 법랑기질이 상아질로 둘러싸여 있었고, 퇴축 법랑상피 및 유령세포의 군집도 관찰되었다(Fig. 4). 이런 현미경적 소견으로 복잡 치아종을 동반한 석회화 치성낭으로 진단하였다.

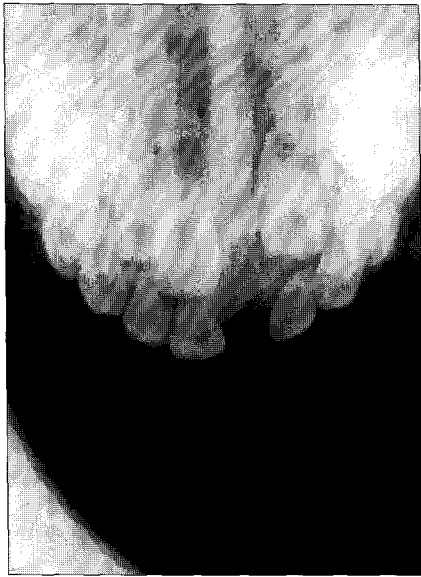


Fig. 5. Occlusal radiograph 1 year after enucleation demonstrating a no evidence of disease.

환자는 수술 1년이 경과한 현재까지 재발의 소견은 없었고, 현재 소아치과에서 혼합치열기의 간격조절을 시행받고 있는 중이다(Fig. 5).

Ⅲ. 고 찰

석회화 치성낭의 특징적인 소견은 상피세포가 법랑모세포종과 유사하며 유령세포의 군집이 있다는 점이다⁶⁾. 또한 이 병소는 치아종이나 법랑모세포종 드물게는 법랑모세포 섬유 치아종이나 법랑모세포 섬유종과 동반한다^{7,9)}. 따라서 동반하는 치성종양과의 감별이 쉽지 않다. 더욱이 이 병소는 방사선 사진에서도 치아종, 법랑모세포 치아종, 선양 치성 종양이나 석회화 상피성 치성 종양과 혼동할 수 있다^{10,11)}. 그러나 이 증례에서는 유령세포들이 상피 내에 존재하고 그 주변으로는 유상아질(dentinoid)이 발견되어 법랑모세포종과 구분할 수 있었다.

Hirshberg¹⁰⁾은 치아종과 동반한 석회화 치성낭은 단순형에 비해 여성에 호발하고, 평균연령이 16세로 34.3세인 단순형보다 더 어린 나이에 발생하며, 상악 전치부에 호발하는 점을 들어 독립된 한 유형으로 치성 석회화 치성낭(odontocalcifying odontogenic cyst)으로 명명하기를 제안하고 있다. 이와 같이 치아종과 동반하는 석회화 치성낭의 발생기전은 여러 가능성이 있다. 첫째로는 독립된 두 유형의 병소인 낭과 종양이 동시에 발생하여 합쳐진 충돌성 종양(collison tumor)이다^{6,7,11)}. 그러나 이 증례에서는 낭 상피와 인접하여 미성숙한 치수조직이 관찰되어 이 기전으로 발생할 가능성은 없다고 생각하였다. 한편, 일부 학자들은 치아종을 형성하는데 관여하던 치성상피에서 이차적으로 석회화 치성낭이 형성하였을 가능성⁶⁾도 제시하고 있어 이는 앞으로 해결해야 할 과제이다. 그러나 석회

화 치성낭의 피복상피는 인접한 결합조직에 치성조직을 유도할 수 있는 능력을 갖고 있기 때문에 치아종을 포함하여 선양 치성 종양이나 법랑모세포종, 법랑모세포 섬유종, 법랑모세포 치아종과 같이 다양한 형태의 치성 종양과 동반하여 발생할 수 있는 점⁶⁻⁹⁾으로 보아 석회화 치성낭을 구성하고 있던 법랑모세포에 의해 이차적으로 치성 종양이 발생한 것으로 보는 것이 타당하다.

석회화 치성낭의 가장 특징적인 조직학적 소견은 다양한 수의 유령세포가 관찰된다는 점이다^{1,2,6)}. 호산성의 유령세포는 변형된 상피세포로 기본적인 세포의 윤곽은 유지하고 있으면서 핵이 없는 것을 특징으로 한다. 하지만 유령세포의 성격에 대해서는 논란이 많다. 몇몇 학자들은 이런 변화가 상피의 응고괴사에 의해 발생한다고 생각하며, 다른 보고에 의하면 치성 상피의 정상적인 혹은 변이된 각화(keratinization)형태라고도 한다^{2,4,6)}. 그러나 저자 등의 과거 연구에 의하면 유령세포는 아포토시스의 한 과정으로 비정상적인 최종 분화로 생각한다⁵⁾. 상피와 유령세포에 인접하여 유상아질(dentinoid)이 침착 될 수 있는데 이는 치성 상피에 의한 인접한 간엽 조직에 대한 유도효과의 결과로 믿고 있다⁶⁻⁹⁾. 이 증례에서도 낭성 구조 이외에 석회화된 종괴는 법랑기질이 잔존해 있었던 것으로 생각되는 불규칙한 모양의 강과 일부 잔존한 법랑기질이 상아질로 둘러싸여 있었고, 퇴축 법랑상피 및 유령세포의 군집도 관찰되었다. 이런 현미경적 소견은 석회화 치성낭 이외에 복잡 치아종에서도 유령세포가 존재한다는 다른 보고와 일치한다^{2,4)}. 그러나 복잡 치아종에서는 낭 상피가 법랑모세포로의 분화를 보이지 않고 단순히 퇴축 법랑상피만이 존재한다는 점이 감별에 중요한 단서라 할 수 있다.

10세 이하에 발생한 석회화 치성낭은 매우 드물어서 약 10%로 추정하고 있고, 특히 5세 이하에서 발생한 경우는 이 증례를 포함하여 단지 3 증례 뿐이다¹¹⁾. 10세 이하에서 발생하는 치성낭 및 종양이 매우 드물기 때문에 술 전에 석회화 치성낭으로 잠정 진단하는 것은 쉽지 않다^{6,11)}. 하지만 이 증례에서는 방사선 투과성 병소 내에 치아종의 밀도와 유사한 불투과상의 석회화 물질이 관찰되어 석회화 치성낭으로 조기 진단을 할 수 있었다. 또한, 이 증례에서는 술 전 진단이 용이하여 술 전 생검이나 조대술을 시행하지 않고 직접 적출술을 시행하였다. 방사선 불투과성 물질이 관찰되지 않은 경우는 진단에 혼동을 초래할 가능성이 없지 않아 이런 경우에는 술 전에 절개 생검이나 조대술을 이용한 생검이 필요할 수도 있다¹¹⁾. 이 증례에서와 같이 소아에서도 매복치와 동반하여 방사선 투과 및 불투과상의 혼합 병소가 관찰되면 석회화 치성낭의 가능성을 항상 염두에 두어야 할 필요가 있다고 생각하였다. 석회화 치성낭은 재발은 흔치 않지만, 수술 5년 후에 재발하는 경우가 많다^{10,11)}. 이 증례의 환자는 수술 1년이 경과한 현재까지 재발의 소견은 없지만, 재발의 가능성을 생각하여 주기적인 검진이 필요하며, 현재 혼합치열기의 간격조절을 시행받고 있는 중이다.

Ⅳ. 요 약

5세 여아의 상악 전치부에 발생한 치아종을 동반한 석회화 치성낭을 보고하였다. 방사선 영상사진에 매복된 상악 좌측 중절치 및 측절치 치관 주위로 경계가 잘된 방사선 투과성 병소와 다발성의 방사성 불투과성 석회화물질이 매복 치관의 절단면 주위에 산재해 있었다. 병리조직학적으로 피복상피는 법랑모세포와 유사하였고 상피 내에 유령세포의 군집이 관찰되었다. 석회화된 종괴는 일부 잔존한 법랑기질이 상아질로 둘러싸여 있었고, 퇴축 법랑상피 및 유령세포의 군집이 관찰되어 복잡 치아종을 동반한 석회화 치성낭으로 진단하였다.

10세 이하에서 발생하는 치성 낭 및 종양은 매우 드물어서 술 전 석회화 치성낭으로 잠정 진단하는 것은 쉽지 않다. 이 증례에서는 방사선 투과성 병소 내에 치아종의 밀도와 유사한 불투과상의 석회화물질이 관찰되어 조기 진단을 할 수 있었고, 술 전 진단이 용이하여 술 전 생검이나 조대술을 시행하지 않고 직접 적출술을 시행하였다. 이 증례에서와 같이 소아에서도 매복치와 동반하여 방사선 투과 및 불투과상의 혼합 병소가 관찰되면 석회화 치성낭의 가능성을 항상 염두에 두어야 할 필요가 있다고 생각한다. 환자는 수술 1년이 경과한 현재까지 재발의 소견은 없었고, 현재 혼합 치열기의 간격조절을 시행 받고 있는 중이다.

참고문헌

1. Gorlin RJ, Pindborg JJ, Clausen FP, et al. : The calcifying odontogenic cyst. A possible analogue of the cutaneous calcifying epithelioma of Marherbe. *Oral Surg* 15:1235-1243, 1962.
2. Praetorius F, Hjorting-Hansen E, Gorlin RJ, et al. : Calcifying odontogenic cyst. Range, variations and neoplastic potential. *Acta Odontol Scand* 39:227-40, 1981.
3. Toida M. : So-called calcifying odontogenic cyst: review and discussion on the terminology and classification.

4. Hong SP, Ellis GL, Hartman KS. : Calcifying odontogenic cyst. A review of ninety-two cases with reevaluation of their nature as cysts or neoplasms, the nature of ghost cells, and subclassification. *Oral Surg Oral Med Oral Pathol* 72:56-64, 1991.
5. Kim J, Lee EH, Yook JI, et al. : Odontogenic ghost cell carcinoma: a case report with reference to the relation between apoptosis and ghost cells. *Oral Surg Oral Med Oral Pathol Oral Radiol Endod* 90:630-5, 2000.
6. Shear M. : Developmental odontogenic cysts. An update. *J Oral Pathol Med* 23(1):1-11, 1994.
7. Takeda Y, Suzuki A, Yamamoto H. : Histopathologic study of epithelial components in the connective tissue wall of unilocular type of calcifying odontogenic cyst. *J Oral Pathol Med* 19:108-13, 1990.
8. Lukinmaa PL, Leppaniemi A, Hietanen J, et al. : Features of odontogenesis and expression of cytokeratins and tenascin-C in three cases of extraosseous and intraosseous calcifying odontogenic cyst. *J Oral Pathol Med* 26:265-72, 1997.
9. Zeitoun IM, Dhanrajani PJ, Mosadomi HA. : Adenomatoid odontogenic tumor arising in a calcifying odontogenic cyst. *J Oral Maxillofac Surg* 54:634-7, 1996.
10. Hirshberg A, Kaplan I, Buchner A. : Calcifying odontogenic cyst associated with odontoma: a possible separate entity(odontocalcifying odontogenic cyst). *J Oral Maxillofac Surg* 52:555-8, 1994.
11. Oliveira JA, da Silva CJ, Costa IM, et al. : Calcifying odontogenic cyst in infancy: report of case associated with compound odontoma. *ASDC J Dent Child* 62:70-3, 1995.

Abstract

CALCIFYING ODONTOGENIC CYST ASSOCIATED
WITH COMPLEX ODONTOMA

Jung-Hoon Yoon, Su-Gwan Kim*, Chang-Seop Lee**, Sang-Ho Lee**

Departments of Oral Pathology, Oral & Maxillofacial Surgery,
Pediatric Dentistry**, College of Dentistry, Chosun University*

The calcifying odontogenic cyst(COC) showed diverse terminology or classification, clinicopathologic features as well as in its biologic behavior, although it was recognized as a distinct clinicopathologic entity. The epithelial lining of a COC appears to have the ability to induce the formation of dental tissues in the adjacent connective tissue wall, and that other odontogenic tumors may sometimes be associated with it.

This case is a COC associated with a complex odontoma involving an impacted left maxillary lateral incisor in a 5-year-old female child. Radiographic examination revealed a well-demarcated radiolucent lesion partially occupied by a radiopaque mass, involving the left lateral incisor crown. The histologic sections showed a cystic cavity lined with ameloblastic epithelium containing ghost cell masses with admixed with complex odontoma components.

The presence of mixed radiolucent-radiopaque lesion in children as observed in this case, the possibility of COC must be considered. In this case, there was no recurrence 1 year after enucleation and the space control is ongoing now.

Key words : Calcifying odontogenic cyst, Complex odontoma, Child, Maxilla