

척수경색증으로 인한 下半身不隨 환자에 대한 치험례

최정락* · 배효상* · 한경석* · 최재영* · 박성식*

Abstract

A Case study about Paraplegia diagnosed as Spinal cord infarction

Choi Jeong-rak* · Bae Hyo-sang* · Han Kyoung-suk* · Choi Jae-yeong* · Park Seong-sik*

*Dept. of Sasang Constitutional Medicine, College of Oriental Medicine, Dongguk Univ

Spinal cord infarction in vascular impairment of spinal cord is rare in the world. and besides, because spinal cord has small cross-sectional area and almost all tract of sensory system and motor system pass away, spinal cord disease is one of the terrible diseases, that leaves usually permanent and severe neurological sequela.

The case is about a patient who is 57 years old woman. Both of her legs were suddenly paralyzed and her case was diagnosed as spinal cord infarction in medical center. In our hospital, we focussed on her basic physiological condition-defecation, urination, dormitio, diet, etc.

In the case of this patient, power and sense of both legs with physiological condition improved remarkably through Sasang Constitutional Medicine with rehabilitative therapy.

Key word: Spinal cord infarction, SCI, Paraplegia, Soyangin

I. 緒 論

척수 질환은 흔히 영구적이고 심한 신경학적인 불구를 남기는 무서운 병의 하나이다. 척수는 작은 횡단면적에서도 거의 모두가 운동계 및 감각계의 경로가 통과하기 때문에 비록 병변의 부위가 작을지라도 신경계의 다른 부위의 장애에 비하여 훨씬 더 심한 사지마

비, 양측 하지마비 그리고 감각 장애를 일으킬 수 있다¹⁾.

척수경색증(Spinal cord infarction, SCI)은 척수혈관장애에 의한 질환 가운데 하나로, 전 척수동맥의 혈전 형성이 대부분이며, 갑작스러운 통증과 함께 兩側 下肢 또는 四肢에 이완성 마비가 발생하고, 감각장애를 동반하여 통각, 온각 등은 소실되고 고유 체위감각

* 동국대학교 한의과대학 사상체질과
교신저자; 최정락 주소: 경기도 성남시 분당구 수내동 87-2 동국대학교 분당한방병원 세상체질과
전화031-710-3737 FAX: 031-710-3780 E-mail: doolarge@hanmail.net

은 남아있다²⁾.

척수혈관장해 중 척수경색증은 세계적으로도 증례가 아주 드물고, 그에 따른 연구도 미약한 상태이고, 우리나라에서도 이³⁾와 김 등⁴⁾의 보고가 있었으나, 척수경색증의 경과나 예후 등을 설명하기에는 그 증례수가 부족하고, 아직까지 논란의 대상이 되고 있다.

외국의 사례로, Salvador 등⁵⁾은 36명의 척수경색증 환자에 대하여 분석하여 경과 및 예후에 대하여 보고하였고, Pathak M 등⁶⁾은 척추혈관조영술 후에 발생하는 척수경색증을 보고하였고, Aramburu O 등⁷⁾은 관상동맥조영술의 병발증으로 나타난 척수경색증에 대하여 보고하였다.

한방에서는 마비가 명확하지 않을 때는 痺證, 肢體의 마비 및 근육의 위축이 있을 때는 痿證의 범주에 속하고, 그 중 痿證은 四肢의 筋肉이 無力하고 弛緩된 것으로 심한 것은 筋肉이 萎縮하여 운동장애를 일으키는 것을 말하여, 痿證이 척수경색증에 보다 가깝다.

이에 下半身不隨, 排尿障礙 및 排便障礙를 주소로 하여 타 병원에서 척수경색증을 진단 받고 전원한 환자에게, 痿證이나 痺證의 범주에서가 아니라, 四象體質醫學의으로 진단하고 투약하여, 지팡이를 이용하거나 기구의 사용 없이도 자력 보행이 가능할 정도로 호전한 증례가 있어 보고하는 바이다.

II. 證 例

1. 환자 : 최○○, 여자, 57세
2. 주소 : 下半身不隨(paraplegia)
3. 발병일 : 2002년 4월 30일
4. 치료기간 : 발병일 당일 분당 ○ 병원에 방문하였다가 2002년 5월 1일 서울 ○○의료원 응급실로 전원하여, 2002년 5월 3일부터 2002년 5월 14일까지 서울 ○○의료원에서 입원치료 받고, 동국대학교 분당환

방병원 사상체질과로 전원하여 2002년 5월 14일부터 2002년 7월 18일까지 입원 치료 받은 후 현재까지 외래 통원치료 중이다.

5. 과거력

- ① 요통 : 평소 간헐적인 요통을 호소. 2001년 7월경 종합검진상에서 HIVD 진단 받고 물리치료를 받았다.
- ② 교통사고 : 1993년 교통사고로 右側 足 踝部 骨折로 수술 받았다.

6. 가족력 : 별무

7. 사회력 : 보통 체격의 참을성 많고 쾌활한 성격으로 흡연력은 없으나, 주당 1~2회, 소주 반병 정도의 음주력이 있었다. 남편과 함께 방앗간을 경영하였다.

8. 현병력 : 상기자는 만 57세의 보통 체격의 참을성 많고 쾌활한 성격의 여환으로 상기 과거력을 지니고 생활하던 중, 2002년 4월 30일 낮, 회를 먹고 난 이후 胸部 不快感과 背痛이 있어 오다가 저녁이후 右下肢 痲痺 증상 발생하여 분당 ○ 병원에 방문하였음. 2002년 5월 1일 서울 ○○의료원 응급실로 전원하였고, 당시 兩下肢 痲木 양상 동반하였다. 검사상 T4~6 level에 척수경색증(Spinal cord infarction) 진단 받고 2002년 5월 14일까지 입원 치료 중 환자, 보호자 보다 집중적인 한방치료 원하여 본원 사상체질과로 전원 하였다.

9. 체질소견 : 상기 환자는 158cm의 키에 57kg의 체중으로 보통체격이었고, 전체적인 체형기상은 상체와 하체가 비교적 고르게 발달되었다.

용모사기는 키는 보통이었으나 걸음걸이가 빠른 편이었고, 가정주부이면서도 일에 대해 활동적이며 적극적이고, 남편과 함께 방앗간을 운영하였다.

임상적으로도 少陽人으로 판단하였고, 더불

어 QSCC II 상에서도 少陽人 가능성이 가장 높은 것으로 분석되었다.

(Figure 1~3. 은 치료 기간 중 자립 및 자력 보행이 가능한 상태에서 촬영하였다.)



Figure 1. The front side of the face

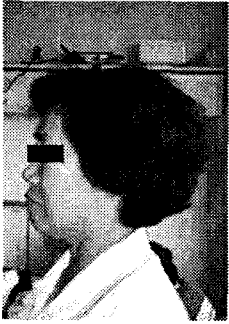

Figure 2. The lateral side of the face



Figure 3. The front side of the whole body

10. 초진소견(review of system)

全身症狀 : 下半身不隨 양상으로 右下肢는 마비를 동반하여 보행이 불가능하였다. 兩側 下肢에서 전반적인 모두 감각 장애 양상을 보여, 온각, 냉각, 통각, 촉각, 진동각이 T7~10 level 이하에서 모두 저하된 양상을 보였다.

睡眠 : 평소 양호하나, 다소 예민한 편이다.

食事 : 평소 양호하였다.

消化 : 발병 이후 噯氣가 자주 발생하였다.

大便 : 평소 약 2일에 1회 정도, 발병 후 排便이 불규칙하였다.

小便 : 발병 이후 배뇨 장애를 보여, 도뇨관을 삽입한 상태로 지내던 중 2002년 5월 14

일 도뇨관을 제거하고 전원하였으나, 뇨의는 느끼나 여전히 배뇨 장애를 보였다.

舌診 : 舌紅 苔白

脈診 : 弦

活力徵候(Vital sign) : BP 100/60, P 80, R 20, BT 36.6, BST 112

手足 : 手部와 足部에서의 發汗은 거의 없고, 足部の 發汗은 거의 없고, 양말을 신어도 양발이 돌아다닐 정도라고 하였다. 足部の 피부는 매우 단단하고 두꺼운 각질층을 형성하고 있었는데, 이는 결혼 전부터 그러하였다고 하였다.

11. 방사선학적 소견

본원으로 전원하기 이전 Whole spine MRI, Chest AP, CT Angiography - Thoracoabdominal aorta와 혈액학 검사 소견에서 척수경색증으로 진단 받았고, 본원에서는 Chest AP만 촬영하였다.

① 2002년 5월 2일 Whole spine MRI : Segmental high signal intensity lesion. spinal cord anterior side at the level of T4~T6(Figure 4.)

→ R/O Cord infarction

R/O Vasculitis

Straightening, cervical spine

Flatback, lumbar spine

Multilevel disc degeneration, lumbar spine

Diffuse bulging disc with mild spinal stenosis, L4~5, L5~S1

Severely distended urinary bladder suggesting neurogenic bladder(Figure 5.)

② 2002년 5월 2일 Chest AP

: 별무이상(No active lesion)

③ 2002년 5월 2일 CT Angiography, Thoracoabdominal Aorta

: 별무이상(No evidence of aortic

dissection)

④ 2002년 5월 14일 Chest AP

: 별무이상(No definite active lesion in both lungs)

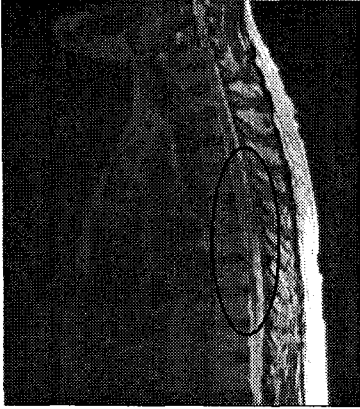


Figure 4. T-spine MRI

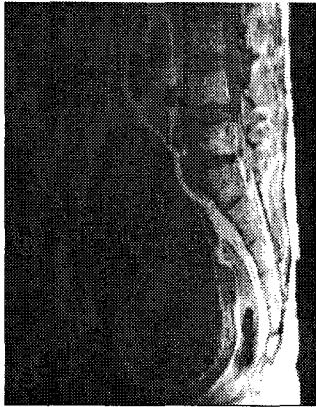

Figure 5. Neurogenic bladder

12. 혈액학 검사소견

① 2002년 5월 2일

Spinal Fluid에서 Glucose가 63(Normal range 45~60) 외에는 특이 소견은 보이지 않았다. 일반 혈액 검사상 특이 소견은 보이지 않았다.

② 2002년 5월 14일

일반혈액 검사상 GOT, GPT는 정상이었고,

WBC 11350↑, Neutrophil segment 74↑, Lymphocyte 15↓, monocyte 9↑의 소견을 보였고, 노화학 검사상 protein 및 blood가 trace를 보였으며, 현미경 상에서 triple phosphate가 발견되었다.

③ 2002년 6월 12일 이후

노화학 검사상에서 WBC(U)가 검출되었다.

13. 심전도 검사소견

특별한 이상은 없었다.

14. 이학적 검사소견

본원 내원 당시 피부감각 검사상에서 온각, 냉각, 통각, 촉각, 진동각이 T7~T10 level 이하에서 저하된 소견을 보였다. 감각 정도의 평가는 VAS(Visual Analog Scale)을 이용하였다.

Table 1. Sensory Evaluation of the first practice

감각	T6~7이상	T7~T10	T10 이하
① 온각	10	7	5
② 냉각	10	7	5(6)
③ 촉각	10	7	7
④ 통각	10	7	5
⑤ 진동각	10	7	5(3)

* VAS를 이용한 평가. 팔호 밖은 복측면 감각 정도, 팔호 안은 배측면 감각 정도. 팔호가 없는 경우 복측, 배측면의 감각이 유사.

15. 경과

① 2002년 5월 14일 이전

2002년 4월 30일 낮, 회를 먹고 난 이후 胸部 不快感 및 背痛이 있던 중 저녁 11시경 부터 '꼭 누르는 듯' 하면서 '꼭꼭 찌르는 듯' 한 느낌이 있었다. 이후 右側 下肢의 萎弱感과 感覺低下를 보이면서 점차 심해지는 양상을 보였다. 당일 분당 ○ 병원을 방문하였다가 2002년 5월 1일 서울 ○○ 의료원으로 전원하였고, 검사상 척수경색증(Spinal cord infarction)으로 진단 받고 입원 치료 하였다. 발병과 동시에 배뇨 장애가 발생하여 도뇨관을 삽입하였고, 이후 휠체어를 탈 것을 권유

받았으나 거부하였다. 이후 스스로 걷지 못하게 될 가능성이 매우 높다는 것에 대해 인정하지 않고, 타 병원으로 전원 원하여 도뇨관을 제거하고 본원 사상체질과로 전원하였다.

② 2002년 5월 14일 ~ 2002년 5월 16일 상기 환자는 평소 便秘의 양상을 지녀왔고, 발병 이후 조금씩 심해지는 경향을 보였다. 전원 당시 휠체어를 이용한 거동이 가능한 상태였으며, 兩手는 운동 및 감각 모두 정상이었다. 下半身不隨는 右側이 좀더 심하여 運動 痲痺를 겪하였고, 고관절이 들썩이는 정도의 움직임을 보였다. 감각 장애는 兩側 모두 보였으나, 우측이 좀더 심하였다. 右足の 湧泉穴, 太白穴 등을 자극할 경우 下肢 大關節에서 굴곡 반응을 보였다.

내원 당시 도뇨관은 제거된 상태였으나 여전히뇨의는 있으나, 배뇨가 불량하여, 도뇨관을 다시 삽입하였다.

이에 少陽人의 胸膈熱證 處方인 涼膈散火湯을 사용하였고, 입원 다음날부터 Tilt table, FES의 물리치료를 시작하였다.

③ 2002년 5월 17일~2002년 5월 21일 便秘 양상이 지속적으로 보이고 排便이 시원하지 않았다. 평소 대변 완화제를 복용하고 排便하였다. 이후 涼膈散火湯에 生地黃, 石膏 4g을 加하여 처방을 지속적으로 사용하였다. 右下肢의 운동상태가 점차 호전 양상을 보여, 仰臥位에서 둔부의 거상 정도가 보다 호전하여 고관절이 들썩이는 정도에서 둔부가 완전히 들리는 정도가 되었다. 背痛은 감소 양상을 보였다.

5월 20일부터 운동치료를 병행하였다.

④ 2002년 5월 22일~2002년 5월 24일 排便이 비교적 수월해짐을 느꼈다. 매일 1회, 排便意를 느끼시며 비교적 양호한 상태로 排便할 수 있었다.

배뇨 훈련시뇨의가 비교적 명확하여 22일, 도뇨관을 제거하였다. 關元穴, 氣海穴에 灸를 시행하고, TDP 및 Hot pack을 사용하며, 스스로 배뇨가 가능했으나, 잔뇨량이 500~

600cc 가량 수차례 반복되어 24일 다시 도뇨관을 삽입하였다.

⑤ 2002년 5월 25일~2002년 6월 2일 감각과 운동상태가 점차 호전되는 양상을 보였다. 온각을 점차 느끼기 시작하였고, 右下肢 擧上, 내전 및 외전의 움직임이 보였다. 31일 부축하여 서기가 가능하였다.

背部의 不快感은 점차 감소하는 양상을 보였으나, 손발바닥 熱感이 점차 증가하였다. 이후 약 2일에 1회 정도, 비교적 규칙적으로 排便할 수 있었다.

⑥ 2002년 6월 3일~2002년 6월 11일 점차 운동상태의 호전을 보여, 11일에는 부축하여 짧은 거리를 걸을 수 있었고, 서있는 시간, 그리고 걷는 시간과 거리가 조금씩 늘었다.

背部 不快感을 다시 호소하시며, “딩어리 같은 것이 돌아 다녀요”라 하였다. 발바닥의 熱感이 점차 증가하는 경향을 보여, “고추가루를 뿌린 듯 화끈거린다”라고 하였다. 이런 이상 감각의 표현은 점차 감각의 호전되는 것으로 판단하여 별다른 처치는 하지 않았고, 背部 不快感을 제어할 목적으로 附缸과 灸를 시행하였다.

手足의 각질이 서서히 탈락되었고, 手足掌心汗이 서서히 느껴지며, 촉촉함을 느낄 수 있었다.

6월 7일 재차 도뇨관을 제거하였고, 잔뇨량이 150cc정도까지 감소하였다.

⑦ 2002년 6월 21일~2002년 6월 24일 뇨화학 검사상 요로감염 소견이 보이고, 배뇨시 불쾌감과 작열감을 호소하여 이전 처방인 涼膈散火湯 加 生地黃, 石膏 4g에 滑石, 木槌 4g을 더하여 사용하였으나, 여전히 배뇨시 불쾌감을 호소하였다.

⑧ 2002년 6월 25일~2002년 7월 11일 처방을 다시 涼膈散火湯 加 生地黃, 石膏 4g에 瞿麥, 木槌 4g을 더하여 사용하였다.

이후 배뇨시 불쾌감은 조금씩 경감되는 양상을 보였으나, 뇨화학 검사상 여전히 요로감

염 소견을 보여 28일부터 3일간 Ciprobay (quinolones) 2T bid로 사용하였다.

手足의 각질이 꾸준히 탈락하여, 각질이 거의 보이지 않을 정도가 되었고,手足이 축축할 정도로手足掌心汗을 보였다. 환자는 결혼 이후 이 정도로 각질이 탈락된 적은 없었다고 하였다.

운동상태는 꾸준히 호전하여 28일 경에는 自立步行 및 지팡이를 이용한 步行이 가능하였다.

7월 5일 Tilt table은 중단하였다.

⑨ 2002년 7월 12일~2002년 7월 18일 요로감염 소견과 자각 증상이 소실하여 다시 涼膈散火湯 加 生地黃, 石膏 4g을 사용하였다.

운동상태는 비교적 양호하여 퇴원 당시 하루 약 10여 회 가량의 병동 보행을 할 수 있었다.

⑩ 퇴원 이후

2002년 9월 28일 서울 ○○ 의료원에서 장애진단을 받았다. 현재 홀로 지팡이를 사용하여 약 1시간 가량 보행 가능하고, 밥짓기 및 설거지 등의 가사일을 스스로 할 수 있다. 자전거 타기 연습 등으로 운동을 할 수 있을 정도로 호전을 보이고 있다.

Table 2. Clinical course of Sensory EvaluationT

감각	level	2002.05.14.	2002.06.16.	2002.06.30
온각	T7이상	10	10	10
	T7~10	7	6(7)	7
	T10이하	5	7	7
냉각	T7이상	10	10	10
	T7~10	7	2(6)	3(10)
	T10이하	5(6)	2(7)	3~5(7)
촉각	T7이상	10	10	10
	T7~10	7	6	9
	T10이하	7	6	7~8
통각	T7이상	10	10	10
	T7~10	7	5~7(6~8)	6
	T10이하	5	5~6(6~8)	7(7)
진동각	T7이상	10	10	10
	T7~10	7	10	10
	T10이하	5(3)	10	10

* 팔호 밖은 복측면의 감각, 팔호 안은 배측면의 감각. 복측면과 배측면의 감각의 정도가 유사한 경우 팔호 없이 표기.

* VAS를 이용한 감각정도의 평가로, 2002.05.14와 2002.06.16.을 비교할 때, 일부 수치상 감소하였으나, 환자의 주관적 증상은 지속적인 호전을 보이고 있다.

Table 3. Clinical course in the review of system

날짜	2002.05.14.	2002.05.17.	2002.06.07.	2002.06.21.	2002.06.25.	2002.07.12.
大便	便秘 不規則		약 2일 1회	약 2일 1회 보통 便 또는 다소 된 便		
小便	도뇨관 사용. 尿意(+)		도뇨관 제거	排尿時 不快感, 灼熱感		良口
發汗	가끔 수면 중 發汗		수면 중 發汗 다소 증가	수면, 식사시 간혹 發汗	서서히 빈도 감소	
□□	단단한 각질, 건조(□□ □□)		각질 탈락 진행. 축축해짐	각질 탈락 지속, □□□□□ 증가		각질 거의 소실
背部 不快感	가끔 빠르한 정도		증가. 流走性	增減 반복 流走性		減少 경향
□動□□	휠체어	부족 서기	부족보행	부족보행	자립보행, 지팡이 보행	
感覺	변화 별무	감각 호전		지속적으로 감각 호전 양상		
□□	비교적 양호(간혹 천면 양상이 있었으나 빈도는 서서히 감소하였다)					
□□	□膈□□□	□膈□□□ 加 □□□, □膏 4g		□膈□□□ 加 □□□, □膏 4g		
			加 □□, □□4g	加 瞿□, □□4g		-

Ⅲ. 考 察

척수경색증(Spinal cord infarction, SCI)은 폐쇄성 척수혈관 장애에 의한 질환

가운데 하나²⁾. Bastian이 1882년 척수연화가 혈관폐색의 결과라고 제시한 후, Preobrashenski가 1904년에 처음으로 전척수동맥증후군에 대하여 기술하였다⁸⁾.

척수경색증은 전 척수동맥 폐색증후군(anterior spinal arterial occlusive syndrome), 후 척수동맥 폐색증후군(posterior spinal arterial occlusive syndrome), 중심동맥 증후군(central artery syndrome)으로 구분할 수 있는데, 전 척수동맥 폐색증후군은 동맥경화증에 의한 혈전증 보다는 대동맥과 같이 척수에서 떨어진 동맥에서 유래한 혈전에 기인한 예가 많으며, 그외 외상성 혈관 손상이나 대동맥 혹은 그외 혈관질환의 수술이 색전의 원인이 되기도 한다. 후 척수동맥 증후군은 척수 동정맥 기형, 경막의 혈종, 경막내의 종양에 의한 척수 압박에 의해 일어날 수 있으나 전 척수동맥 증후군에 비해 빈도가 적다. 중심동맥은 척수 중앙부 상하방 1개 내지 수개의 분절에 걸쳐 혈액을 공급한다. 중심 동맥이 폐쇄되면 척수 중앙부에 경색을 초래하여 지각 장애를 동반하지 않고 이완성 운동마비, 단마비를 일으킨다²⁾.

척수경색증에 의한 급성 횡단성 척수 병변에서는 흔히 짧은 기간의 간대성 또는 근간대성 사지 운동 등에 이어서 근마비가 따른다. 자율신경 장애, 주로 요 정체는 횡단성 척수 병변의 주요한 징후의 하나로서 척수 질환을 반드시 생각하게 하는 징후이다. 치료의 경과나 예후는 좋지 않으며, 후유증이 남을 가능성이 매우 높다¹⁾.

Salvador 등⁵⁾은, 압박성, 종양성 및 감염성 질환을 배제한 36명의 척수 경색 환자에 대하여, 연령, 성별, 과거력 및 MRI 소견 등을 분석하여 다과 같은 결과를 보고하였다. 특발성 36.1%, 대동맥 수술 25%, 계통적인 동맥경화증 19.4%, 급성적인 관류 부족 11.1%로 나타났다. 환자의 평균연령은 59.3세이며, 입원 기간중 22.2%의 사망률을 보였다. 퇴원시 57.1%의 환자가 휠체어를 이용하였고, 25%가 기계적인 도움을 필요로 하는 보행을 하였으며, 단지 17.9%가 완전

한 보행을 하였다. 보행 가능한 환자의 평균 연령은 48.17세였고, 휠체어 사용 환자의 평균연령은 61.38세였다. 추가적으로 입원시 수의근의 위축이 보이지 않는 환자들이 휠체어를 이용하게 될 고위험군으로 나타난다고 보고하였다.

한의학적으로 척수경색증은 痿證이나 痺證의 범주에서 생각해 볼 수 있으며, 四象醫學에서는 太陽人 腰脊病에서 解體證에 대하여 생각해 볼 수 있는데, 解體證은 상체는 완건하고 하체는 약해져서 行步를 못하나 다리가 마비되거나 붓고 아픈 것이 아니며 다리 힘도 그다지 약하지는 않다고 하였고⁹⁾, 이에 대해 林¹⁰⁾은 '寒不寒 熱不熱 弱不弱 壯不壯'의 조문을 가지고 '解體證은 가역성인 병이다'라고 하였는데, 이는 척수경색증이 나타내는 임상 양상과는 사뭇 차이를 보이는 점이라고 할 수 있다.

또한, 김 등⁴⁾의 연구에서는 척수경색증으로 인한 四肢麻痺 환자를 太陽人으로 판단하고, 五加皮壯脊湯을 투여하여 상하지 운동력의 호전이 있었으나, 약 100일 간의 입원 치료 기간 중에 휠체어를 이용하는 정도의 호전을 보였다라고 보고하였다.

본 증례의 경우, 환자는 兩側 下肢 모두에서 증상이 나타났으며, 특히 右側은 운동마비가 심하였고 兩側이 모두 감각이 저하된 양상을 보였다. 배뇨 장애와 배변 장애를 동반하였다.

환자가 본원에 내원할 당시, 이미 양방병원에서 척수경색증을 진단 받았다. 환자는 추후 보행이 불가능 할 수 있고, 휠체어를 이용하게 될 것이라고 이야기 들었으며, 이러한 사실을 인정하지 못하는 상태였다.

초진 당시 환자는 便秘의 양상이 점차 심해지고, 가슴이 답답함을 호소하였다. 특히 足部の 피부는 매우 단단한 각질층을 형성하고 있었고, 결혼 전부터 계속 그러하였다고 하였

다. 手部나 足部에서의 汗出은 전혀 없다고 하였고, 오히려 양말을 신으면 양말이 돌아다닐 정도라고 하였다.

상기 환자에 대하여, 임상소견을 종합하여 환자를 少陽人의 胸膈熱證으로 판단하였고, 涼膈散火湯을 기본으로 하여 투약하였다. QSCC II 상에서도 少陽人의 가능성이 가장 높은 것으로 분석되었다.

東武는 체질에 따른 특징이나 病證에 따른 豫候를 판단하는 근거 지표로 땀을 설명하였는데, 『東醫壽世保元』에서 少陰人은 人中汗, 少陽人은 手足掌心汗, 太陰人은 觀上汗에 대하여 이야기하였다. 『東醫壽世保元』「少陽人脾受寒表寒病論」에서 “論曰 少陽人病 無論表裏病 手足掌心 有汗 則病解 手足掌心 不汗 則雖全體 皆汗 而病不解”¹¹⁾라 하여 少陽人에서 手足掌心の 發汗이 病解 및 病不解의 조건이 됨을 설명하였다.

따라서, 우리는 환자의 排便, 排尿 양상과 手足汗, 足部 각질의 양상 변화에 초점을 두어 관찰하였다.

처음 涼膈散火湯을 투약한 이후, 便秘 양상이 지속적으로 보여 얹아 涼膈散火湯에 生地黃, 石膏 4g을 加하여 사용한 이후 약 2일 1회 정도로 便秘의 양상은 호전하였다.

배뇨 장애는 발병과 동시에 일류성 요실금의 양상을 보였고, 발병 후 도뇨관을 사용하였다. 발병 후 38일만에 도뇨관을 제거하였고, 이후 스스로 배뇨할 수 있었다. 그러나, 도뇨관 사용 이후 요로감염 소견을 보여, 배뇨시 불쾌감 및 작열감을 호소하여 涼膈散火湯 加 生地黃, 石膏 4g에 滑石, 木桶 4g을 加하여 4일간 사용했으나, 증상의 호전이 뚜렷하지 않았고, 재차 涼膈散火湯 加 生地黃, 石膏 4g에 瞿麥, 木桶 4g을 加하여 사용한 후 자각 증상은 경감하였으나, 뇨화학 검사상 여전히 요로 감염의 소견을 보여, 3일간 Ciprobay 2T bid 투여 후 검사상 소견은

소실되었으나, 가벼운 불쾌감은 여전히 남아 있어, 증상 소실까지 18일간 투약하였고, 이후 涼膈散火湯 加 生地黃, 石膏 4g을 사용하였다.

본원 전원 이튿날부터 Tilt table 및 FES를 시작하였고, 便秘가 조금씩 완화되던 시점에서 운동치료를 시작하였다. 이후, 서서히 운동능력의 회복을 보이기 시작하였고, 더불어 감각의 호전을 보였다(Table 3). 운동상태는 허리와 右下肢의 股關節부터 점차 회복양상을 보였고, 입원 치료 약 2주 후에는 右下肢의 舉上, 股關節의 內轉, 外轉이 나타났고, 膝關節은 신전, 굴곡 양상이 poor grade로 나타났다. 膝關節 이하의 부위에서는 운동상태의 호전이 뚜렷하게 보이지는 않았으나, 약 18일 가량 치료 후 부축하여 직립이 가능하였고, 약 30일 이후 부축 보행이 가능하였다.

감각은 초기 온각, 냉각, 촉각, 통각, 진동각이 모두 저하된 상태로, 특히 온각, 냉각, 통각의 저하가 비교적 뚜렷하였고, 병소 주변의 背部 불쾌감이 지속되었다. 背部 불쾌감은 척수경색증의 병변 부위와 유사한 부위로, 灸, 附缸 및 針治療로 불쾌감을 조절하였다. 치료 약 2주 경부터 증상이 점차 감소하는 양상을 보였고, 동시에 手足의 熱感이 점차 증가 양상을 보였는데 특히 足部가 더 심하였다. 이는 下肢의 감각 호전으로 인하여 나타나는 이상 감각으로 판단하였다. 퇴원당시 증상의 완전한 소실은 보이지 않았다.

足部 각질 양상의 변화는 입원 치료 약 3주 경부터 서서히 탈락 양상을 보이며, 퇴원 당시에는 거의 보이지 않았다. 手足의 汗出 양상도 변화하여 足部 각질 탈락과 함께 手足部가 촉촉하였다. 환자는 이에 대하여 처음 있는 일이라고 하였다.

排便, 排尿양상과 手足掌心汗과 手足의 각질의 변화는 Table 5로 나타내었다.

Table 4. Clinical course in the defecation and the sweating and skin condition in hands and feet

날짜	2002.05.14.	2002.05.17.	2002.06.07.	2002.06.21.	2002.06.25.	2002.07.12.
大便	便秘 不規則		약 2일 1회	약 2일 1회 보통 便 또는 다소 된 便		
<input type="checkbox"/>	뇨의는 있으나, 도뇨관을 사용		도뇨관 제거, 자가 배뇨	배뇨시 불편감, 작열감		배뇨 양호
發汗	가끔 수면 중 發汗		수면 중 發汗 다소 증가	수면, 식사 중 간혹 發汗	서서히 빈도 감소	
<input type="checkbox"/>	단단한 각질, 건조(<input type="checkbox"/> <input type="checkbox"/> <input type="checkbox"/> <input type="checkbox"/>)		각질 탈락 진행, 촉촉해짐	각질 탈락 지속, <input type="checkbox"/> <input type="checkbox"/> <input type="checkbox"/> <input type="checkbox"/> 증가	각질 거의 소실	
<input type="checkbox"/> <input type="checkbox"/> <input type="checkbox"/>	활차어	부족 서기	부족보행	자립보행, 기구를 이용한 보행		

상기 환자는 비록 척수경색증으로 진단 받고 극히 예후가 불량할 것으로 예측되었지만, 환자가 호소하는 증상 가운데, 排便障礙로 인한 便秘를 少陽人 裏熱證으로 보고 涼膈散火湯과 그 加味方을 투여하여 排便 양상이 호전되었고 동시에 운동능력의 뚜렷한 회복이 서서히 나타났다. 특히 少陽人의 手足掌心汗과 足部の 각질의 탈락이 보이기 시작하면서, 동시에 운동기능의 회복이 보였고, 퇴원 당시까지 꾸준한 운동의 회복을 보이며, 독립 보행 및 지팡이 보행이 가능한 상태까지 회복되었다. 현재 외래 통원 치료 중이며, 가벼운 가사일 정도까지 가능한 정도로 호전하였다.

이 증례는 비록 예후가 불량하다고 알려진 척수경색증으로 진단 받은 환자를 평소에 便秘가 심하고, 手足에서 땀이 보이지 않고 건조하며, 단단한 각질을 지니고 있어, 少陽人 胸膈熱證의 범주에 두고, 涼膈散火湯과 그 加味方을 사용하였고, 排便 양상의 변화와 手足掌心汗, 手足의 각질의 변화에 따라 척수경색증으로 나타나던 下半身不隨도 유의한 호전을 보였던 증례로, 少陽人의 手足掌心汗이 少陽人에 있어서 疾病 好轉 여부를 판단할 수 있는 기준이 될 수 있음을 보여준 증례였다.

參 考 文 獻

1. 해리슨 내과학 편찬위원회 편. 내과학. 정담출판사. 1997: 2540, 2543~4.
2. 대한신경외과학회. 신경외과학(최신개정2판). 대한신경외과학회. 2001: 321.

3. 이광훈. Adamkiewicz 동맥의 폐색에 의한 척수경색 1례. 대한신경과학회지. 1998; 16(4): 597~600.
4. 김수연, 권보형, 송범용. 脊髓硬塞으로 진단된 四肢麻痺환자 1례에 대한 임상 고찰. 대한침구학회지. 2000; 17(4): 200~10.
5. Salvador de la Barrera S, Barca-Buyo A, Montoto-Marques A, Ferreiro-Velasco ME, Cidoncha-Dans M, Rodriguez-Sotillo A. Spinal cord infarction: prognosis and recovery in a series of 36 patients. Spinal Cord. 2001. Oct; 39(10): 520~5.
6. Pathak M, Kim RC, Pribram H. Spinal cord infarction following vertebral angiography: clinical and pathological findings. J Spinal cord Med 2000 Summer; 23(2): 92~5.
7. Aramburu O, Mesa C, Arias JL, Izquierdo G, Perez-Cano R. Spinal cord infarction as a complication of coronary angiography. Rev Neurol 2000 Apr 1-15; 30(7): 651~4.
8. Cheshire WP, Santos CC, Massey EW, Howard JF. Spinal cord infarction: etiology and outcome. Neurology 1996; 47(2): 321~30.
9. 전국한의학대학교. 사상의학교실. 사상의학. 서울. 집문당. 1998: 490.
10. 임규성. 太陽人 解休病 考察. 사상의학회지. 1996; 8(2): 203~7.
11. 李濟馬. 東醫壽世保元. 서울. 여강출판사. 2002: 156.