



토끼의 위장질환 II

박 천 식

열린동물병원장 (서울시 서초구 소재)

위장 질환

소화관의 바이러스성 질환

① 유두종증

토끼의 구강내 유두종증은 papillomavirus에 의해 발생하며, 흔하게 일어나지 않는 양성 질환이다. 혀의 앞쪽 표면에 흰색의 작은 종양들이 생기는데, 그 외 입속의 다른 부분들에는 거의 생기지 않는다. 초기의 환부는 편평하나, 나중에는 주름이 생기거나 자루모양이 되며, 결국에는 궤양을 일으키게 된다. 이들은 4.5mm까지 확대될 수 있으나 이보다 더 작은(1-3mm) 것이 보통이며 145일까지도 없어지지 않을 수 있으나, 대개는 몇 주 안에 없어진다.

② 토끼 장내의 코로나바이러스

1980년에 코로나바이러스가 토끼에게 설사를 일으킬 수 있다는 것이 밝혀졌다. 그리고, 더 많은 연구들에 의해 이 바이러스가 생후 3-10주인 토끼들에게 영향을 준다는 것이 밝혀졌다. 이 코로나바이러스는 임상적으로 건강한 성토에게서도 역시 발견되었다. 보통 나타나는

증세는 기면, 설사, 복부팽만에서 사망에까지 이른다. 이병률과 사망률도 높다. 이 병이 발병하고 40-60퍼센트의 토끼들이 모두 전염된 사례도 있다. 증세가 나타난 후 24시간내에 100퍼센트가 죽는다. 부검 결과 맹장내에 유동체가 발견되었고 조직병리학검사 결과 장내 용모가 위축되어 있었다. 이 병의 잠정적인 진단은 임상경력, 임상적 증상, 부검 소견과 조직병리학적 분석 등에 기초를 두어 내릴 수 있다. 또한, 이 바이러스는 적혈구를 응집시키므로 분변에 혈구응집반응이 일어나면 잠정 진단을 내릴 수 있고, 확실한 진단은 분변이나 맹장 내용물에서 코로나바이러스가 발견되면 내릴 수 있다.

토끼의 pleural effusion과 심근증 역시 코로나바이러스와 같은 균입자와 관련이 있다.

③ 로타바이러스

로타바이러스만에 의해서 생기는 감염은 가벼운 질병에 불과하지만, 이 바이러스에 의한 질병은 이병률이 높고 사망률에는 변동이 있을 수 있다. 애완토끼에 대한 연구는 잘 되어 있지 않은 것이 사실이지만 전세계에 걸쳐 로타바이러스 자체 뿐만 아니라 이 바이러스의



항체가 토끼들의 분변으로부터 이미 발견되었다. 다양한 종류의 심각한 설사증은 로타바이러스와 관련이 있다. 그리고 로타바이러스는 질병을 일으키는 다양한 미생물들과 함께 상승효과를 내는 것으로 보인다. 심각한 식욕 결핍, 탈수증, 그리고 점액성 또는 녹황색의 물 같은 설사증이 보고되어 있다. 생후 30일에서 80일 사이의 토끼가 가장 흔히 감염된다. 어린 토끼에게 자연 발생하는 이 질병의 사망률은 80퍼센트에 이른다. 시험적인 연구에서 로타바이러스는 몇몇 토끼들에게서 연성 또는 액성의 변을 보이게 했으나 대다수의 토끼들은 전혀 설사증세를 보이지 않았다.

한 연구는 로타바이러스균이 설사와 우울증, 그리고 식욕결핍과 사망을 초래했음을 입증했지만, 이 실험을 재현할 수 없었다. 로타바이러스, 그리고 다른 매개체들과 관련된 자연발생형 질병들의 증세는 울혈, 장과 맹장의 확장, 그리고 소장과 결장내의 점상출혈 등이다. 조직학적 병소는 회장에서 발견되는 가장 심각한 부위와 함께 경증에서 중증까지의 용모위축을 모두 포함하는 것이다. 용모 끝에 있는 말단 장세포가 팽창되어 있거나, 둥글게 되었거나 표피가 떨어져 있거나, 또는 껍질이 벗겨져 있을 수도 있다. lamina propria에는 임파세포, 경우에 따라서는 neutrophils가 증식해 있는 것이 보통이다. 진단은 장의 조직병리학 시험과 바이러스의 분리, 또는 항체 파기에 근거를 두고 내려질 수 있다. 임상 증세와 대장의 병리학적 소견만으로는 진단을 내릴 수 없다. 로타바이러스 감염의 예방과 치료는 이 바이러스가 전염이 빠르기 때문에 어렵다. 스트레스를 줄여줌(예를 들어,

번식을 중지하고 같은 공간에 여러 마리를 두지 않으며, 우두머리가 되는 동물을 격리시키고 먹이에 섬유질을 첨가하는 것)과 함께 동시발생 우려가 있는 질병에 대한 적절한 관리를 해주고 위생상태를 좋게 해주는 것으로 사망률을 줄일 수 있다.

④ 토끼의 바이러스성 출혈 질환 (VHD)

출혈성 질환은 유럽의 토끼(유러피언 브라운 헤어 신드롬; European brown hare syndrom)와 1970년대 말과 1980년대 초에 유럽에서 중국으로 수입된 토끼(토끼 바이러스성 출혈병: rabbit viral hemorrhagic disease)에서 발견되었다. 중국에서 발견된 질병은 현재 많은 다른 나라로 퍼져 있고, 미국에서는 아직 발견되지 않았지만 앞으로 발견될 것으로 보인다. 멕시코의 많은 지역에서도 이 병의 진단이 내려졌다. 이 두 증후군은 매우 비슷하긴 하지만, 바이러스성 출혈병만이 설사를 유발한다. Calicivirus에 의해 발병하는 것으로 생각되어지는 이 질병은 생후 2개월 이상의 토끼에게 걸리며 이보다 어린 토끼에게는 발병하지 않는다.

전염은 변을 통해서, 또는 구강을 통해서 이루어지는 것이 주요 경로이지만 빨아먹는 물통과 같은 접촉전염의 매개체와 번식, 그리고 바이러스를 이동시킬 수 있는 기구를 통해서도 가능하다. 바이러스는 토끼의 결막, 코, 또는 외상을 입은 조직을 통해 침투하고 이 질병은 급성으로 진행되며 잠복기는 1-2일에 불과하다. 이 바이러스는 전염성이 강하고 이병률(70-80퍼센트)과 사망률(100퍼센트) 모두 높다. 많은 수의 토끼가 전염병이 유행하는 기간내 2-3일

안에 감염되며 질병의 진행은 7-13일에 불과하다. 감염된 토끼는 초기에 열이 나고 무기력증, 기면, 식욕결핍 증세를 보인다. 어떤 경우에는 호흡이 빨라지거나 청색증, 복부팽만, 그리고 변비 또는 설사 증세를 보이기도 한다. 병의 말기에는 과온증을 보이며 움직임이 적어지고 경련이나 비출혈을 일으키기도 한다. 병이 급속하게 진행되기 때문에 증상을 알아채기도 전에 감염되어 죽어 있는 경우도 있다. 살아 있는 토끼는 2-3일동안 무기력증과 식욕결핍, 그리고 발열증세를 보인다. 혈액검사를 통해 임파구감소와 혈소판 수의 점증적인 감소를 알 수 있다. 반사상태의 토끼들은 프로트롬빈과 트롬빈 응고 시간이 길어지며 protamine sulfate를 이용한 paracoagulation 테스트를 해보면 강한 양성반응을 보이고 fibrin degradation products를 관찰할 수 있다. 전체적인 병리학적 변화는 바이러스 감염 혈액과 관련이 있고 급성 전염성 응혈이상증은 정맥 혈전증과 관련이 있다. 거의 모든 기관에서 응혈과 출혈을 볼 수 있지만, 폐에서 가장 현저하게 보여진다. 간은 핏기가 없고 잘 찢어진 그물 모양의 문맥 주위 괴사를 관찰할 수 있다. 추측진단은 관례 자료들과 임상적 증상, 그리고 병리학적 소견을 통해서 내릴 수 있다. 확진은 조직의 전자현미경 검사를 통한 바이러스의 확인, 혈구응집반응, immunoenzyme이나 immunofluorescence 검사를 통해 내릴 수 있다. 바이러스는 0.5%의 sodium hypochlorite나 1%의 포르말린으로 비활성화시킬 수 있다. 포름알데히드로 비활성화시킨 tissue-derived 백신은 토끼의 바이러스성 출혈병을 예방하는데 효과적이고 안전함이 밝혀졌다. 바이러스성

출혈병이나 유라피언 브라운 헤어 바이러스가 의심되는 경우에는 지역 농업 당국에 보고해야 한다.

위장관의 기생충 질환

① 콕시디아(포자충)

콕시디아는 토끼의 위장관에서 가장 흔히 볼 수 있는 기생충이고 가장 흔한 질병 원인이다. 모든 토끼의 콕시디아는 Eimeria속에 속한다. 12가지 종류가 토끼에게 질병을 일으키는 것으로 보고되었다. 간에 기생하는 E. stiedae라는 종만이 장관 밖에서 발견되었다. 종종, 감염된 토끼에게 둘 또는 그 이상의 콕시디아가 존재하는 경우도 있다. 그러므로, 각각의 종들이 병원체로써 어떠한 역할을 하는지는 정확하게 정의내릴 수 없다. 몇개의 콕시디아 낭포체가 있는 것으로 콕시디오시스(콕시든통증)임을 인정하지 않을 수도 없고, 그렇다고 확진을 할 수도 없다. 많은 토끼들이 임상검사로 병의 증세가 발견되지 않는 단계에서 콕시디아에 걸리기 때문이다.

② 간의 콕시디아

간의 콕시든통증의 원인인 콕시든통인 E. stiedae는 개방된 토끼 사육장이면 어디에나 있다. 이런 사육장 안의 토끼는 또한 coccidiostat나 trimethoprim-sulfa제 등의 예방약을 투여받지 못한다. 경증의 경우, 불현성 성장 지연 증상을 보이는데 그치지만 특히 어린 토끼에게는 치명적인 질병이다. 중증을 보이는 토끼는 간기능 장애와 관련된 증상과 담관 차단 증상을 보인다. 감염된 토끼는 식욕결핍이 되고 무기력해지며



병의 말기에 있는 토끼는 설사 또는 변비를 일으킨다. 때때로, 복부팽창이나 황달을 보이기도 한다. 방사선 촬영을 하면, 간이 확장된 것과 복수가 찬 것을 볼 수도 있다. 사후 검사에서는 간이 확장되어 있었고 황백색을 띄며 소결질이 있고 다양한 크기의 농양같은 병소를 볼 수 있었으며, 이들 중 몇개는 섬유피막에 싸여 있었다. 삼출에 의해서 담낭이 커져 있는 경우도 많이 있다. 진단은 담즙 샘플에서 낭포체가 발견된

경우나 조직학 시험을 통해서 내릴 수 있다. 화학요법제의 주요한 역할은 동물에게 면역성이 생길때까지 세균의 증식을 제한하는 것이다. 콕시듐은 임상적 증상이 거의 나타나지 않지만, 가볍게 감염되었던 토끼는 평생 면역성을 가지게 된다. 현재는 콕시듐에 쓸 수 있는 백신이 없다. 예방은 위생적인 환경을 유지해주는 것과 감염된 분변이나 분변에 오염된 먹이 또는 물과 접촉하지 못하게 하는 것에 달려 있다.

TABLE 17-2
COMPARISON OF EIMERIA SPECIES INFECTING RABBITS


Species	Mean Size of Oocyst (µm)	Shape	Distinguishing Characteristics	Part of Digestive Tract Affected	Pre-Patent Period(d)	Pathogenicity
<i>E. stiedae</i>	37×20	Ellipsoid	Smooth, light yellow wall; wide, thin micropyle; no residual body in oocyst; sporocyst with terminal knob (<i>stiedae</i> body)	Bile duct, epithelium	15-18	Variable
<i>E. irrisidua</i>	38×26	Ovoid	Smooth, light yellow wall; prominent micropyle; small residual body variable	Small intestine	7-8	Significant
<i>E. magna</i>	35×24	Ovoid to ellipsoid	Dark yellow-brown wall; prominent micropyle with lipping; large residual body	Jejunum	6-7	Significant (serious diarrhoea)*
<i>E. media</i>	31×18	Ellipsoid	Smooth, thick, light pink wall; micropyle; micropyle; small residual body	Small, large intestines	6-7	Moderate
<i>E. perforans</i>	21×15	Ellipsoid	Smooth, colorless wall; indistinct micropyle; small residual body	Small intestine	5	Slight (nonpathogenic)*
<i>E. exigua</i>	15×13	Ovoid	Smooth wall; indistinguishable micropyle; no residual body	-	-	-
<i>E. intestinalis</i>	27×18	Ellipsoid	Smooth, yellow wall; micropyle; large granular residual body	Ileum	10	Significant (verypathogenic)*
<i>E. matsubayashii</i>	25×18	Ovoid	Smooth, light-colored wall; no residual body	Small intestine, cecum	7	Slight
<i>E. nagpurensis</i>	23×13	Barrel-shaped	Smooth, colorless wall; no micropyle; no residual body	-	-	-
<i>E. neoleporis</i>	39×20	Elongated and ellipsoid	Smooth, yellow wall; distinct micropyle; no residual body; sporocysts	Small intestine, cecum	12	Significant
<i>E. coecicola</i>	29×18	Ellipsoid	Smooth, light yellow-brown wall; prominent micropyle; no residual body	Jejunum, ileum	9-10	Significant (nonpathogenic)*
<i>E. flavescens</i>	32×21	Broadly ellipsoid	Smooth, light yellow wall; prominent micropyle; no residual body	Lower small intestine, cecum, colon	9	Significant (verypathogenic)*

*Comments from Okerman L. Diseases of Domestic Rabbits. 2nd ed. Oxford, Blackwell Scientific Publications. 1994.

Modified from Pakes SP, Gerrity LW. Protozoal diseases. In Manning PJ, Ringler DH, Newcomer CE eds. The Biology of the Laboratory Rabbit. 2nd ed. San Diego, Academic Press, 1994. (p 206.)

㉠ 장내의 콕시디아

장내 콕시디아의 가장 주요한 종들은 *E. perforans*, *E. magna*, *E. media*, *E. irresidua*이며, 이 중에서도 *E. perforans*가 가장 많이 발견된다. 감염은 포자 낭포체를 섭취했을 경우에 일어난다. 토끼는 식분증이 있지만 보통 항문에서 직접 맹장분을 받아먹기 때문에 감염된 낭포체를 먹게 되지는 않는다. 임상 증상은 토끼의 나이, 관련된 세균, 감염의 정도(예를 들면, 섭취한 낭포체의 수), 동물의 감수성(나이, 스트레스, 먹이에 의해 결정된다)에 따라서 매우 다르다. 대개는 감염 여부가 불확실하다. 증상은 주로 어린 토끼에게서 나타나는데, 체중감소, 점액이나 피가 섞인 간헐적 설사, 그리고 탈수증 등이 있다. 심한 설사를 하는 동물의 경우는 장중첩증으로 발전할 수 있다. 탈수증이나 2차 세균감염이 가장 큰 사망의 원인이 된다. 사후 부검을 통해 관련된 세균에 따른 소장과 대장내 병소를 찾아볼 수 있다. 장의 상피에 궤양을 일으킬 수도 있다. 분변 샘플에서 세균이 발견되거나 장내에 찰과상이 있으면 추측진단이 가능하다. 확진은 조직학 검사를 통해 내릴 수 있다. 치료와 예방은 간 콕시듐과 유사하다.



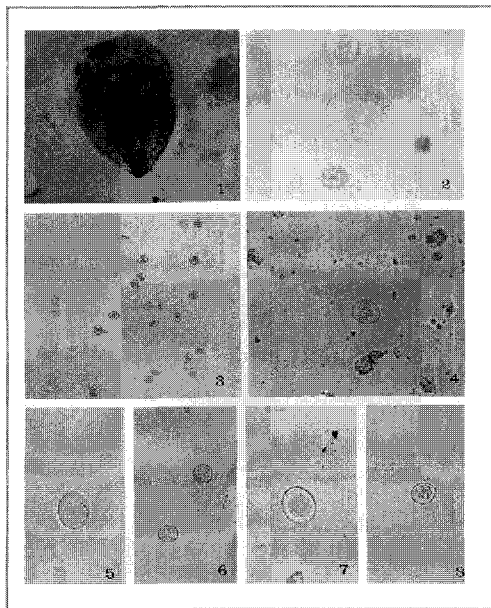
㉡ Cryptosporidia (Eimeria의 아종)

*Cryptosporidium parvum*은 어린 토끼에게 성장 저해를 가져올 수 있는 불연속적이고 일시적인

설사의 원인이 되기도 한다. *C. parvum*은 장관, 특히 회장과 공장을 감염시킨다. 이 세균은 다 큰 토끼에게는 병을 일으키지 않는다. 현재, 알려진 cryptosporidiosis의 효과적인 치료법은 없다.

㉢ 토끼에게서 발견되는 그밖의 원충류

질병을 일으키지 않는 몇몇 편모충들이 토끼의 분변에서 발견될 수 있는데, 특히 설사를 하는 토끼에게서 흔히 발견된다. *Giardia duodenalis*는 토끼의 소장의 앞부분에서 드물게 발견되는데, 이것 역시 병을 유발시키지는 않는 것으로 보인다. 이 밖에 맹장과 결장에서 발견되는 비병원성 원충류는 *Monocercomonas cuculi*와 *Retortamonas cuculi*가 있는데 이들은 맹장내 편모충들이며 맹장에서 발견되는 큰 섬모를 가진 원충류는 반추동물의 *Isotricha*속과 유사한 것이다. 그리고, *Entamoeba cuculi*는 토끼의 맹장과 결장에서 흔히 발견된다.

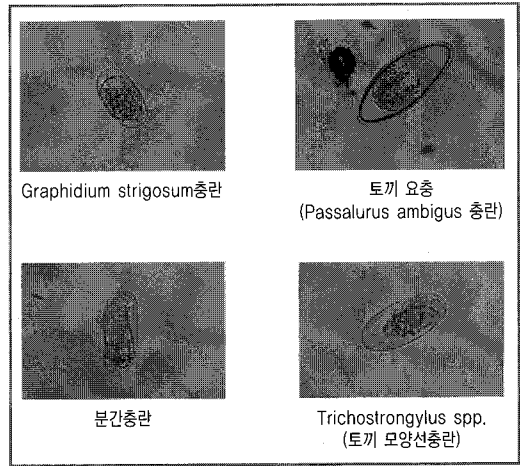




④ 기생충

집토끼에서 흔히 발견되는 요충은 *Passalurus ambiguus*이지만 *P. nonanulatus*도 역시 발견된다. 야생토끼나 집토끼 모두에게 널리 퍼져 있지만 비교적 많은 수의 요충들은 질병을 일으키지 않는다. 성충은 맹장과 결장의 전방부에서 발견된다. 다 자란 연충은 대개 새로운 분변과 함께 이동할때 맹장의 관강과 대장에서 볼 수 있다. 감염은 연충의 알을 섭취함으로써 일어난다. 어린 요충은 소장과 맹장의 점액질 안에서 발견된다. 요충은 난소자궁적출술 같은 수술을 하는 동안에 흔히 볼 수 있다. 성충이 발견된다든가 분변이나 감염된 토끼의 회음부 *tape preparation*에서 기생충 알이 발견되면 진단을 내릴 수 있다.

*Trichostrongylidae*족에 속하는 *Obeliscoides cuculi*는 풀밭에서 풀을 뜯어먹을 수 있거나 신선한 풀을 먹이로 공급받을 수 있는 북아메리카 토끼의 위에서 발견된다. 기생충의 알은 분변을 따라 이동하며 유충은 30시간 내에 부화한다. 보통 6일 안에 감염성을 가진 3단계 유충으로 자란다. 유충은 위 점막을 뚫고 침입한 뒤 그곳에서 성충으로 성장한다. 감염된 후 16-20일이 지나면 분변에서 알이 발견되며 탈피는 61-118일동안 계속된다. 토끼는 기생충이 침입해도 특별한 증상을 보이지 않는다. 많은 기생충들이 불쾌감, 식욕결핍, 그리고 체중증가를 감소를 초래한다. 병리학적 이상은 위에서만 일어나는데, 점막이 얇아지고 표면에 과도한 점액과 함께 불규칙적인 "cobblestone"이 나타난다. 성충은 분홍색이며 위액에서 발견될 수도 있다. *O. cuculi*의 알은 껍질에 싸여 있고 계란형이다.



기생충 구제는 다양한 약품들을 통해 할 수 있다.

⑤ 촌충과 흡충류

토끼의 위장관은 *Cittotaeminia variabilis*, *Mosgovoyia pectinata americana*, *M. perplexa*, *Monoecocestus americana*, *Ctenotaenia ctenoides*의 다섯가지 촌충의 숙주가 된다. *C. variabilis*는 집토끼에서 발견되고, 나머지는 북미와 유럽의 야생토끼에서 발견된다. 성충은 소장에 기생한다. 어떤 종들의 생활 주기는 밝혀지지 않은 것도 있으나, *oribatid*진드기나 개미가 중간숙주 역할을 하는 것으로 생각된다.

토끼의 위장관에 기생하는 흡충류는 *Hasstilesia tricolor*과 *Fasciola hepatica*가 있다. *H. tricolor*는 질병과는 관련이 없지만 부검때 발견되거나 분변검사시 알이 발견되기도 한다. *H. tricolor*의 성충은 야생 토끼의 소장에서 발견되며 중간숙주는 작은 육생 달팽이이다. *F. hepatica*는 젖은 목초지나 지방의 강독 주위에서 방목되는 토끼들에게 생기며, 이들은 이 기생충의 저장고 역할을 한다. 성충은 담낭과 담관 안에서 발견

된다. 이 기생충을 섭취했을 경우에는 악태증, 털빠짐, 기면증을 보이고 사망에까지 이르게 된다. 흡충류의 알은 분변검사에서 알아낼 수 있고 성충은 부검을 통해 확인할 수 있다. 이와 같은 기생충들을 예방하려면 젖은 풀밭에 토끼를 방목하지 않아야 한다.

NEOPLASIA (신형성 新形成)


위장관의 neoplasms은 위의 선암과 평활근육종, 장의 평활근종과 평활근육종, 원형 소낭의 유두종, 직장부위의 기동 연결점에 생기는 유두종, 그리고 담관의 선종과 암종 등이 있다. 전이성 neoplasia는 자궁 선암이 가장 흔한데, 위장관과 관련된 경우도 많이 있다. 이러한 많은 종류의 종양에는 적출술이 최선의 치료이다. 초기에 발견된 경우, 종양을 성공적으로 절제할 수 있다.

직장 유두종(콜리플라워같이 생긴, 전면 직장 연결점에 생기는 균상 덩어리)은 양성이지만 피부나 구강에 유두종을 일으키지는 않으며, 치료는 떼어내면 된다.

때에 따라서는 토끼에게 담관선종과 선암이 생기기도 한다. 이러한 종양들은 증식을 하며 탁한 점액으로 가득찬 interlocking cysts를 만들어 내게 된다. 독성이 있는 다양한 흥분제(특히 E. stiedae감염)가 원인이 될 수 있다. 사전 진단은 방사선촬영과 초음파 검사에 기초해서 내릴 수 있다. 절제술을 시행할 수 없는 경우도 많다. 전이성 질병은 속립진 모양이 많고 심한 증상을 보인다.

AFLATOXICOSIS

Aflatoxins는 Aspergillus flavus와 A. parasiticus에 의해 주로 생성되는 곰팡이균의 2차 대사 산물이다. aflatoxins이 주요 요소는 B1, B2, G1, G2 네 개의 분절체이고, AflatoxinB1이 가장 독성이 강하다. 토끼의 LD50 for aflatoxins에 대한 연구는 별로 나와 있는 것이 없다.

100ppm 이상의 aflatoxin B1이 있는 토끼의 먹이는 이병률과 사망률에 영향을 주는 것으로 밝혀졌다. 

부스틴-에스칼 무엇인가?

BST에 대하여

부스틴-에스는 젖소의 뇌하수체에서 자연적으로 분비되는 산유촉진 단백질을 (주)LG화학에서 유전공학 기술을 이용하여 10여년의 연구기간에 걸쳐 자체개발에 성공, '94년 10월에 시판한 「산유력증강제」입니다. 부스틴-에스는 2주 간격으로 젖소에 투여하는 제품으로 주사후 2~3일 후부터 유량이 상승, 2주간 평균 10~30% 유량증가 효과를 보입니다.