



봉침요법강좌

이 논문은 한국봉료 봉침요법연구회 제18회 연수회에서 발표한 것임
발표자= 忠北大學校 趙成九
번역= 고상기 한국봉료봉침요법 연구회장
지난호에 이어서▶

3)고관절염(그림9,10)

- ①고 관절부위의 환부 : 생봉 3마리 이상을 주입
- ②삼리(후지 하퇴의 상외측 요부 1혈) : 생봉 1마리 주입
- ③적수(뒤발굽과 발굽사이 골이 끝나는 중앙 부위) : 생봉 1마리를 주입
- ④필자(지제 양쪽 큰 제관의 경계부) : 생봉 10마리 주입
※체중에 따라 생봉 마리수를 증가 시킨다.

꿀벌 生蜂蜂 주입(봉침요법)에 의한 돼지와 소의 다발성 질환 치료법

2)앞다리 관절염(그림7,8)

- ①관절환부 : 관절환부의 중앙과 좌우에 각1마리씩 생봉 3마리를 주입
- ②용천(제관부 위쪽3-4지(趾) 만나는곳) : 생봉1마리 주입
- ③삼태(지제양쪽 큰 제관, 제관의 한가운데 털이 있는 부위와 털이 없는 부위의 경계부) : 생봉 2마리를 주입




그림9. 고 관절염 생봉독 시술

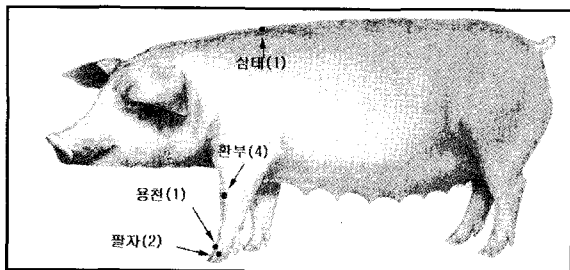


그림7. 앞다리 관절염 생봉독 시술




그림10. 고 관절염 이환 돈의 삼리(三理)에 생봉독을 시술하는 장면

4.유방암(Mastitis)

1)시술부위 및 방법

- ①염증발생 유방(유방의 유두를 중심) : 4곳에 각1마리씩 생봉 4마리를 주입
- ②양면(유두기부(乳頭基部)의 최후부의 일대(一帶) 외측 약1.5cm의 곳 좌우1혈) : 각 1마리씩 생봉 2마리를 주입
- ③교소(항문과 미본의 중간지점 움푹 들어간 중심부 1혈) : 1마리

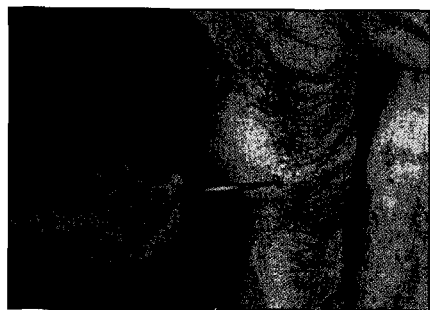


그림8. 전지 관절염에 이환된 돼지에 생봉독을 시술하는 장면

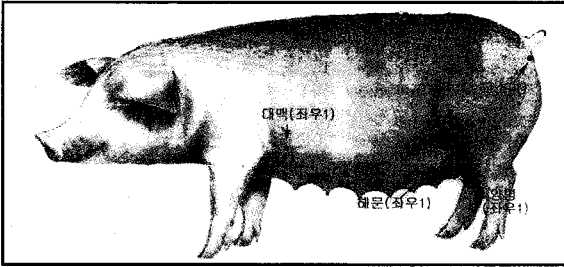


그림11. 유방염증 생봉독 시술




그림12. 모돈의 교소(交巢)혈에 생봉독을 시술하는 장면

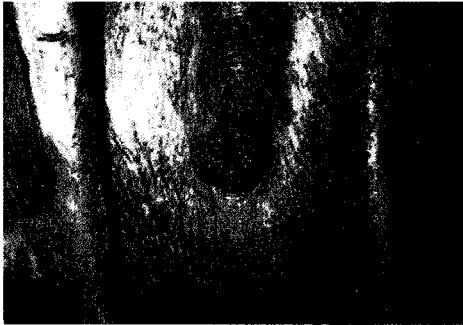

그림13. MMA에 이환된 모돈의 질분비물




그림14. MMA에 이 환된 모돈의 유선과 유방

- ④해문(배꼽을 중심으로 좌·우 2.5cm, 2혈) : 좌우 생봉1마리
- ⑤대맥(앞팔꿈치의 뒤쪽 5cm의 곳 좌우 1혈) : 각1마리씩 생봉 2마리를 주입
- ⑥단혈(요추와 흉추극돌기사이 1혈과 전, 골절사이에 1혈) : 각 1마리씩 생봉 3마리 주입




그림15. 해문(海門)에 생봉독을 시술하는 장면

5. 무유증(Agalactia)그림16)

1) 생봉독 시술 부위와 방법

- ①연화(항문의 가운데 직장 점막위 혈) : 생봉 1마리 주입
- ②교소(항문과 미분의 중간지점 움푹 들어간 정중앙부 1혈) : 생봉1마리
- ③양면(유두기부(乳頭基部)) : 각 1라리 생봉 2마리를 주입
- ④3완(중완-흉골 후연(後緣)과 배꼽과의 중앙지점, 상완-중완앞 2.5cm정도의 부위 1혈) : 각 1마리씩 생봉 3마리
- ⑤대맥(전지의 팔꿈치 뒤쪽 5cm정도의 곳 좌우의 혈) : 생봉2마리를 주입

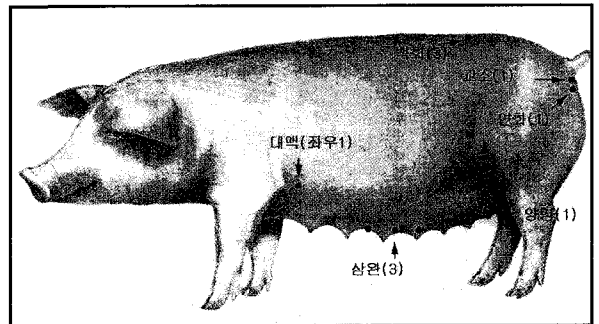


그림16. 무유증 생봉독 시술부위