

# 치과 임프란트에 이용되는 전산화단층촬영술

원광대학교 치과대학 구강악안면방사선학교실 · 치의학연구소  
전임강사 이 병 도

임프란트 시술시 해당부위 골량(bone quantity) 및 골질(bone quality) 등은 시술 성공여부에 커다란 영향을 미치므로 방사선학적 검사를 통해 치조골의 높이, 협설측과 근원심 폭경, 주변 해부학적 구조물 등과 피질골, 해면골 등의 상태를 파악하는 것이 치료계획과정에서 중요하다.

임프란트에 이용되는 방사선학적 검사방법중 흔히 이용되는 치근단사진 검사법과 파노라마촬영법 등은 실제 매식체의 길이와 방사선사진상의 길이가 차이가 나며 협설측 폭경(bucco-lingual distance)을 제대로 알 수 없는 단점이 있고 특히 파노라마촬영법은 악골의 부위에 따라 확대율이 일정하지 않다.

단층촬영법은 파노라마 촬영법에 비해 보다 정확한 측정법이며 매식할 부위의 협설측 폭경을 파악할 때도 유용하다. 그러나 어느정도의 확대율을 감안해야 하며 매식하고자 하는 부위를 정확히 인식하고자 할 때도 어려움이 있다. 또한 구치부 특히 악골의 흡수가 심하게 진행된 경우에 명확한 상이 표현되지 않는 경우가 많다<sup>1,2)</sup>.

이에 비해 전산화단층촬영술(Computerized Tomography, 이하 CT)은 매식하고자 하는 부위를 비교적 정확히 인식할 수 있고 정확한 거리측정이 가능하며 협설측 폭경 및 형태, 잔존골의 각도를 중첩없이 관찰할 수 있다. 또한 중첩이 없이 해부학적 구조물을 명확하게 판별할 수 있으므로 이미 존재하는 병적인 소견 발견이 용이하다는 점, 연조직 상이 서로 구별된다는 점(조직 밀도가 0.5%정도 차이

가 나도 구별할 수 있음), 3차원적인 해석이 가능하다는 점등이 장점이며<sup>3)</sup> 최근에는 신속한 scanner의 사용으로 인해 1개의 단면영상이 약 1초만에 획득되므로 상악악골을 촬영하는 시간이 약 30-90초정도 소요되며 환자의 방사선 피폭량 2-4mSv 정도로 예전에 비해 매우 감소되었다<sup>4)</sup>.

비록 금속성 물질에 의해 선상오류(artifacts)가 생성될 수 있다는 점, 한정된 장비, 고가의 촬영료등의 단점이 있으나 위와 같은 장점이 있고 여러개의 임프란트 식립을 계획할 때는 CT을 이용하는 것이 매우 효율적이기 때문에 그 이용빈도가 증가하고 있는 추세이다.

본 소고에서는 임상 의들이 CT사진을 별 어려움이 없이 판독하는데 도움을 주고자 여러가지 CT의 특징 중 CT값(CT Number), 영상 재구성상(reformatted image) 및 길이 측정시 주의사항, 그 외 고려사항등을 위주로 설명하기로 하겠다.

## 1. CT번호 (CT Number, Hounsfield unit)

X선 관구에서 X선이 조사가 되면 신체를 투과한 X선이 검출기(detector)에서 방사선 양에 따라 전기적 신호로 인식되며 수학적 산술법에 따라 상(image)이 구성되는데 일반적인 CT상은 512 x 512pixels, 즉 262,144 pixels로 구성되어 있다(그림 1).

신체의 각 조직에 의해 X선이 흡수되면 X선 광자(photon)의 수가 감소되게 되는데 다음과 같이

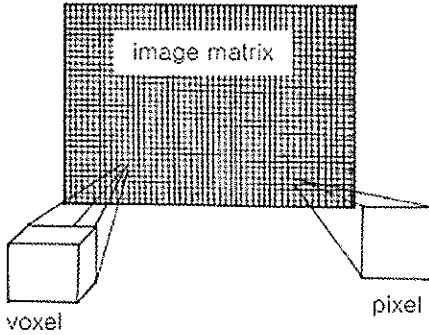


그림 1. CT의 image matrix는 보통 512 x 512 pixels로 구성 되어 있으며 2차원적 상구성단위인 pixel에 두께가 부여 되어 있는 3차원적인 단위가 voxel이다.

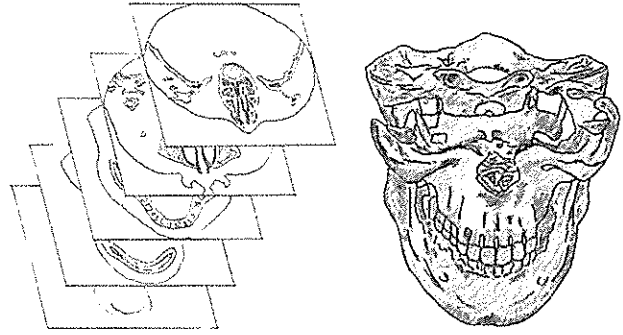


그림 2. transaxial scan시 수mm간격으로 얻어진 횡단면상의 모식도

pixel의 선감쇠계수(linear absorption coefficient,  $\mu$ )를 컴퓨터가 계산을 하게 된다.

$$N = N_0 e^{-(\mu_1 + \mu_2 + \mu_3 + \dots + \mu_n) \cdot x}$$

( $\mu$ : 선감쇠계수,  $N_0$ : 조직에 입사되는 광자의 수,  $N$ : 조직을 통과한 광자 수,  $x$ : 조직의 두께)

이러한 감쇠계수를 수학자가 직접 계산하기 위해서는 한 단면당 수년이 걸린다고 하며 사람대신 컴퓨터가 이러한 계산을 대신 함으로써 촬영후 즉시 image를 얻을 수 있다.

이러한 pixel 선감쇠계수를 토대로 화면상에서 흰색, 회색, 검은색등을 기본으로 하는 회색조(gray level)로 표시하는 다음과 같은 CT번호를 산출할 수 있다.

$$CT \text{ number} = k(\mu_p - \mu_w) / \mu_w$$

( $k$ : 확대정수,  $\mu_p$ : 물체의 선감약계수,  $\mu_w$ : 물의 선 감약계수)

물의 CT 번호는 0이며 두꺼운 피질골은 1000, 공기는 -1000으로 표시할 수 있으며 이 CT번호를 이용하여 체계적으로 골의 밀도정도를 예측할 수 있으며 술자가 CT번호 조절하여 특정한 구조물 위주로 상을 관찰할 수도 있다. 즉 색조준위(window level)와 색조폭(window width)을 적절히 조절하여

상(image)을 강조할 수도 있으며 windowing for bone tissue 혹은 windowing for soft tissue등은 CT술식에서 흔히 사용하는 명칭이다.

## 2. 영상재구성상(reformatted image) 및 길이 측정시 주의사항

환자가 CT gantry속에 누워 있으면 X선 관구와 검출기(detector)가 서로 마주 보면서 회전을 하고 악골부위를 scanning하는데 요즘 시판되는 CT의 검출기의 수가 매우 많으므로(약 700개 내지 2000개 정도가 부착) 보다 신속한 scan이 가능하다. supine position에서 얻어지는 기본적인 상은 횡단면상(transaxial image)이며 관상면상(coronal image) 및 절단면상(cross-sectional image), 파노라마상등은 컴퓨터에 내장된 특수 임프란트 소프트웨어(예: DentaScan, ToothPix 등) 의해 재구성되는 다면상(reformatted multiplanar image)이다<sup>5-7)</sup>.

임프란트 매식시 횡단면상(그림2, 그림3의 왼쪽), 관상면상, 파노라마상(그림4의 아래쪽)등이 모두 참조가 되지만 특히 악골 절단면상에서 협설축 및 수직적인 폭경관찰이나 매식각도 계측이 용이하므로

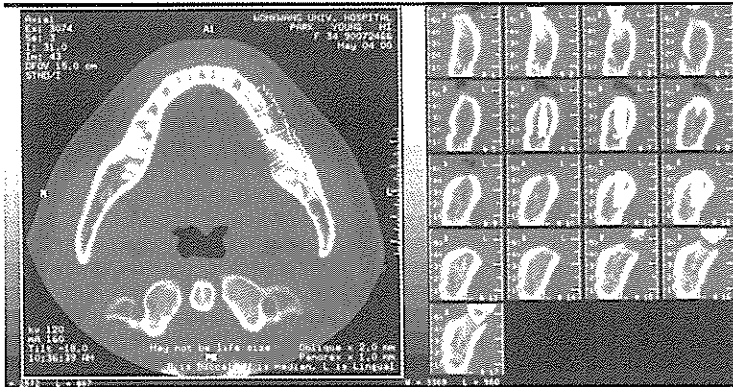


그림 3. 실제 환자의 횡단면상(transaxial view, 왼쪽)과 절단면상(cross-sectional view, 오른쪽), 횡단면상의 왼쪽 상단에 화면 크기를 나타내는 (D)FOV가 기록되어 있으며 절단면상의 오른쪽에는 실제길이 계산을 위한 ruler가 표시되어 있다. (DFOV : Display Field Of View)

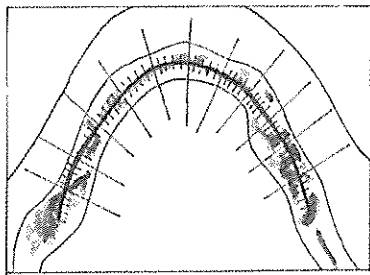


그림 5. Central panoramic curve, 이 curve에서 수직으로 재구성된 상이 절단면상(cross sectional image)이다




그림 4. gutta percha로 표식자(marker)를 만든 후 재구성된 절단면상과 파노라마상. 예를 들어 상의 파노라마상의(아래 사진) 86.91, 96번 위치의 표식자가 동일번호의 절단면상에서도 관찰된다.

절단면상을 얻는 것이 유리하다(그림3의 오른쪽, 그림4의 윗쪽, 그림6). 물론 환자의 악골을 관상면에 위치시켜 직접 절단면상을 얻을 수도 있으나 환자를 위치시키기 어렵고 악궁에 정확히 수직인 협설면을 얻기 힘들기 때문에 임플란트 소프트웨어를 이용하여 먼저 횡단면상을 얻고 재구성된 절단면상을 얻게 되는 것이 일반적이다. 그러므로 기준이 되는 횡단면상 촬영시 환자의 머리가 gantry내에서 제대로 고정될 수 있도록 하는 것이 매우 중요하며 영상재구성법에 의해 절단면상을 얻는 과정은 다음과 같다.

환자 교합면이 table(지면)에 수직이 되게 하고 환자를 약간 개구시킨 상태에서 횡단면상을 얻게 된다. supine position에서 얻어지는 것이 보통이며 상,하악을 1.5 또는 2mm두께로 (0.5mm overlap),

약 30-40개의 횡단면상을 얻는 것이 일반적이다(그림 2). 그리고 영상 재구성법을 통하여 절단면상을 얻기 위해서는 횡단면상에서 협측과 설측면 거리의 중간지점을 연결한 곡선(central panoramic curve)을 생성시킬 수 있으며(그림 5) 절단면상은 이 곡선에서 수직인 관계의 단면으로 재구성된다. 협측구조물이 절단면상의 왼쪽에, 설측 구조물이 화면의 오른쪽에 표현이 되며 화면의 왼쪽은 환자의 오른쪽 구조물이, 화면 오른쪽은 환자의 왼쪽 구조물이 표시된다(그림3,4,6). 대개 10mm마다 알아보기 쉽게 큰 선을 그어놓았으므로(그림5) 파노라마상의 번호와 횡단면상의 번호를 일치시켜 위치확인을 하면 편리하다(그림4).

또한 많은 수의 임플란트를 시술할 때는 아크릴릭 레진 stent에 불투과성 표식자를 위치시키면 시술하

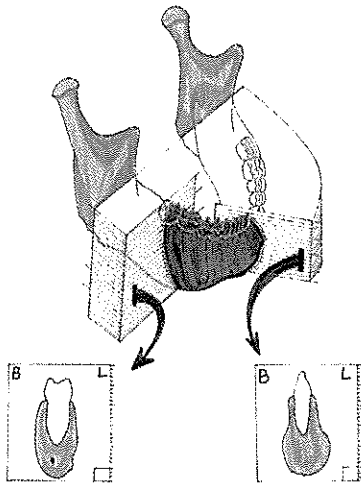


그림 6. 임플란트 소프트웨어에 의해 재구성된 (reformatted)된 절단면상. 협설축 폭경, 높이, 하치조관등이 비교적 명확하게 보이는 단면상이다.

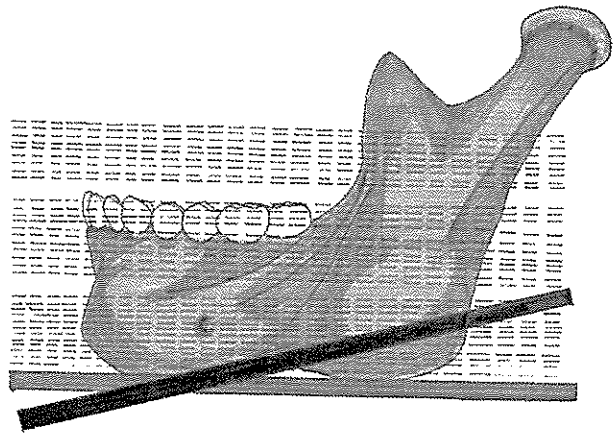


그림 7. 횡단면상의 기준선(reference plane)을 잘못 설정하면 재구성된 절단면상에서 수직거리의 측정오류가 발생할 수 있다.

고자 하는 부위의 파악에 도움을 주는데 표식자가 금속물의 성분인 경우에는 선상오류를 일으킬 수 있으므로 선상오류를 일으키지 않는 gutta percha 등을 표식자로 사용하는 것이 좋다(그림 4).

이와 같이 교합면을 기준선(참고 횡단면상)으로 설정하는 경우 치아 장축에 평행한 절단면 상이 얻어지며 그에 따라서는(예 : 무치악 하악골) 하악 하연을 기준선으로 설정한다. 이러한 참고 횡단면상을 X선 촬영중 일정하게 유지시키는 것이 매우 중요하며 만약 환자가 X선 촬영중 환자의 동요에 의해 교합면이 지면에 대해 수직인 상태가 유지되지 못하면 횡단면상의 위치가 변화되고, 이로 인해 재구성된 절단면상이 원래 예정했던 방향에 대해 경사지게 되므로 인해 실제 구조물의 길이와 차이가 날 수 있다(그림 7).

Kohavi등<sup>8)</sup>은 참고 횡단면상과 하악하연이 평행하지 못하고 이루는 각도가 10도, 20도 차이가 나게 scan을 하였을 때 절단면상의 수직길이 오차가 최대 15%(10도)에서 30%(20도) 차이가 날 수 있다고 하였고 박등<sup>9)</sup>은 central panoramic curve 설정변화에 따라, 최등<sup>10,11)</sup>은 인위적으로 변화시킨 갠트리의 각도변화에 의해 영상 재구성된 절단면상에서

하악관까지의 길이변화가 야기된다고 보고한 바 있다. 즉 CT사진상에서 계측길이가 구조물이나 매식체의 실제 길이와 동일하다고 판단하는 것은 위험하며 약 10% 길이 계측오차 여유를 두는 것이 바람직 하다. 예를 들어 하악관까지의 길이가 CT사진상에서 10mm측정되었으면 9mm매식체를 선택하는 것이 안전한 방법이다.

### 3. 기타 고려사항

일단 X선 촬영된 image의 pixel의 크기는 변화되지는 않지만 화면 크기는 조절할 수 있으며 이를 FOV(field of view)로 표현하게 된다. FOV가 작으면 보다 선명한 상을 얻을 수 있다.

CT사진의 왼쪽 상단을 보면 FOV수치가 기록되어 있는데(그림 3) FOV에 따라 실제 길이가 축소나 확대되어 표현되므로 CT사진상의 구조물 길이를 측정할 때에는 FOV 수치를 참조로 하여 확대율을 계산을 해야한다. 즉 우리가 얻고자 하는 화면 두 지점간의 거리를 caliper를 이용하여 측정하고 이것을 화면ruler상의 길이와 비교하여 실제적인 길이



를 이끌어 내야 한다.

예를 들어 화면상 ruler 10mm가 caliper이용 8.5mm로 측정이 될 때 우리가 파악하고자하는 구조물의 길이( x )는

“10 : 8.5 = x : 화면상에서 측정한 길이”의 수식을 사용하여 산출하며 된다(그림 3).

그리고 불균등용적평균(partial volume averaging)에 의해 CT 측정치 오차가 생길 수 있다는 점을 이해하여야 한다. 사각형 모양의 pixel의 CT Number는 사각형내의 모든조직의 선감쇠계수의 평균값이므로 피질골의 변연등이 pixel의 중앙에 위치하는 경우에는 실제의 sharp한 edge모양을 제대로의 gray level로 나타내지 못하게 된다. 이로인해 피질골의 두께가 미세한 오차를 나타낼 수 있으며 피질골밀도가 실제의 골밀도와 차이가 날 수도 있다.

CT의 조직간을 구분하는 해상력(contrast resolution)은 매우 우수하여 연조직끼리도 구분할 수 있으나 인접한 구조물을 식별하는 spatial resolution은 치근단 사진보다는 저하된다(치근단 사진 : 20lp/mm, CT : 15lp/cm).

많은 양의 X선이 조사되어 다량의 열이 발생되므로 focal spot의 크기를 최소화 시킬 수 없다는 점과

수많은 존재하는 검출기간의 간격이 CT의 spatial resolution을 저하시키는 요소라고 할 수 있으며 따라서 미세한 치조골조직의 변화상이나 치근과절등을 관찰하기 위해서는 치근단촬영법이 추천된다.

#### 4. 결 론

최근에는 컴퓨터 기술의 발달로 인하여 디지털 개념의 방사선 촬영 술식이 눈부시게 발달하고 있으며 전산화 단층촬영법도 예외는 아니어서 각 software마다 임상가에게 편리한 기능등을 추가시키고 있다. 즉 재구성된 상에서 특정부위(예 : 하치조관)를 색채화시켜 강조하거나 여러 가지 rendering과정을 통해 악골을 삼차원 모델화 시킨후 전후, 좌우, 상하등 여러 가지 방향에서 악골내부 구조를 인식할 수 있는 기능등이 최근에 선보이고 있다. 이러한 제품들을 적절히 활용하고 임플란트 매식과정을 컴퓨터 모니터상에서 simulation하거나 치아결손 부위의 수복과정을 환자에게 presentation시키면 보다 능률적인 환자관리 시스템이 구축되고 치료계획과 시술중에 보다 정확성을 기할 수 있을 것으로 생각된다.

#### 참 고 문 헌

- Klinge B, Petersson A, Maly P. Location of the mandibular canal. : Comparison of macroscopic findings, conventional radiography, and computed tomography. Int J Oral Maxillofac Implants 1989 ; 4 : 327-32.
- Williams MYA, Mealey BL, Hallon WW. The role of computerized tomography in dental implantology. Int J Oral Maxillofac Implants 1992 ; 7 : 373-80.
- Schwarz MS, Rothman SL, Chafetz N, Rhodes M : Computed tomography in Dental Implant Surgery. Dent Clin North Am. 1989 ; 33 : 555-97.
- Parks ET : Computed tomography applications for dentistry. Dent Clin North Am. 2000 ; 44(2) : 371-94
- Weinberg LA. CT scan as a radiological data for optimum implant orientation. J Prosthet Dent 1993 ; 69 : 381-5.
- 김성국, 손동석, 고말식, 박홍락, 서정식, 이철희. 인공치 매식시 Computed Tomogram에 의한 진단과 치료. 대한치과의사협회지 1995 ; 33(3):197-207.
- 김기덕. 임플란트 시술부위 골질의 방사선학적 평가. 대한치과의사협회지 1999 ; 37(11) : 837-46.
- Kohavi D, Bar-Ziv J, Marmary Y. Effect of axial plane deviation on cross-sectional height in reformatted computed tomography of the mandible. Dentomaxillofac Radiol 1997 ; 26 : 189-191.
- 박태정, 이삼선, 최순철, 박태원, 유동수. 임플란트 전산화단층촬영시 CENTRAL PANORAMIC CURVE의 변화가 하악골의 영상 재구성에 미치는 영향. 대한구강악안면방사선학회지 1998 ; 28(1) : 47-56.
- 최순철. 치과에서의 CT 이용. 대한치과의사협회지. 1996 ; 34(3):185-91.
- 최순철, 최항문, 박태정, 이삼선, 박태원, 유동수. 임플란트를 위한 하악골 측정시 전산화 단층사진상의 정확도에 관한 연구 : 하악 위치와 gantry 각이 미치는 영향. 대한구강악안면 방사선학회지 1998 ; 28(1) : 225-32.