

부분 무치악 환자의 임플란트 보철수복

한국치과임플란트연구회

김 태 인

시작하는 말

임플란트를 이용한 치과 보철치료는 이제 개원가에서도 일상적인 치료술식으로 자리 잡아가고 있다. 그런데 치과치료를 위해 내원하는 환자들을 살펴보면 임플란트 보철치료중에서도 완전 무치악 환자보다는 부분 무치악 환자가 훨씬 더 많은 비중을 차지하고 있음을 알 수 있다.

그리고 부분 무치악환자들 중에서 일부의 특별한 경우를 제외하고는 일반 개원의도 충분히 임플란트를 시술할 수 있고 좋은 결과를 얻을 수 있다고 본인은 생각한다. 이에 실제로 개원의가 많이 접하고 손쉽게 접근할 수 있는 부분 무치악 환자에서 임플란트를 이용한 보철학적인 수복에 대하여 논의하고자 한다. 특히 부분 무치악 환자의 보철 수복술식에서 각별히 주의해야 사항들 중에서 가장 기본적인 고 중요한 아홉가지 점들에 대해 언급하고자 한다.

1. Splinting multiple implants
2. Axial loading
3. Mesio-distal, bucco-lingual placement
4. Tripodism
5. Abutment selection
6. Vertical space
7. Emergence profile
8. Distance between implants
9. Provisional restoration

1. Splinting multiple implants

임플란트 보철의 가장 커다란 원칙중의 한가지가 자연치아의 보철물과는 다르게 임플란트 보철물은 가능한 한 연결하여 제작한다는 것이다(사진 1, 2, 3). 완전 무치악환자처럼 임플란트의 개수가 많은 경우에는 segment로 나누어 제작하기도 하지만 multiple 임플란트의 보철물을 splint하여 제작하는 것이 교합력 특히 측방력에 대하여 상호 보완작용을 할 수 있다고 보기 때문이다.

그러나 최근 들어 치과임플란트의 치료범위가 단일치아 보철수복으로까지 확대되면서 단일치아 수복의 경우와 2개 이상의 splint한 임플란트 보철수복 경우에서 성공률의 차이가 없는 것으로 나타나자 multiple 임플란트 보철수복에서도 splint하지 않고 각각 individual single crown으로 수복하는 시도가 늘어나고 있다.

임플란트 보철물을 splint하지 않고 각각 single 보철물로 수복하게 되면 dental floss의 사용이 용이하게 되어 청결의 유지가 쉬워지고 여러 임플란트의 경사가 똑같지 않아도 쉽게 수복이 가능하며 가공과정도 수월해진다.

그리고 보다 자연스러운 emergence profile의 재현이 가능해지고 나중에 발생할 수도 있는 임플란트와 보철물의 repair와 교환이 간단해진다는 장점들이 있다. 그렇지만 이에 대한 장기적인 임상증례 발표들이 아직은 충분하지 않다고 보여지므로 개원의 입장에서는 조금만 더 관망한 후에 시도해 보는

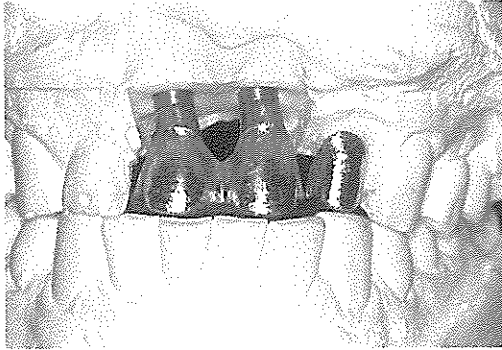


사진 1

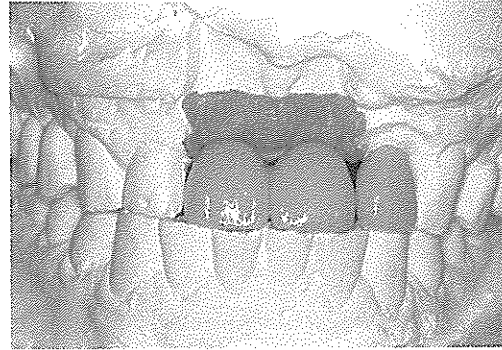


사진 2

것이 좋을 듯하다.

임플란트 보철수복시 splint와 관련하여 또 하나의 golden rule은 임플란트와 자연치아를 연결하지 않는다는 것이다(사진 1, 2, 3). 자연치아는 cementum과 periodontal ligament라는 구조물을 포함하여 치조골에 고정이 되어 있어서 어느 정도의 mobility를 갖고 있으나 성공적으로 골유착이 이루어진 임플란트는 동요도가 거의 없어서 자연치아와 임플란트를 연결하여 고정하는 구조의 보철물은 이론적으로 많은 문제를 갖고 있다.

그러나 임플란트의 개수를 줄이고자 할 때, 혹은 환자의 악골상태가 좋지 않아서 충분한 수의 임플란트를 식립하지 못하여 부득이하게 자연치아와 연결을 해야만 하는 경우가 발생할 수 있다. 자연치아와 임플란트를 연결하는 방법에는 direct connection, attachment의 사용, telescopic crown 등의 방법이 가능하다.

direct connection에는 cement를 이용하는 방법과 screw를 이용하는 방법 등이 있는데 장시간 사용 후에 cement의 용해, screw의 풀림 현상, screw의 파절, 보철물의 파절 등의 부작용이 보고되고 있으며 attachment를 사용한 경우에는 attachment의 종류에 상관없이 임플란트와 연결된 거의 모든 자연치아에서 intrusion현상이 보고되었다. 따라서 최근에는 연결해야 할 자연치아에 telescopic crown을

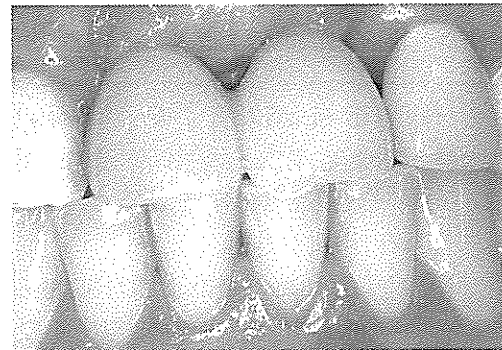

사진 3

임플란트의 보철물은 splint하고, 자연치아와는 연결하지 않는 것이 지금까지의 임플란트 보철제작시의 원칙이다. 그렇지만 최근에는 multiple 임플란트에서 각각 single crown으로 보철물을 제작하는 방법이 일부에서 시도되고 있다.

제작하여 나사유지형 임플란트 보철물을 자연치아와 연결하는 방법이 소개되고 있다.

2. Axial loading

임플란트 보철물에 어떻게 교합력이 가해지도록 할 것인가에 대한 가장 확실한 대답은 한 마디로 임플란트에 가해지는 축방력을 최소화하고, 가능한 한 모든 하중이 임플란트의 장축과 일치하도록 설계해야 한다는 것이다.

임플란트 보철물은 자연치아의 보철물에 비하여 크기가 작아지게 되는데, 무조건 치관의 크기를 작게 제작한다고 되는 것은 아니다. 임플란트 보철물

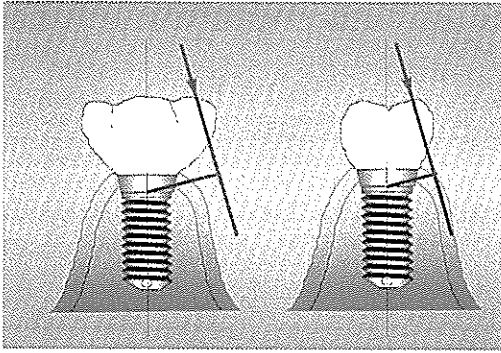


사진 4. 임플란트 보철물에 가해지는 측방력을 최소화하기 위해서는 측방 이동시의 접촉 주행거리를 줄여주고 occlusal table을 작게 해주며 interference가 발생하지 않도록 교합을 형성해주어야 한다.

에 가해지는 측방력을 최소화하기 위해서 하악골의 측방 이동시에 보철물의 접촉 주행거리를 줄여주어야 하므로 자연히 임플란트 보철물은 occlusal table이 좁아지는 형태가 된다(사진 4).

또한 측방이동시에 interference가 발생하지 않도록 교합을 조절하다 보면 교합면이 flat한 형태를 갖게 되는 경우가 많다.

그리고 axial loading을 위해서는 모든 cantilever 디자인을 피하도록 해야 한다. 근원심으로의 cantilever뿐 아니라 잘못 심어진 임플란트의 경우 심미적으로 혹은 교합을 맞추기 위해 협설측으로 cantilever가 형성되는 것은 좋지 않다.

임플란트 관련 책들을 보면 임플란트 보철물의 교합을 설정하는 것과 관련하여 여러 가지 복잡한 theory가 많이 등장하고 있으나 자연치의 보철수복 때와 동일한 개념을 적용하자는 것이 최근의 추세이며 본인도 이에 동의하는 바이다. 이해하기 어려운 교합이론을 더욱 난해하게 임플란트에 적용하는 임플란트 교합이론은 일반 개업의가 임상에 적용하기가 쉽지 않기 때문이다.

단, 자연치의 canine guidance가 있는 경우에는 견치유도 교합을 따르도록 하고, canine guidance가 없는 환자이거나 canine 부위에 임플란트 보철이 들어가야 하는 경우에는 group function의 개념으로

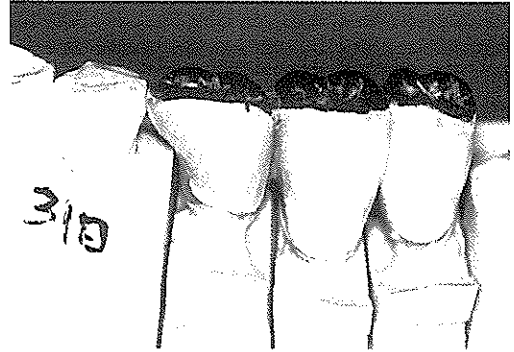


사진 5. Mesio-distal 위치가 잘못된 임플란트의 보철물 모습으로서 인접치아와의 전후방 위치가 잘못되어 심미적으로도 좋지 않고 mesial cantilever가 발생되게 되었다.

교합을 맞춰주도록 한다. 대합치와의 contact은 자연치아의 physiologic movement를 고려하여 자연치와의 contact보다 slight under-contact이 되도록 하는 것이 지금까지의 일반적인 개념이나 최근에는 자연치아와 똑같이 해주어도 무방하다는 견해들도 있다.

3. Mesio-distal, Bucco-lingual placement

임플란트의 위치와 방향은 임플란트 보철의 심미성과 교합력의 올바른 전달이라는 면에서 매우 중요하다. 우선 정확한 위치와 경사도를 갖도록 정확하게 임플란트를 식립하는 것이 선행되어야 할 것이다. Diagnostic wax-up과 surgical stent에 의해 결정된 임플란트의 위치와 방향에서 벗어나게 임플란트를 심게 되면 보철수복 후에 교합력이 임플란트의 장축과 다르게 되어 측방력이 발생하게 된다(사진 5). 지나치게 잘못된 임플란트의 위치를 보철물로서 보상하고자 하다가는 임플란트에 cantilever force가 발생하게 되므로 정확한 임플란트 수술이 중요하며 일단 잘못 심어진 임플란트에서는 그 위치와 방향을 바로 잡을 수 있도록 angled abutment, cement abutment 등과 같이 적절한 abutment를 선택하여 보철과정에서 무리가 가지 않도록 해야한다.

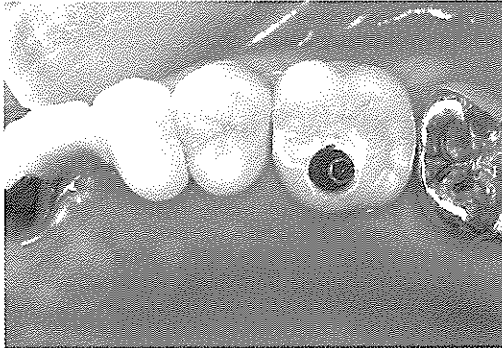


사진 6, 7. Bucco-lingual 위치가 잘못된 임플란트의 보철물 모습으로서 교합과 심미성을 맞추기 위해서 buccal cantilever가 발생하였으며 청결의 유지가 어려운 보철물이 제작되었다.




사진 8, 9. 3개 이상의 임플란트에서는 삼각구도를 맞춰 주는 것이 좋다. 가운데 임플란트를 약간 치우치게 식립하면 자연스러운 tripodism을 형성할 수 있으며 골 폭이 충분하지 않을 때는 양쪽의 임플란트를 협설측으로 약간 기울여서 식립하면 유사한 삼각구도의 효과를 얻을 수 있다.

그렇지만 심미적으로 중요한 상악 전치부와 같은 부위에서 잘못된 임플란트의 위치와 방향은 자연스러운 보철물을 제작하는데 치명적이라 할 수 있다. 따라서 잘못 식립된 임플란트의 위치와 방향을 abutment의 선택과 보철물 제작과정을 통하여 해결하는 것에는 분명히 한계가 있다는 것을 명심해야 할 것이다(사진 6, 7).

4. Tripodism

삼각구조가 기계설계학적으로 보다 많은 힘에 잘 저항할 수 있다는 것은 이미 잘 알려진 사실이며 이러한 이론을 임플란트 보철에 적용하면 과도한 bending force를 최소화 할 수 있다. 3개 이상의 임플란트를 tripodism의 구조로 식립하게 되면 2개 이하의 임플란트를 식립하는 경우보다 생역학적으로

유리한 load distribution을 얻을 수 있으며 교합을 형성해 줄 때도 occlusal table상에서 tripodism의 구도로 대합치와의 contact을 맞춰주도록 하는 것이 좋다고 한다.

즉, 세 개의 임플란트를 심을 경우 가운데 위치하는 임플란트를 2-3mm정도 한쪽으로 치우치게 식립하면 임플란트 보철물은 삼각구도에 의해 지지될 수 있고 여러 방향의 축방력에 보다 잘 저항할 수 있게 된다는 것이다(사진 8). 임플란트 관련 책에 의하면 3개의 임플란트를 일직선상으로 배열했을 때보다 삼각형 구도의 배열을 할 경우 50%까지 응력을 줄일 수 있다고 한다.

그러나 2~3mm 치우치게 임플란트를 식립할 수 있기 위해서는 해당부위 ridge의 width가 충분해야만 가능한데 실제로 무치악 부위에서 충분한 ridge

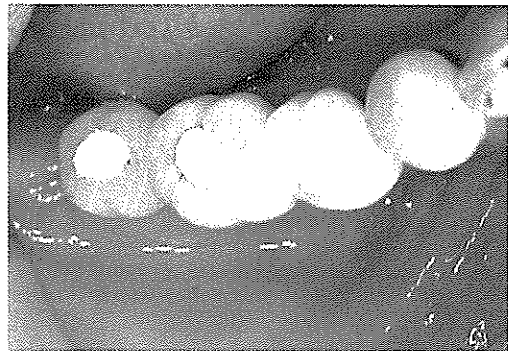
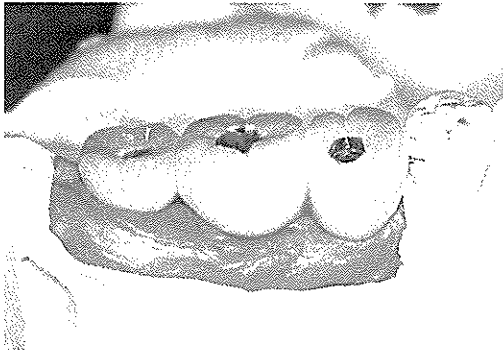


사진 10, 11. Screw 고정형의 보철물 모습으로서 교합면에 고정나사를 위한 hole이 형성된다. 최종 고정 후에는 광중합 레진으로 hole을 막아주지만 occlusal stability, 심미성이 떨어지고 기능 중에 나사가 풀릴 위험성이 있다.

width를 갖고 있는 환자는 많지 않다. 임플란트를 한쪽으로 치우치게 심을 만큼 폭이 넉넉하지 않은 경우에는 양쪽의 임플란트의 axis를 bucco-lingual로 약간씩 다르게 식립하여 tripodism과 유사한 효과를 얻을 수 있다(사진 9). 다만 임플란트 수술의 경험이 많지 않은 의사의 경우에는 가운데 임플란트를 2~3mm 치우치게 심는다거나 양쪽의 임플란트의 각도를 약간씩 틀리게 심는다는 것이 현실적으로 어려운 일이기 때문에 이론적으로 당연히 옳은 것이라 해도 모든 이론을 그대로 임상에 적용하기는 쉬운 일이 아니라고 생각한다.

5. Abutment selection

최근에는 상품으로 출시되는 abutment의 종류가 많아서 임플란트 보철을 시행할 때 다양한 술식이 가능하게 되었다. 현재 시판되고 있는 abutment를 살펴보면 standard abutment, healing abutment, angled abutment, UCLA abutment, cement abutment, conical abutment, O-ring abutment, anatomic abutment, esthetic abutment, ceramic abutment, customized abutment 등등이 있다. 이들 중에서 식립된 임플란트와 조화를 이루고, 적절한 상부보철물을 제작하기 위한 abutment를 선택하는 것은 경험이 많은 치과 의사에게도 어려운 선택일 수 있다. abutment를 선택할 때 고려해야 할 사항

들을 보면 다음과 같다.

- 1) interarch space
- 2) soft tissue thickness & height
- 3) implant의 종류와 개수
- 4) implant의 angulation & position
- 5) 수복하고자 하는 보철물의 형태

임플란트와 abutment의 연결방식에는 external hex 방식, internal hex 방식, morse taper 방식, frictional grip 방식 등이 있고 각 회사들마다 저마다의 특징들을 자랑하고 있으므로 어떤 연결방식이 제일 좋은가는 한마디로 결론을 내리기 곤란하며 각각의 장, 단점을 갖고 있다고 보아야 할 것이다.

임플란트 보철치료시 치과 의사가 반드시 결정을 내려야 하는 것은 보철물의 형태를 cement retained type으로 할 것인가 아니면 screw retained type으로 할 것인가 이다. Branemark 교수가 처음에 standard abutment를 이용한 기본구조를 발표할 때는 나사고정형의 보철물이 주류를 이루었으나 최근에는 제작의 편리성과 심미성 때문에 cement 유지형의 보철물이 특히 개원가에서 많이 시술되고 있다. Screw에 의해 고정되는 보철물은 언제든지 치과 의사에 의해 착탈이 가능하다는 면에서 가철성 보철물이라고 할 수 있다.

이러한 screw에 의한 가철성 보철물의 확실한 장

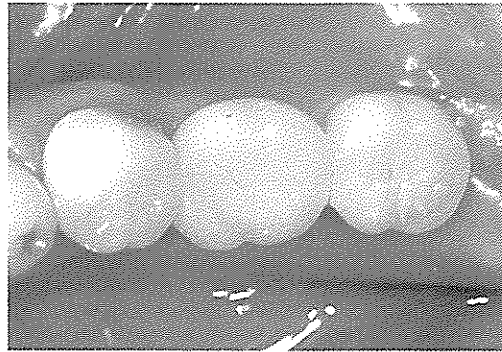
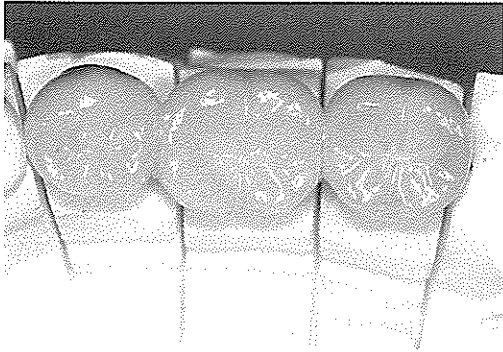
사진 12, 13. Cement 고정형의 보철물 모습으로서 일단 고정한 후에는 보철물의 제거가 어렵기 때문에 보철물이나 임플란트의 교환, 보수가 어렵다. 그렇지만 보철물의 가공과정이 간단하고 장착전의 수정이 용이하다. 고정나사를 위한 hole이 없기 때문에 교합면의 설정이 유리하고 심미성이 좋다.

점은 “안전요소”를 갖고 있다는 것이다. 즉, 필요한 경우에는 치과의사가 상부보철물을 제거하여 수정할 수 있고 임플란트에 대한 직접적인 접근이 가능하다. 다만 조여진 고정나사가 언제라도 원하지 않을 때 풀어질 수 있다는 위험성을 배제할 수 없다는 것이 커다란 단점이라 하겠다.

screw-유지형 보철물의 특징 (사진 10, 11)

- *착탈이 가능하다.
- *Lower profile abutment system이 가능하다.
- *지대치가 5mm이하인 경우에도 유지가 좋다.
- *의치의 배열이 용이하다
- *임플란트와 보철물의 보수와 변경이 용이하다.

cement-유지형 보철물의 특징 (사진 12, 13)

- *Non-passive한 상부보철물의 수정이 용이하다.
- *임플란트의 장축에 하중 부여가 가능하다.
- *Occlusal stability가 좋다.
- *가공과정이 비교적 간단하고 쉽다.
- *심미성의 조절이 가능하다.

Screw retained prosthesis와 cemented retained prosthesis 중에서 어느 한가지 방법을 고집하는 것 보다는 환자의 상태, 의사의 숙련도, 치과기공사의 능력 등을 고려하여 적절한 방법을 선택한다면 두

가지 방법 모두 만족할 만한 결과를 얻을 수 있을 것으로 사료된다.

6. Vertical space

임플란트에서부터 대합치까지의 거리는 교합면의 설정과 보철물의 유지, 심미성, crown-implant ratio 등에 커다란 영향을 준다. 임플란트 보철을 위해서는 최소한의 공간확보가 필요한데 최근에는 다양한 abutment가 시판되고 있으므로 3~4mm 정도의 공간이라도 보철물 제작이 가능하다. 그렇지만 심미적으로 자연스러운 치관의 형태를 필요로 하거나, 충분한 embrasure를 설정해야 할 때, cement retained 보철물의 제작을 하고자 할 때, 보다 조화로운 교합면을 재현하고자 할 때는 대합치와의 거리를 최소한 6mm 이상 확보하는 것이 좋다.

술전 구강검진과 diagnostic wax-up 과정을 통하여 대합치와의 충분한 공간확보가 어렵다는 것이 확인되면 임플란트 치료를 시작하기 전에 미리 환자에게 이러한 사실을 주지시켜 대합치의 교정적 치료, 혹은 보철적 치료가 반드시 동반되어야 만족스러운 결과를 얻을 수 있다는 것을 인식시켜야 하며 나중에 발생할지도 모르는 환자와의 분쟁을 예방할 수 있다.

반대로 대합치와의 거리가 지나치게 큰 경우에는 임플란트 보철 제작에는 문제가 없으나 상대적으로




사진 14. 자연스러운 emergence profile을 위해서는 적절한 연조직의 처치와 심미적인 보철 가공 작업이 중요하다. Cervical line 주변의 자연스러운 형태를 수복해 주는 것은 쉬운 일이 아니다.

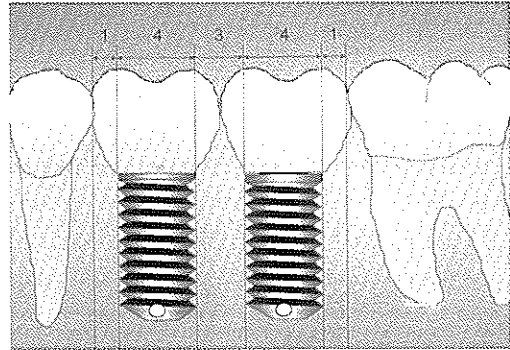


사진 15. 임플란트와 임플란트의 사이는 3mm 정도의 간격이 있어야 하고 인접자연치의 최대풍융부에서 1-2mm 정도의 간격이 있을 때 자연스러운 보철물을 제작할 수 있으며, 청결의 유지가 가능하다.

보철물의 clinical crown이 길어지기 때문에 심미적으로 문제가 될 수 있고 crown-implant ratio가 악화될 수 있으므로 이런 경우에는 충분히 길고 굵은 임플란트를 식립해야 하며 경조직과 연조직의 graft를 계획하거나 가능한 한 많은 수의 임플란트를 심을 수 있도록 치료 시작 전에 미리 심사숙고해야 한다.

7. Emergence profile

Emergence profile은 자연적인 심미성과 밀접한 관계를 갖으며 치과보철물의 심미성은 환자와 치과 의사가 흔히 직면하는 문제들 중의 하나이다. 심미적으로 문제가 되는 가장 흔한 원인중의 하나는 적절한 치 못한 임플란트의 위치와 높이 때문에 발생하는데 이를 예방하기 위한 손쉬운 방법은 radiographic stent와 surgical stent를 사용하는 것이다.

또한 최근에는 UCLA abutment, esthetic cone abutment, anatomic abutment와 같은 심미성을 강조하는 여러 종류의 부속품들이 판매되고 있으므로 이를 적절히 사용하는 것이 필요하다.

그리고 최종보철물을 장착하기 전에 임플란트 주위의 연조직 상태를 보다 자연스럽게 만들어 주기 위해서는 2차수술시에 soft tissue management가 매우 중요하며, 또한 최종인상 채득 전에 임시보철

물을 제작하고 임시보철물을 통하여 emergence profile을 환자와 함께 미리 확인해 보는 것이 현명한 일이다. 또한 심미적인 emergence profile의 보철물 제작을 위해서는 임플란트주위의 연조직을 rubber로 재현시켜 주는 master cast의 제작이 반드시 필요하며 기공작업을 하는 치과기공사와의 밀접한 의견교환도 필요할 것이다(사진 14).

8. Distance between implants

임플란트와 임플란트 혹은 임플란트와 인접 자연치의 적절한 거리를 유지하는 것은 여러 가지 면에서 중요하다. 우선 보철물의 제작시에 적당한 embrasure를 가능하도록 하여 임플란트 보철물 주위의 청결을 유지하는 데에 매우 중요하다. 특히 임플란트 보철을 splint하여 제작하는 경우에는 치간치술이 통과할 수 있을 정도의 embrasure를 확보할 수 있어야 하므로 적당한 임플란트간의 거리가 중요하다. 일반적으로 임플란트와 임플란트의 거리는 3mm내외가 적당하며 인접자연치의 최대 풍융부에서부터 1~2mm정도가 적절한 간격으로 보인다(사진 15). 간격이 너무 좁거나 큰 경우에는 심미적인 emergence profile을 재현하기가 어렵고, 임플란트의 장축으로 교합력이 가해지도록 하는 것도 어렵게 되므로 치료계획의 수립 시에는 반드시

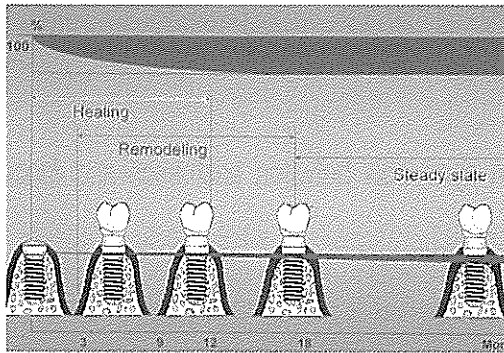


사진 16. 임플란트 수술후에 골 조직의 완전한 치유는 12개월 후 까지도 지속된다고 한다. 따라서 osseointegration이 완료되었다고 해도 6-12개월 동안 임시보철물을 이용하여 점진적인 하중을 가해야 한다는 것이 progressive loading 개념이다.

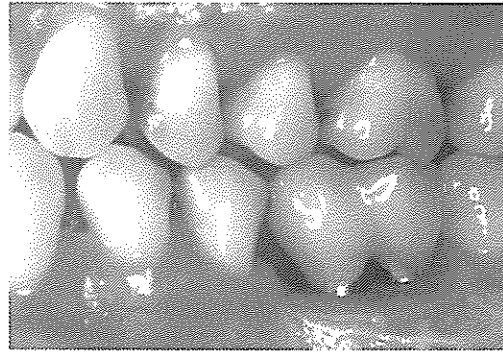


사진 17. 임시수복물을 이용하여 보철물의 교합상태, 정결유지 상태, 심미성, 환자의 만족도 등을 미리 확인해 볼 수 있다. 이러한 임시수복물을 모든 경우에 적용할 필요는 없겠지만 치료과정이 복잡하고 요구사항이 까다로운 환자에서는 임시수복물을 제작해 주는 것이 좋다.

diagnostic wax-up을 시행하여 최종보철물의 위치와 형태를 예견해 보고 이것을 바탕으로 surgical stent를 제작하는 것이 중요하다.

9. Provisional restoration

2차 수술후 최종보철물을 장착하기 전에 반드시 임시수복물을 해 주어야 한다는 개념이 한때 널리 받아들여지기도 했으나 최근에는 임시보철물에 대한 중요성이 점차 약해지고 있다.

임플란트 식립후 osseointegration이 완료되었다고 해도 최종 보철물의 장착까지는 6개월 이상의 기간 동안 임시수복물을 이용하여 점진적으로 하중을 증가시켜야 한다는 progressive loading 개념(사진 16)이 이론적으로는 타당하지만 치료를 가능한 한 빨리 완료하고자 하는 최근 추세에 밀려 점차 퇴색되어 가고 있다.

그렇지만 osseointegration의 maturation을 기다린다는 의미뿐만 아니라 임시수복물에는 여러 가지 부가적인 기능들이 있음을 잊어서는 안될 것이다. 임시보철물을 통하여 최종 보철물의 심미성과 교합상태, embrasure 정도 등을 미리 확인해 볼 수 있고 전치부에서는 최종 인상채득 시에 연조직의 자연스러운 형태를 미리 형성해 줄 수 있다는 면에서 많은

장점들이 있다(사진 17). 다만 임시수복물의 장착이 임플란트의 궁극적인 성공과 실패를 좌우하지는 않는다고 보여지기 때문에 많은 개원의들이 임시수복물을 제작하지 않는 것으로 생각된다.

맺는말

임플란트를 치과 보철치료에 적용하기 시작하면서 이전에는 할 수 없었던 다양한 치료술식이 가능해졌다. 실제로 임플란트를 이용함으로써 치과의사와 환자는 많은 문제들을 성공적으로 해결할 수 있게 된 것이다.

이제는 대부분의 환자에서 치료계획을 수립할 때 임플란트와 관련된 사항들을 반드시 고려해야만 하는 시점이 되었다. 부분 무치악 환자에서 임플란트를 적절히 적용한다면 기능적으로 심미적으로 그리고 전략적으로도 만족스러운 보철물의 제작이 가능하며 이러한 치과 임플란트는 더 이상 일부의 치과 의사만 시술할 수 있는 특별한 치료술식이 아닌 것이다. 개원가에서 흔히 접하는 부분 무치악 환자의 경우 위에서 언급한 몇 가지의 사항들만 주의한다면 치과임플란트를 이용한 보철치료는 매우 유익한 결과를 얻을 수 있을 것이라고 확신하는 바이다.