

□ 증 례 □

골반강내로 전이되어 발견된 수술적 치료후 재발한 폐암육종 1예

을지의과대학, 노원을지병원, 호흡기내과

정인수, 김영지, 김충현, 김시민, 이상무, 안영수

= Abstract =

A Case of Pulmonary Carcinosarcoma which Metastasize to Pelvic Cavity After Left Pneumonectomy

In-Su Jung, M.D., Young-Jee Kim, M.D., Chung-Hyeon Kim, M.D.,
Si-Min Kim, M.D., Sang-Moo Lee, M.D., Youngsoo Ahn, M.D.

Department of Pulmonology, Nowon Eulji Hospital, Eulji Medical College

Pulmonary carcinosarcoma(Sarcomatoid carcinoma of the lung) is a rare pulmonary malignancy, which is defined as having an admixture of both carcinomatous and sarcomatous components. Pulmonary carcinosarcoma occurs most frequently in males between 50 and 80 years of age. It predominantly affects the upper lobe and/or the principal bronchi, and is associated with a history of smoking.

Here, we report a case of pulmonary carcinosarcoma with a left lobe atelectasis due to an endobronchial mass in a 56-year-old male. After a left pneumonectomy, the pathologic stage was IIb ($T_3N_0M_0$). Four months later, an abdominal mass was observed and exploratory laparotomy revealed metastases of the pulmonary carcinosarcoma to the pelvic cavity. (Tuberculosis and Respiratory Diseases 2001, 51 : 453-461)

Key words : Pulmonary carcinosarcoma, metastasis, pelvic cavity

Address for correspondence :

Youngsoo Ahn, M.D.

Department of Pulmonology, Nowon Eulji Hospital, Eulji Medical College

280-1, Hagye 1-dong, Nowon-gu, Seoul, 139-711, Korea

Phone : 02-970-8621 Fax : 02-970-8621 E-mail : ays1116@eulji.or.kr

서 론

암육종(carcinosarcoma or sarcomatoid carcinoma)은 병리조직학적으로 암종과 다양한 비전형적 방추형 세포들로 구성된 세포 기질로 이루어진 육종의 두 요소를 모두 가지는 드문 종양으로¹⁻⁶, 폐암육종은 비소세포성 폐암에서 작은 비율을 차지하며, 기관지경 검사에서 주기관지 내강으로 돌출하는 조직학적으로 미분화 형태의 용종양 종괴로서 나타날 수 있다.

폐암육종은 1908년 Kika에 의해 처음 보고되었고⁶, Fishback 등이 폐의 다형(비전형적 방추형/거대세포) 암종으로서 육종양암종(Sarcomatoid carcinoma)을 명명했다³. 절제 가능한 폐암의 0.2-1.0% 정도를 차지하는데¹⁻⁹, 대부분 흔히 50-80세 남자에서 상엽의 주기관지에서 주로 발생하고, 흡연력과 관련 있으며, 주 증상으로는 호흡곤란, 흉통, 기침, 객혈 및 무기폐 등이다¹⁻⁴.

폐암육종은 신생물의 골, 연골, 평활근육 조직 같은 특별한 조직으로 분화하지 않으면, 방추형 세포암과 구분하기 어려워 광학현미경상 이런 분화를 관찰하지 못하면, 면역조직화학 검사와 전자현미경적 연구가 필요하며 환자들에서 2년 생존률은 9.5%로 보고되었다¹.

저자들은 무기폐를 일으켰으며, 폐암(병리학적 병기 IIb (T₂N₀M₀))으로 폐 절제술을 시행받았으나 수술후 4개월에 폐암육종이 골반강 내로 전이, 재발된 뒤 사망한 1예를 경험하였기에 문헌고찰과 함께 보고하는 바이다.

증 례

환 자 : 안○○, 남자 57세

주 소 : 하복부 동통, 간헐적 호흡곤란, 기침

현병력 : 환자는 내원 4개월 전 20여일 간의 호흡곤란과 기침으로 외래에서 치료받다가, 증상이 악화된 뒤 추적 관찰한 흉부 X-선 사진에서 좌측 폐에서 종괴 음영이 관찰되어 입원하였고(Fig. 1), 흉부 CT에서

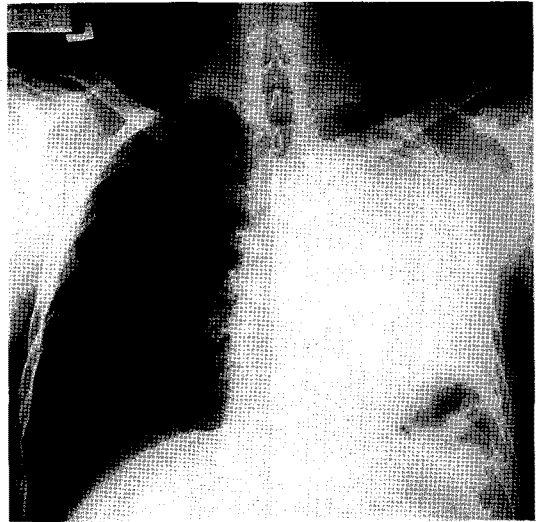


Fig. 1. Simple Chest PA shows nearly total collapse of the left lung may be due to suspected endobronchial mass.

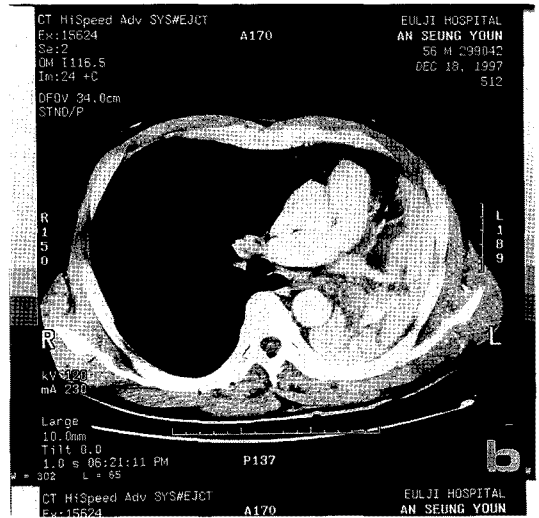


Fig. 2. Chest CT scan shows 1.5cm sized ovoid shape mass with fluid collection in left main bronchus. Left lung is collapsed totally by the endobronchial mass.

주기관지를 막으면서 주위에 액체를 동반한 종괴가 발견되었다(Fig. 2). 흉막 삼출액에서는 특별한 이상 소견이 없었고, 기관지경을 이용한 조직 검사에서 편평

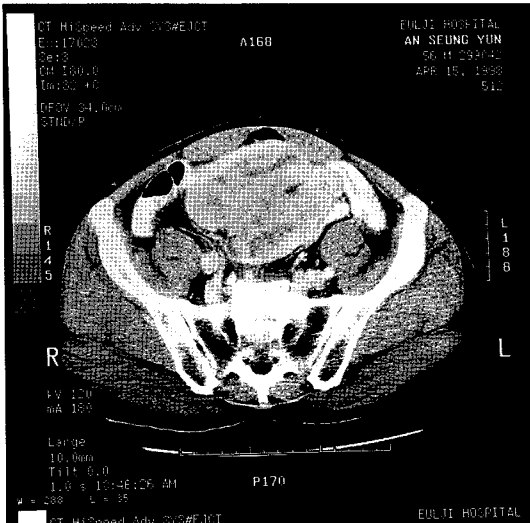


Fig. 3. Pelvic CT shows about 10×7×8 cm sized ill defined mass which is enhanced heterogeneously by contrast media in suprapvesical area.

세포암을 진단 받은 뒤, 복부 전산화 단층 촬영, 몸 전체 골주사 사진 검사등에서 음성 소견을 보여, 좌폐 전절제술을 시행하였고, 병리학적 병기로 stage IIb (T₃N₀M₀)를 진단 받은 뒤 퇴원하였다가, 4개월 후 2주간 지속되는 하복부 통증이 나타나서 응급실 경우 정확한 검사를 하기 위하여 입원하였다.

과거력: 4개월 전 좌폐 전절제술

가족력: 특이 소견 없음

개인력: 흡연력 - 40 pack years, 음주력 - 가끔 소주 1병씩

이학적 소견: 활력 증후는 혈압 120/80 mmHg, 체온 36.6℃, 맥박 88회/분, 호흡수 20회/분이었고, 급성 병색을 보였으며, 흉부 진찰 소견상 이전의 수술로 나타난 좌폐야의 호흡음이 감소된 것 외에 흉부에서 특이 소견은 없었으며, 복부 이학적 검사에서 하복부 압통이 있었고, 종괴가 촉지되었다.

기본 검사소견 및 임상경과: 일반 혈액 화학 검사에서 혈색소 11.8 g/dl, 헤마토크릿 37.6%, 백혈구 8800/mm³이었고 AST/ALT 14/13 IU/L, LDH 317

IU/L, Alk Phosphatase 185 IU/L, 총 빌리루빈 0.5 mg/dL, 혈청 포도당 88mg/dL, 혈청 알부민 4.0 mg/dL였으며 나트륨/ 칼륨/ 염소 141/4.9/105 mmol/L, 칼슘 8.8 mg/dL 였다. 폐기능 검사는 FVC 2.24 L (52%), FEV₁ 1.78 L (57%), FEV₁/FVC 79% 소견 보였으며, 흉부 X-선 사진은 좌폐의 폐 절제술에 의한 완전 무기폐 소견 외에 특이 소견 보이지 않았다. 복부 초음파 및 전산화 단층 촬영에서 10×7×8 cm의 장간막 종괴가 보였고(Fig. 3), 이후 시행한 수술에서 복막에 많은 전이성 결절이 관찰되었다. 조직검사 결과는 대부분 방추상 세포로 구성된 육종양 병변 이었으며, 환자는 10일 후 다기관 부전으로 사망하였다.

폐 수술전 기관지경 검사 소견: 기관지 주 분기부에서 좌측엽 기관지로 2.5cm 떨어진 곳에 발적이 심한 용종양 종괴가 좌측 주 기관지를 완전히 막고있는 소견을 보였다(Fig. 4).

수술 소견:

1) 전 폐 절제술 소견: 전신 마취 하에 좌측 폐 절제술을 시행하였으며, 좌측 주 기관지를 완전히 막고 있는 기관지내 종괴가 관찰되었고, 좌측 늑막강내 유착은 없었으나, 좌액성의 늑막액이 300ml정도 있었으며, 좌측 폐는 완전히 무기폐 상태였다(Fig. 5-a).

2) 복부 종괴 수술 소견: 전신 마취하에 개복술이 시행되었는데, 직경 20cm정도의 커다란 종괴가 골반강 내 후복막에 위치해 있었으며, 소장과 S결장에 혼합되어 있었고, 다양한 크기의 결절들이 발견되었다(Fig. 5-b). 복부 CT에서는 관찰되지 않았던 작은 결절들이 간에도 전이되어 있었다.

병리학적 검사 소견:

1) 좌폐 전 절제술 후 확인된 종괴는 8.0×3.0×1.7 cm의 큰 용종양의 기관지내 종괴였고, 폐하엽의 기관지에서 발생하여 상엽기관지 및 주 기관지까지 침범하는 형태를 보였다. 폐 실질로는 침범하지 않은 것으로 관찰되었고, 광학현미경 소견에서는 미분화된 편평 세포암의 소견을 보였고, 주위의 제거된 33개의 림프절에는 전이가 발견되지 않았다. 복부 수술 후에 후향적

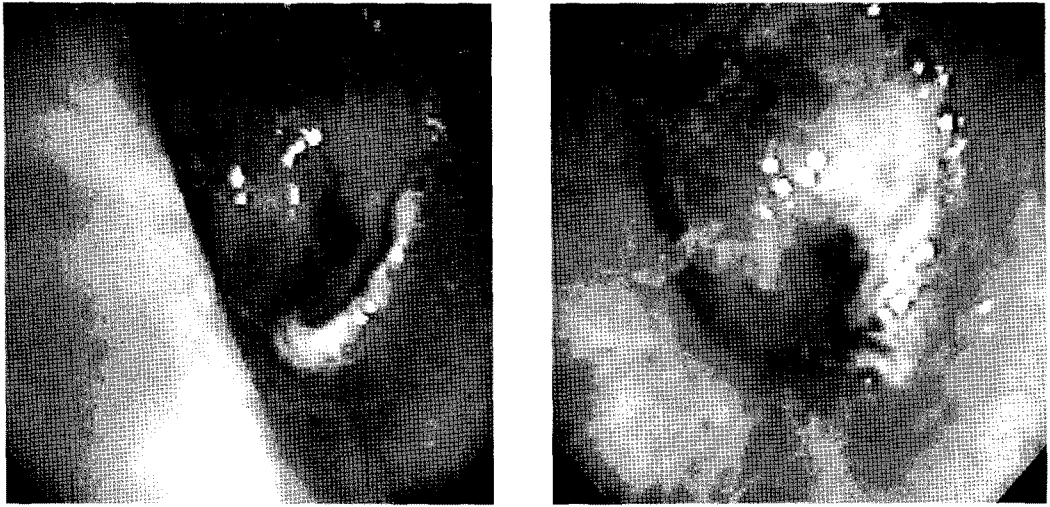


Fig. 4. Bronchoscopy shows injected and inflamed polypoid beefy-like mass in left main bronchus situated 2.5cm from carina.

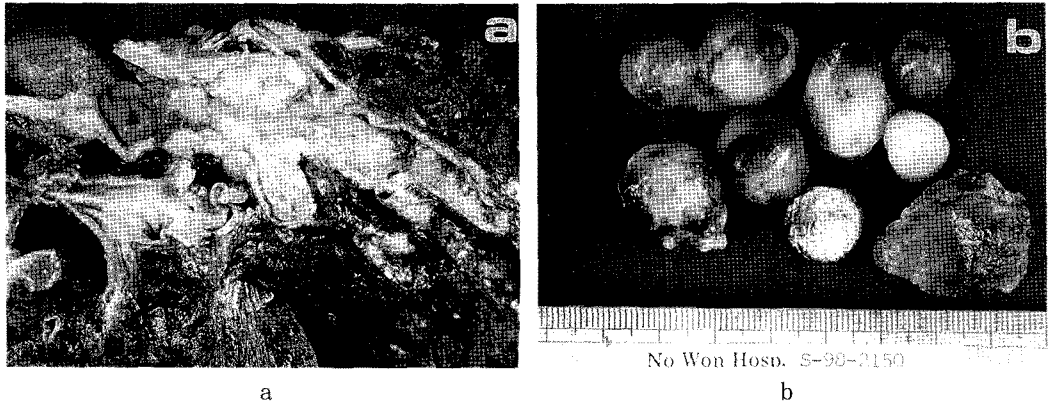


Fig. 5. a. Pneumonectomied left lung. b. Intraabdominal masses

- a. The resected left lung specimen shows endobronchial large polypoid mass(8.3×3.0×1.7cm) which is originated from the lower lobe and extends to the upper lobe and even up to the main bronchus. There are no direct extensions of mass into the lung parenchyma.
- b. Exploratory laparotomy shows multiple reddish-brown nodular masses from 1.0cm to 3.0cm in diameter with smooth external surface. Cut surface of mass is pale-yellow or pink fish-fleshy colors.

으로 시행한 면역조직 화학 염색에서 비 전형적이고 다형성의 방추형 또는 상피형 세포가 보였고, 조직 면역화학적 검사로 vimentin에 강양성, desmin에 양성이었으며 EMA(epithelial membrane antigen)에

국소적으로 약하게 양성을 보였고, cytokeratin과 actin에는 음성을 보였다. 비전형적세포는 미분화된 편평세포 보다는 육종성분의 방추형 세포로 관찰되었다. 따라서, 이 종양은 상피세포 암종과 방추형 세포

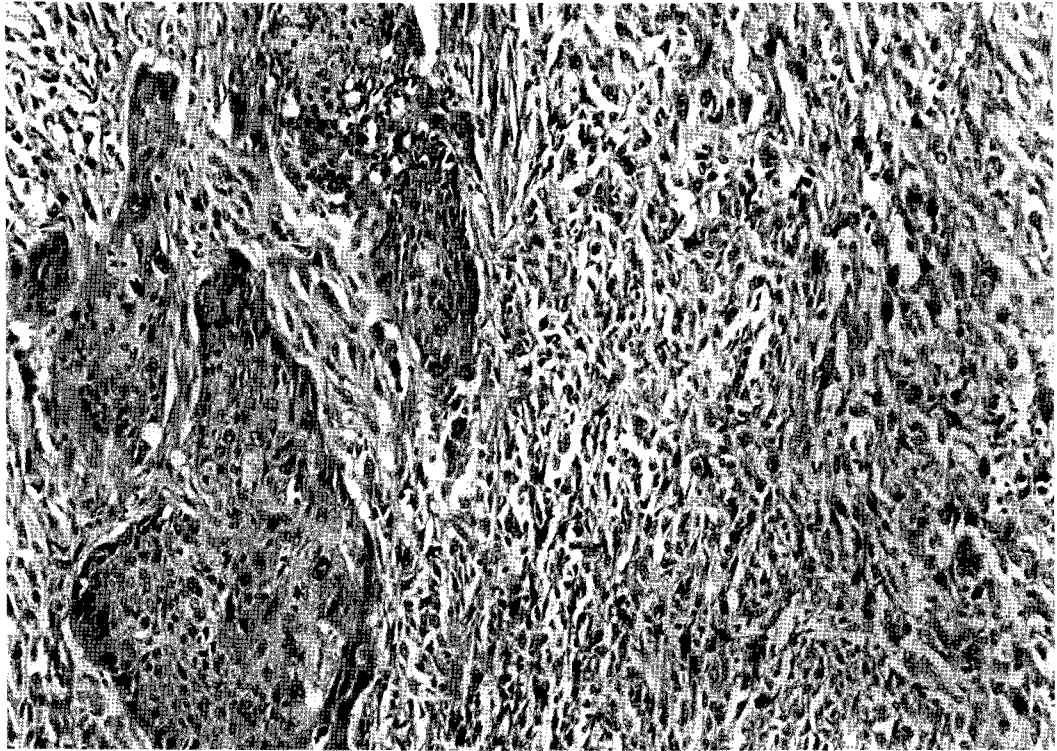


Fig. 6. The resected mass shows poorly differentiated squamous cells in left field and atypical spindle cells of sarcomatous components in right field.

육종으로 서로 다른 분화를 보이는 암육종으로 진단되었다(Fig. 6, 7).

2) 복부 개복술에서 직경 1.0cm에서 3.0cm의 다양한 결절들은 신생물의 방추형 또는 부풀 상피형 세포로 구성되었고, 이 세포들의 면역조직화학 염색에서 cytokeratin에 음성, EMA에 음성, smooth muscle actin에 음성, vimentin, desmin에는 양성을 보였는데, 처음에 이 악성종양은 간엽조직의 특히 근육기원의 평활근육종으로 여겨졌다가 후에 다시 면역조직화학 검사를 통해 이전 폐암육종이 복강내 전이된 방추형 세포 육종으로 판명되었다(Fig. 8).

고 찰

암육종(Carcinosarcoma)은 병리학적으로 암종과 다

양한 비 전형적 방추형 세포들로 구성된 세포 기질로 이루어진 육종의 두 요소를 가지는 매우 드문 악성 종양으로¹⁻⁶, 피부부터 비뇨기, 생식기까지 다양한 부위에서 보고되는데³, 자궁내 흔히 발생하고 이외에 하인두, 식도, 폐 순으로 발생한다⁶.

폐암육종의 첫 예는 1908년 Kika에 의해 보고되었고⁶, 영어권 문헌에서 100례 정도 보고되었으며¹⁻⁴, 국내에는 4예가 보고되었다⁶. Fishback 등이 폐의 다형(비 전형적 방추형/거대세포) 암종으로서 육종양 암종(Sarcomatoid carcinoma)을 명명했다³. 절제 가능한 폐암의 0.2-1.0% 정도를 차지하는데¹⁻³, 대부분 흔히 50에서 80세 사이 남자 환자에서 주로 상엽의 주 기관지에서 발생하고, 흡연력과 관련 있으며¹⁻⁴, 주 증상으로는 호흡곤란, 흉통, 기침, 객혈 및 무기폐 등이다.

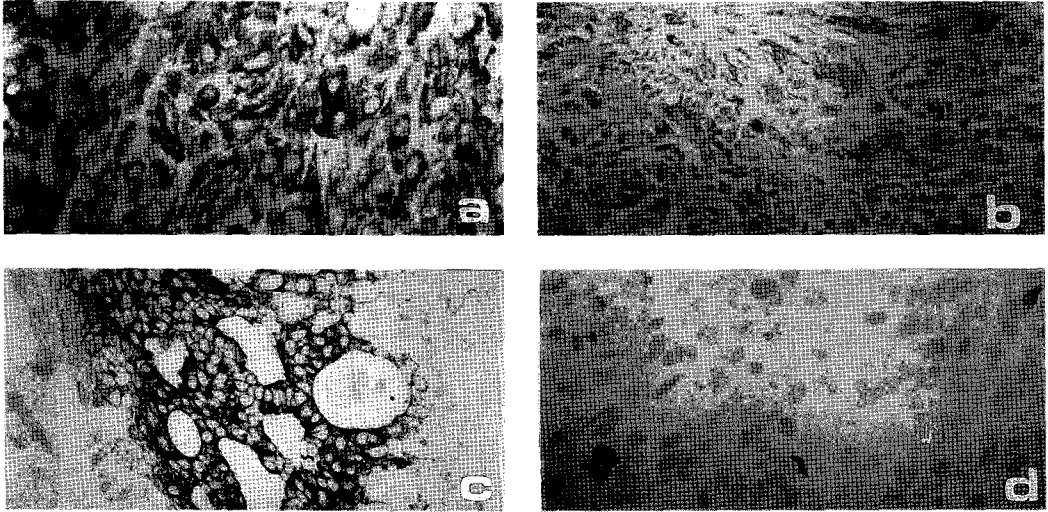


Fig. 7. Immunohistochemical stains of mass.

The immunohistochemical stains show atypical and pleomorphic spindle or epithelioid cells with strong positive for vimentin (a) and occasionally positive for desmin (b), negative for cytokeratin (c) and actin (d)

최근 병리학자들은 기질을 구성하는 요소들의 특성에 따라 이상성 육종양 암종(biphasic sarcomatoid carcinoma)과 단상성 육종양 암종(monophasic sarcomatoid carcinoma)으로 분류한다⁴. 단상성의 경우는 보통의 광학현미경에서 상피의 분화가 보이지 않는 육종양 암종의 경우를 말하는데, 이 신생물의 암종 특성은 면역조직화학적 검사 또는 전자 현미경적 분석에서만 확인이 가능하다. 이상성의 경우는 다시 동종의 이상성 육종양 암종(homologous biphasic sarcomatoid carcinomas)과 이종의 이상성 육종양 암종(heterologous biphasic sarcomatoid carcinomas)으로 분류하는데, 동종(homologous)의 경우는 전에 방추형 세포 암종으로 불리던 것으로, 현미경적으로 구별될 수 없는 방추형과 다형성의 세포로 주로 구성되고, 소수의 분명한 암종성 성분이 혼합되어 있고, 이종(heterologous)의 경우는 육종 성분에서 국소적인 근원성 또는 연골성 골의 분화가 존재한다. 본 증례의 경우는 상피형의 암종 성분과 비전형적인 다형성의 방추형 세포 육종이 함께 보여 동종의 이상성 육종양 암종에 합당한 소견이라 하겠다.

폐암육종의 기원에 관하여 여러 가지 학설이 있는데, 암종과 육종 부분 모두 동일한 미분화 세포에서 발생한다는 설, 암종과 육종성분이 각각 서로 다른 세포에서 유래한 합성 종양이라는 설, 암종 성분이 기질 세포에 작용하여 육종성분을 발생시킨다는 설, 그리고 육종 성분은 암종성분이 육종화생의 결과로 발생한다는 설 등이 있다⁶. 1951년 Bergmann등이 2예의 폐에 발생한 암육종을 문헌 고찰과 함께 보고하면서 암종과 육종을 갖는 환자에서 두 종괴가 우연히 근접한 곳에서 섞이게 되어 발생하는 충돌 암육종(Collision carcinosarcoma)과 한 곳에서 암종과 육종 성분이 동시에 발생하는 진성암육종(True carcinosarcoma)으로 분류하였다⁶. 본 증례의 경우는 각 암종과 육종 성분에서 시행한 면역 조직 화학 염색에서 유사한 소견을 보여 동시에 발생하는 진성 암육종에 해당되는 것으로 판단되었다.

폐암육종은 흔히 큰 기관지와 폐의 말초부위에서 발생하는데, 임상양상은 암종의 크기와 위치에 따라 다르게 나타난다. 1961년 Moore등은 암육종의 위치에 따라 고형성의 말초형(Solid peripheral type)과 용

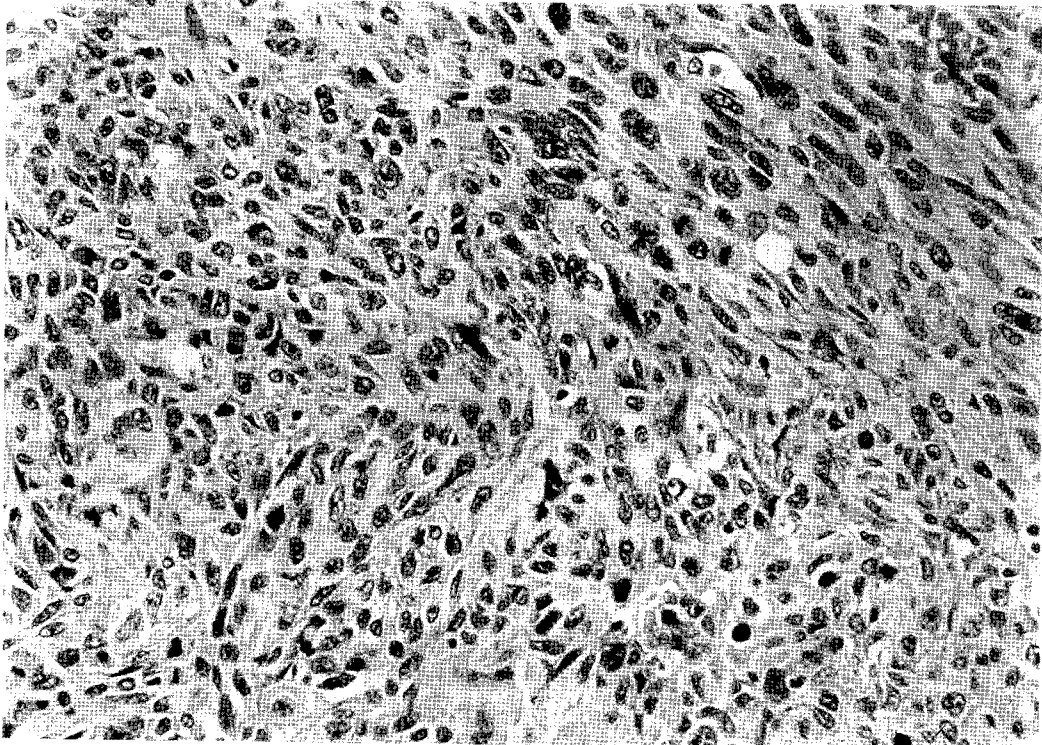


Fig. 8. Intraabdominal nodular masses are composed of neoplastic spindle cells which have pleomorphic nuclei with prominent nucleoli and frequent mitosis. Immunohistochemically these masses are identical to the lung mass.

종모양의 내기관지형(Pedunculated endobronchial type)으로 분류하였는데⁵⁻⁶, 말초형인 경우 흉벽 주변 종격동이나 혈관계를 침범하여, 증상이 없거나 흉통 등의 증상으로 발현되며, 조기에 원격 전이를 나타내어 예후가 불량한 반면, 내기관지형은 국소 임파선이나 원격전이가 드물고 임상양상으로 점진적인 호흡곤란, 기침, 객혈 등이 나타나고, 기관지 폐색으로 인한 무기폐, 기관지 확장증 등이 나타나는 등 증상발현이 빨라 상대적으로 예후가 좋다. 본 증례는 좌폐하엽의 기관지에서 발생, 상엽기관지 및 주 기관지를 침범하는 내기관지형으로 진단되었고 폐 실질로는 침범하지 않았으나 호흡곤란, 기침 등의 증상과 함께 용종형 종괴로 무기폐를 초래하여 비교적 증상 초기에 발견되어(병리학적 병기 IIb, T₃N₀M₀) 수술을 시행하였으며

주위 임파선의 전이도 없어 예후가 좋을 것으로 생각하였으나 4개월만에 급속히 증가하는 골반강 내 전이로 재발하여 복통을 유발하였고, 결국 사망을 초래한 비교적 급속한 경과를 취하였다.

암육종의 진단을 위해선 악성상피세포와 간질세포가 각각 증명되어야 한다. 기원이 되는 악성세포중 상피세포의 경우 편평상피세포 암종으로의 분화가 가장 많고, 선암종, 대세포 암종, 미분화 암종등으로 분화를 보일 수 있으며 간질세포의 경우 방추상 육종세포와 섬유육종 세포로의 분화가 가장 많고 골육종, 연골육종, 평활근 육종 및 다형세포성 육종으로도 분화한다. 본 증례는 상피세포의 경우 미분화된 편평상피세포의 소견을 보였고, 간질세포의 경우는 비 전형적인 다형성의 방추형 육종세포로 구성되었다.

특별한 단 클론성 항체의 개발로 인한 면역조직화학적 검사의 발달로 조직 기원에 대한 보다 명확한 검사가 가능하게 되었는데, 상피세포의 경우 Cytokeratin, Carcinoembryonic antigen, Epithelial membrane antigen(EMA)등에 간질세포의 경우에는 Vimentin에 양성반응을 보인다. 간질세포에 있어서 특정한 분화를 보이는 경우 분화의 종류에 따라 Desmin, Actin, S-100 protein, Lysozyme등에 양성반응을 보일 수 있다. 본 증례에서는 면역화학조직염색에서 비 전형적이고 다형성의 방추형 또는 상피형 세포가 보였고, vimentin에 강양성이었고, 때때로 desmin에 양성이었으며 EMA에 국소적으로 약하게 양성을 보였고, cytokeratin과 actin에는 음성을 보였다.

Nappi와 Wick에 의해 암육종과 방추형 세포암은 기본적으로 상피세포 종양이 있는 육종양 암종의 분류에 포함되었고, 최근에 p53면역염색과 p53 과 k-ras-2의 국소해부학의 유전자형과 직접 서열 분석을 사용한 연구에서 폐방추형 세포암, 암육종과 고식적 이상성 폐 아세포종이 한가지 전형발육능세포(totipotential cell)에서 기원한 것으로 나타났다'. 이 증례와 같은 이상성 암종의 조직발생을 확인하는데는 상세한 임상자료와 함께 면역조직화학 분석과 전자 현미경, 유전적 분석 등이 필요하다 하겠다.

폐암육종은 수술, 방사선 요법, 화학요법의 치료를 하더라도 예후는 불량하고 간, 골격, 부신, 뇌 등으로 원격전이가 흔히 나타나며, 약 90% 정도의 경우가 수술적으로 제거될 수 있는데, 수술 후 평균수명은 9개월 정도이고 2년 생존은 10% (9.5%) 이하이고, 방사선치료와 화학요법은 거의 이득이 없다'.

요 약

저자들은 56세 남자 환자에서 기관지내 종괴로 좌폐의 무기폐를 초래하여 폐암으로 진단된 뒤 복부 전산화 단층 촬영, 골주사 사진 등에서 전이된 소견이 없어 폐절제술을 시행받고 퇴원했다가, 수개월 후 재발

한 뒤 골반강내로 전이되어 결국 사망을 초래한 면역조직화학적으로 확진된 폐암육종 1예를 경험하였기에 문헌 고찰과 함께 보고하는 바이다.

참 고 문 헌

1. Shuji Haraguchi, Yuh Fukuda, Yuichi Sugisaki and Nobuaki Yamanaka. Pulmonary carcinosarcoma : Immunohistochemical and ultrastructural studies. Pathology International. 1999 Oct;49 (10):903-8
2. J. Pankowski, T. Grodzki, H. Janowski, W. Parafiniuk, J. Wojcik. Carcinosarcoma of the lung : J Cardiovasc surg. 1998 Feb;39(1):121-5
3. Nakajima M, Kasai T, Hashimoto H, Iwata Y, Manabe H. Sarcomatoid Carcinoma of the Lung : a clinicopathologic study of 37 cases : Cancer. 1999 Aug 15;86(4):608-16
4. Wick MR, Ritter JH, Humphrey PA. Sarcomatoid Carcinomas of the Lung : a clinicopathologic review : Am J Clin Pathol 1997 Jul;108(1):40-53
5. Kun-il Kim, Julia D.A. Flint, Nestor L. Muller. Pulmonary Carcinosarcoma : radiologic and pathologic findings in three patients. Am J Roentgenol. 1997 Sep ; 169(3):691-4
6. 최요안, 김건형, 천석배, 강상우, 류형선, 이영미 등. 상엽과 하엽에 번갈아 무기폐를 일으킨 폐암육종 1예. 결핵 및 호흡기 질환 1995 Jun;42(3): 413-18
7. Harvey I. Pass, James B. Mitchell, David H. Johnson, Andrew T. Turrisi. Lung cancer. Principles and Practice : Lippincott-Raven.;1995. p.363, p. 379-80
8. Roth, Ruckdeschel, Weisenburger. Thoracic Oncology. 2nd. edition : W.B Saunders company; 1995. p.63

9. William Am Thurlbeck, Andrew M. Churg. Pathology of the lung. 2nd edition : Thieme ; 1995. p.518
10. Koss MN, Hochholzer L, Frommelt Ra. Carcinosarcomas of the lung : a clinicopathologic study of 66 patients : Am J Surg Pathol. 1999 Dec;23 (12):1514-26
11. Rainosek DE, Ro JY, Ordonez NG, Kulaga AD, Ayala AG. Sarcomatoid carcinoma of the lung. A case with atypical carcinoid and rhabdomyosarcomatous components : Am J Clin Pathol. 1994 SEp;102(3):360-4
12. Nappi O, Glasner SD, Swanson PE, Wick MR. Biphasic and monophasic sarcomatoid carcinomas of the lung. A reappraisal of 'carcinosarcomas' and 'spindle-cell carcinomas' : Am J Clin Pathol. 1994 Sep;102(3):331-40