

□ 증 례 □

## 피하기종과 종격기종을 동반한 홍역성 폐렴 1예

울산대학교 의과대학 서울중앙병원 내과학교실

박재형, 이윤정, 강호형, 김순중, 고윤석, 임채만

= Abstract =

### A Case of Measles Pneumonia Complicated by Subcutaneous Emphysema and Pneumomediastinum in an 18-year-old Patient

Jae Hyeong Park, M.D., Yun Jung Lee, M.D., Ho-Hyung Kang, M.D.,  
Sun Jong Kim, M.D., YS Koh, M.D., and CM Lim, M.D.

University of Ulsan College of Medicine, Seoul, Korea

**Background :** A 18 year-old man presented with dyspnea and a swelling of the neck. On physical examination, maculopapular rashes were noted on the face and the whole body and crepitus was noted at the thorax and upper arms. His chest X-ray showed bilateral interstitial infiltrates of the lung, pneumomediastinum and subcutaneous emphysema. On serologic examination, measles IgM was positive. Under the diagnosis of measles pneumonia, the patient was treated with oral ribavirin, which resulted in a complete resolution of the pneumomediastinum, subcutaneous emphysema, pneumonic infiltrate, and subjective symptoms of dyspnea and swelling of the neck in 7 days. Here we report this case with a brief review of the relevant literature. (Tuberculosis and Respiratory Diseases 2001, 51 : 275-280)

**Key words :** Measles pneumonia, Subcutaneous emphysema, Pneumomediastinum, Ribavirin.

### 서 론

홍역성 폐렴은 홍역의 드문 합병증이나 영아에서 발생

시 치사율이 60% 정도에 이르는 중한 질환이다<sup>1</sup>. 우리나라에서의 홍역은 1972년 생백신 도입과 1983년 홍역 예방접종 의무화로 그 발생율이 많이 감소되었다

### Address for correspondence :

C. M, Lim, M.D.

Division of Respiratory and Critical Care Medicine, Asan medical center

138-736, 서울시 송파구 풍납동 388-1

Phone : 02-3010-3130 Fax : 02-3010-6968 E-mail : cmlim@www.amc.seoul.kr

가<sup>2</sup>, 1992년 이후부터 다시 그 발생율이 증가하고 있는 추세이다<sup>3-5</sup>. 최근 이러한 홍역 발생 증가는 청소년이나 젊은 성인에서 호발하는 경향을 보이며 이 연령층의 경우 폐렴이 더 많이 합병되는 것이 알려져 있다<sup>6,7</sup>.

홍역성 폐렴에서 피하기종이나 종격기종 발생 예는 흔하지 않으며, 국내에서 1975년 윤 등<sup>8</sup>과 1980년 강 등<sup>9</sup>에 의해 보고된 바가 있으나 모두 소아에서 발생한 것이고, 이들은 모두 사망하였다. 저자들은 이전에 건강하였던 18세 남자 홍역 환자에서 피하기종 및 종격기종을 동반한 홍역성 폐렴 1예를 경험하였고, 항바이러스제인 리바비린(Ribavirin)을 사용하여 임상적인 호전을 관찰하였기에 문헌 고찰과 함께 보고하는 바이다.

## 증 례

환 자 : 이○영, 18세 남자

주 소 : 호흡곤란과 경부부종

가족력 : 3남 중 장남, 동생이 환자의 발병 7일전 콧물과 기침을 동반한 홍반성 발진을 보였음

과거력 : 이전에 앓았던 질병은 없었고, 유아기에 홍역 예방접종을 받았음

현병력 : 아산재단 서울중앙병원 내원 2주 전부터 흰색 객담을 동반한 기침, 콧물 및 미열이 있었고, 1주 전부터 인후통과 발열이 심해져 일차 의료기관에서 투약을 받았으나 증상의 개선이 없었다. 내원 3일 전부터 몸에 반상 구진성 홍반의 발진이 생기기 시작하였고, 발진은 얼굴에서부터 시작하여 온몸으로 퍼졌다. 발열이 심해져 집 근처 이차 의료기관에서 치료를 받던 도중에 흉부방사선촬영 소견 상 폐렴이 발생하고 호흡곤란, 피하기종 및 종격기종이 발생하여 본원으로 전원되었다.

진찰소견 : 입원당시 활력징후는 체온 36.0℃, 맥박 65회/분, 호흡수 20회/분, 혈압 120/80 mm Hg이었다. 외관상 급성 병색이었고 전신 피부에 직경 약 1 mm의 구진성 홍반이 있었으며 안면 피부 발진은 인

설성 병변을 보였다. 양쪽 안구 결막은 미약하게 충혈되었고, 촉진 시 목에서부터 양측 어깨 및 상부 흉부에 피하기종으로 인한 염발(crepitus) 감촉이 느껴졌고, 촉진을 할 때마다 환자가 통증을 호소하였다. 청진상 양측 폐야에서 전반적으로 호흡음이 감소되어 있었고 악설음이 청취되었다. 복부 검사상 복부장기 비대나 압통은 관찰되지 않았고 장음은 정상적이었다. 검사실 소견 : 내원 당시 말초혈액 검사상 혈색소 13.2 g/dl, 백혈구치 7,600/mm<sup>3</sup>, 혈소판치 186×10<sup>3</sup>/mm<sup>3</sup>이었고, 간기능 검사상 총콜레스테롤 72 mg/dl, 총단백질/알부민 5.7/2.4 g/dl, aspartate transaminase(AST)/alanine transaminase(ALT) 117/52 IU/L, 총 빌리루빈 0.4 mg/dl로 정도 간기능 이상소견을 보였다. Blood urea nitrogen(BUN)/creatinine(Cr)은 31/1.3 mg/dl, creatine kinase(CK)/lactate dehydrogenase(LDH)은 2961/1383 U/L였으며 C-반응성 단백(CRP) 13.5 mg/dl이었다. 비캐놀라(nasal prong)에 의한 산소 3 l/min 투여

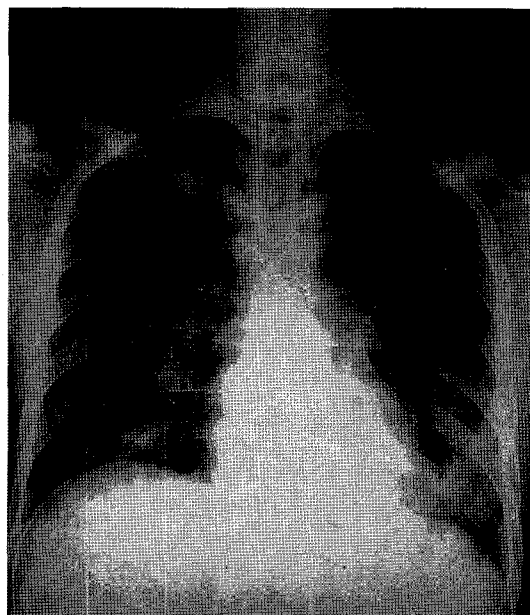


Fig. 1. Chest roentgenogram demonstrating diffuse interstitial infiltrates, subcutaneous emphysema and pneumomediastinum.

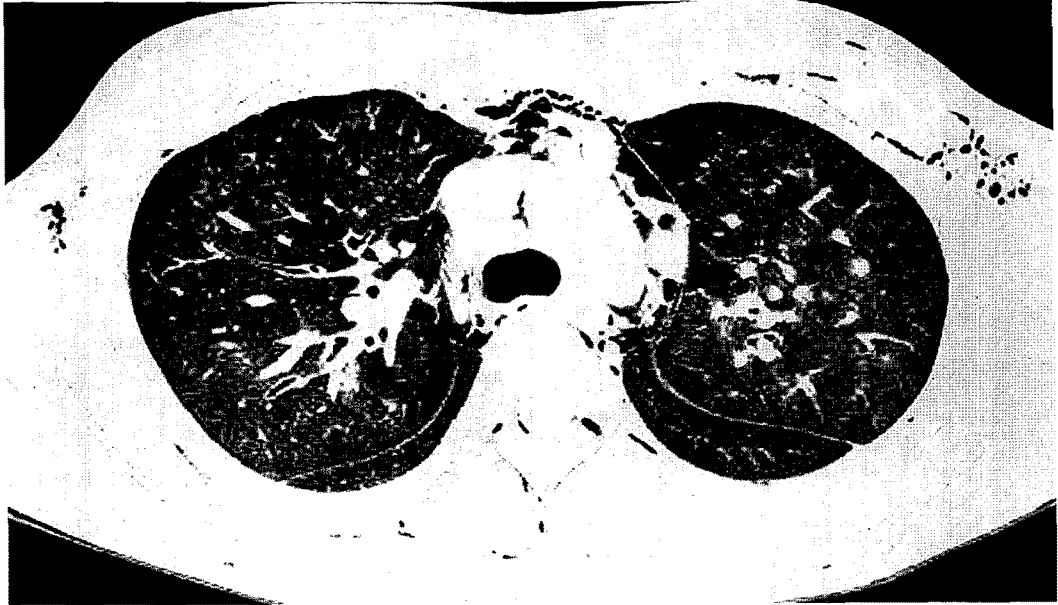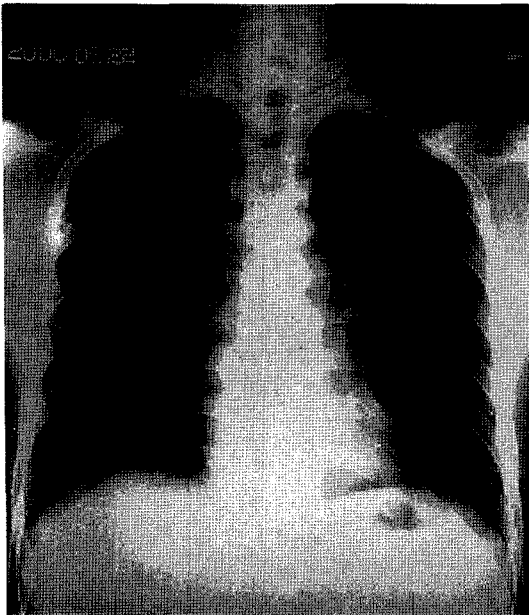


Fig. 2. HRCT scan of the chest at admission. HRCT scan shows severe subcutaneous emphysema, pneumomediastinum and multifocal consolidations in bilateral lung field.

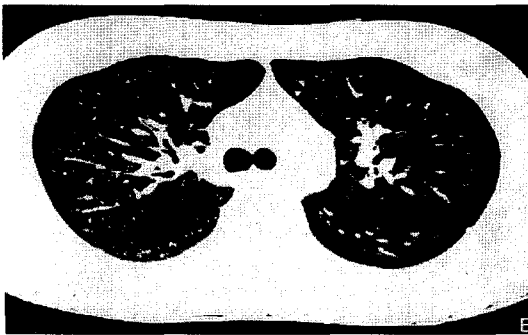
하 동맥혈가스분석 검사상 pH 7.409, PaCO<sub>2</sub> 39.1 mm Hg, PaO<sub>2</sub> 67.4 mm Hg, HCO<sub>3</sub><sup>-</sup> 24.8 mEq/L 및 SaO<sub>2</sub> 93.3%였고, 폐포-동맥혈 산소분압차는 35.7 mm Hg였다. 흉부방사선촬영 소견상 양측 폐야에 전반적으로 균질하게 증가된 간질성 음영과 좌우상부 및 심장주변에 기종이 보였고 피하기종이 목, 흉곽 및 양측 어깨부위에 광범위하게 관찰되었다(Fig. 1). 고해상도 흉부전산화단층촬영 소견상 상부경부에서 흉곽 중간부위까지 파급된 피하기종과 종격기종이 관찰되었고, 주로 양측 폐 하부에 다발성 불규칙 경화(multifocal patchy consolidation)와 경화부분의 주변에 ground-glass opacity가 동반된 소견이 보였고(Fig. 2), 경도의 간 및 비장 비대가 관찰되었다. 입원시 촬영한 부비동 X-선 사진상 양측 상악동의 부비동염 소견이 관찰되었다.

입원후 경과 : 환자는 내과계 중환자실의 격리실에 입원되었고, 이차적 세균감염을 방지하기 위한 예방적 항생제(ampicillin/sulbactam, Unasyn®, 1.5gm IV q 8hours)와 수분 및 전해질공급을 비롯한 보존적 처

료를 하였다. 비캐놀라를 통하여 산소(5 l/min)를 투여하였고, 입원 후 2일째부터 항바이러스제인 리바비린(200mg tid)을 경구로 투여하였다. 입원 4일째부터 상부 흉곽의 피하기종이 감소하기 시작하였고, 흉부방사선촬영 소견상 폐렴, 종격기종 및 피하기종이 감소되었다. 전신의 발진은 서로 융합하다가 안면 피부부터 점차 인설이 생기면서 사라지기 시작하였다. 입원 7일째 고해상도전산화단층 촬영상 입원당시 있었던 기관지폐렴 및 종격기종 소견은 없어지고 정상화된 소견을 보였다(Fig. 3). 면역혈청학적 검사상 홍역항체 : IgM, 양성 ; IgG, 양성으로 홍역을 확진 하였고, 다른 바이러스성 폐렴이나 비전형적 폐렴에 대한 혈청 검사는 음성이었으며, human immunodeficiency virus(HIV) 검사와 다른 면역 기능 검사 역시 정상이었다. 입원 후 수 차례 시행된 객담검사에서도 배양된 세균은 없었고, 항산균도 발견되지 않았으며 혈액 배양검사에서도 자라는 균은 없었다. 입원 8일째 AST/ALT는 61/99 U/L로 감소하였고, CK/LDH도 86/777 U/L로 감소되었다. 리바비린은 총 7일간 사



A



B

Fig. 3. Follow-up chest roentgenogram(A) and HRCT scan(B) 7 days after admission: complete resolution was noted.

용하였으며 환자는 상태가 호전되어서 입원 9일째 퇴원하였다.

### 고 찰

홍역에 대한 예방접종이 이미 전국적으로 정착되었음에도 불구하고 최근 유아기 이후의 홍역 이환은 사회

적으로 큰 문제로 대두되고 있다. 1991년 초 뉴욕에서 발생한 홍역 유행에 대한 보고에 따르면 총 1,250명의 홍역환자 중 15%인 286명이 20세 이상의 성인이었다<sup>10</sup>. 더욱이 당시 New York Hospital에 홍역 폐렴으로 입원 된 6명의 환자 중 2/3는 백신 접종과 거력이 있었으며 이들은 모두 근염과 간염 등의 합병증도 나타냈다. 본 증례의 환자도 유아기에 백신 접종을 받았으나 홍역에 이환 되었을 뿐 아니라, 합병증으로 폐렴과 더불어 간염 및 근염 등의 타 장기를 이환한 증상도 나타내었다. 이러한 증례들로부터 최근 홍역 백신의 효용성에 대한 의문이 제기되고 있다. 즉, 신 등<sup>11</sup>은 백신 접종 후 홍역 특이 IgG의 양성률이 기대치보다 낮고 항체가도 연령의 증가에 따라 감소하는 경향이 있음을 발표하였고, 윤 등<sup>12</sup>은 12세에서 17세까지 청소년의 홍역항체를 검사한 결과 홍역 특이 IgG 양성률이 약 91%에 불과해 홍역 유행 시 본 질환 이환이 가능하고 따라서 청소년에 대한 재접종을 고려할 것을 주장하였다.

홍역 폐렴은 바이러스에 자체에 의해 폐실질이 전반적으로 침범되거나 기관지 수축 및 저산소증으로 발현할 수 있다<sup>13</sup>. 또한 세균성 이차적 폐감염이 발생할 수 있으며 한 연구에 의하면 입원을 요하는 홍역 폐렴 중 약 30%가 세균성 폐렴이었다<sup>6</sup>. 이차적 세균감염을 방지하기 위한 예방적 항생제의 사용은 아직 확립되지 않았으나, Samb 등<sup>14</sup>에 의하면 개도국의 경우 예방적 항생제의 사용으로 홍역감염이 있는 소아에서 생명에 위협을 줄 수 있는 호흡기계 감염의 방지에 공헌할 수 있다는 보고가 있다. 성인에서의 홍역성 폐렴은 일반적으로 사망률이 높은 것으로 알려져 있는데, Wong 등<sup>7</sup>은 14세 이상의 홍역 환자 68명중 6명에서 인공호흡기가 필요하였으며 이중 2명이 사망하였다고 발표한 바 있다.

홍역성 폐렴에 합병증으로 나타나는 괴하기종 및 종격기종은 발진이 나타나는 시기와 관계가 있는 것이 알려져 있다. 이러한 합병증들은 대부분 예에서 발진이 나타난 후 3일 이내 생기고 이 시기는 기침과 폐의 병변이 가장 심한 시기와 일치한다<sup>15</sup>. 기종들은 폐포의 파열로 공기가 폐의 간질조직으로 스며든 후 폐혈관막

(pulmonary vascular sheath)을 따라 폐문부로 이동되고 이후 종격동으로 유입되거나 목, 얼굴 및 액와의 근막면(fascial plane)을 따라 체상부로 파급되었다가 흉곽과 팔로 유입되어 생기는 것으로 알려져 이해되고 있다<sup>9</sup>. 종격기종 및 피하기종은 대개의 경우 안정과 산소투여만으로 호전되나 때로는 사망 원인이 되기도 한다<sup>9</sup>.

홍역 진단은 임상 증상, 흉부방사선촬영 사진 소견, 및 혈청학적 검사로 이루어진다. 혈청학적으로 증상 초기에 홍역 특이 IgM 항체가 발견되거나 회복기에 항체가 4배 이상 증가하거나, 또는 전구기 이후도 말 등에서 홍역 바이러스가 검출되면 홍역이 확진된다. 본 증례에서 저자들은 혈청에서 홍역 특이 IgM 항체로 진단을 하였으나 홍역에 대한 항체를 정량화할 수 없어 항체가의 변동은 알 수 없었다.

홍역성 폐렴 치료로 아직 확립된 것이 없으나, 한 연구에서는 호흡부전이 발생한 홍역 성 폐렴환자에서 고용량 스테로이드와 비타민 A를 사용하여 치료하였다는 보고가 있었고<sup>16</sup>, Forni 등<sup>10</sup>은 항바이러스제인 리바비린 정맥주사로 환자들을 치료하였다고 보고하였다. 홍역에서 리바비린 사용은 어린이 환자에서도 홍역 재증상을 감소시키는 효과가 있었다<sup>17,18</sup>. 본 증례는 호흡부전까지 진행되지는 않았으나 피하기종 및 종격기종을 동반한 중증 홍역성 폐렴으로 판단되어 리바비린을 사용하였다. 국내에는 아직 정맥주사용 리바비린이 없어 경구용 리바비린을 사용하였고, 투여 용량은 통상 성인 사용량으로부터 결정하였다. 사용기간은 총 7일이었고, 리바비린 사용 후에 자각 증상, 혈액검사 소견 및 흉부방사선촬영 소견상 뚜렷한 개선이 있었다. 홍역성 폐렴에 대한 리바비린 효과가 완전히 정립되지 않아 본 예에서의 긍정적 반응이 약물만의 효과인지는 단정할 수 없었다. 그러나 Gremillion 등<sup>6</sup>의 보고와 같이 홍역성 폐렴의 평균 재원일수가  $14 \pm 5$ 일이라는 보고를 고려할 때 본 증례에서 홍역성 폐렴의 신속한 호전에 리바비린이 적어도 부분적으로는 기여했을 것으로 사료된다.

## 결론

본 저자들은 이전에 건강하였던 18세 남자환자에서 피하기종 및 종격기종을 동반한 홍역성 폐렴 1예를 경험하였고, 항바이러스제인 리바비린을 사용하여서 종래 보고에 비해 신속한 병의 관해를 보았기에 문헌 고찰과 함께 보고하는 바이다.

## 참고문헌

1. Gershon AA. Measles virus(rubeola). In : Mandel GL, Bennett JE, Douglas RG. Principles and practice of infectious diseases. 5th ed. p.1801-9, New York, Churchill Livingstone, 1998
2. 보건사회부 국립보건원 : 국내의 홍역 발생 상황, 1963-1990. 감염병발생정보. 1993;4:25-8
3. 보건사회부 국립보건원 : 제 1, 2종 법정 전염병의 월간 국내 통계. 감염병발생정보. 1995;6:33
4. 최보율 : 홍역, 볼거리 및 풍진의 역학. 소아감염. 1997;4:14-27
5. 문상욱, 최성동, 정승연, 서병규, 이원배, 강진한, 이경수 : 경인지역에서 93년, 94년에 유행한 홍역의 역학 연구. 소아과. 1996;39:1378-84
6. Gremillion DH, Crawford GE : Measles pneumonia in young adults : an analysis of 106 cases. Am J Med 1981;71:539-42
7. Wong RD, Goetz MB : Clinical and laboratory features of measles in hospitalized adults. Am J Med 1993;95:377-83
8. 윤영덕, 남수동, 정구용 : 홍역에 병발한 종격기종과 피하기종 1예. 소아과. 1975;8:525
9. 강동섭, 지문석, 신명희, 오지섭 : 홍역에 병발된 피하기종 및 종격기종 1예. 소아과. 1980;23:80-4
10. Forni AL, Schluger NW, Roberts RB : Severe measles pnumonitis in adults : Evaluation of clinical characteristics and therapy with intravenous ribavirin. Clin Infect Dis 1994;19:454-62

11. 신영규, 윤재균, 정지태, 독고영창 : 홍역여방접종 후 연령 증가에 따른 혈청내 홍역 특이 IgG의 변동. 소아과 1996;39(6):788-94
12. 윤재균, 신영규, 이기형, 정지태, 독고영창 : 청소년기의 홍역 특이 IgG. 소아감염 1997;4(1):133-9
13. Henneman PL, Birnbaumer DM, Cairns CB : Measles pneumonitis. Ann Emerg Med 1995;26:278-82
14. Samb B, Simondon F, Aaby P, Whittle H, Seck MC : Prophylactic use of antibiotics and reduced case fatality in measles infection. Pediatr Infect Dis J 1995;14:695-6
15. Bloch A, Vardy P : Pneumomediastinum and subcutaneous emphysema in measles. Clinical Pediatr 1968;7:7
16. Rupp ME, Schwartz ML, Bechard DE : Measles pneumonia ; Treatment of a near-fatal case with corticosteroid and vitamin A. Chest 1993;103(5):1625-6
17. Uylango CV, Beroy GJ, Santiago LT, Mercoleza VD, Mendoza SL : A double-blind, placebo-controlled evaluation of ribavirin in the treatment of acute measles. Clin Ther 1981;3:389-96
18. Banks G, Fernandez H : Clinical use of ribavirin in measles : a summarized review. In : Smith RA, Knight V, Smith JAD, eds. Clinical applications of ribavirin, p.203-9, Orlando, Florida, Academic Press, 1984