

□ 증 례 □

폐쇄성 폐질환에 동반된 성대 운동이상에 의한 기능성 상기도 폐색 1예

국립의료원 내과학교실

오 명, 김상철, 백재중, 정연태

= Abstract =

A Case of Functional Upper Airway Obstruction Due to Vocal Cord Dysfunction in Obstructive Pulmonary Disease

**Myoung Oh, M.D., Sang Cheol Kim, M.D.,
Jae Joong Baik, M.D., Yeon Tae Chung, M.D.**

Department of Internal medicine, National Medical Center, Seoul, Korea

A functional upper airway obstruction due to a vocal cord dysfunction(VCD) is characterized by a paradoxical adduction of the vocal cords throughout the respiratory cycle with no obvious organic cause for the obstruction. It commonly occurs paroxysmally and imitates acute asthmatic attacks, often in patients with coexisting asthma. They present with episodes of dyspnea associated with inspiratory wheezing that persists despite conventional asthma treatment and a flattening of the inspiratory limb of the flow-volume curve ; an adduction of the vocal cord during inspiration. Failure to recognize concurrent vocal cord dysfunction and asthma has led not only to the excessive use of bronchodilators and corticosteroids, but also to intubation and tracheostomy. Here, we report a case of coexistent obstructive pulmonary disease and functional upper airway obstruction due to a vocal cord dysfunction where a bronchoscopy showed a paradoxical vocal cord motion and typical features of a variable extrathoracic obstruction and a lower airway obstruction on the Flow-volume loop during a symptomatic period. (*Tuberculosis and Respiratory Diseases* 2001, 51 : 270-274)

Key words : Asthma, Functional upper airway obstruction, Vocal cord dysfunction.

Address for correspondence :

Myoung, Oh, M.D.

Department of internal medicine, National Medical Center

18-79 Ulchiro 6-ga, Choong-Gu, Seoul, 100-799, Korea

Phone : 02-2260-7270 Fax : 02-2269-7036 E-mail : osh5@yahoo.co.kr

서 론

성대 운동이상(vocal cord dysfunction)에 의한 기능성 상기도 폐색(functional upper airway obstruction)은 드문 질환으로 상기도의 기질적인 질환 없이 호기시나 흡기시, 혹은 두 경우 모두에서 부적절하게 성대가 내전(adduction) 되는 역행성 운동을 보이는 것으로¹⁻³ 발생기전과 원인에 대해서는 확실히 밝혀지지 않았으나 후두(larynx)로의 신경 전도장애 보다는 정신적, 심리적인 요인과 관련이 있다고 알려져 있으며^{1,3} 성별에 관계없이 발생할 수 있으나 젊은 여성에서 호발하는 것으로 알려져 있다².

발작적인 호흡곤란과 천명음이 발생하여 천식으로 오인되기도 하여 진단이 늦어 지고 고용량의 스테로이드 투여, 기관삽관, 기관절개등 불필요한 치료로^{1,2} 인한 합병증이 동반되기 쉬우며 천식에 동반되는 경우도 종종있어 진단하기 어려울뿐만 아니라 이러한 경우에는 치명적인 결과를 초래할 수 있다.

저자들은 돌발적으로 발생한 심한 호흡곤란과 천명을 보인 환자에서 기관지내시경상 역행성 성대운동 및 폐기능검사상 유량기량 곡선에서 흉곽외 상기도폐쇄 소견과 기관지확장제 투여후 폐기능 향상소견을 보여 기존의 폐쇄성 폐질환에 동반된 성대 운동이상(vocal cord dysfunction)에 의한 기능성 상기도폐색증 1예를 경험하였기에 이를 보고하는 바이다.

증 례

환 자: 김○○, 61세 여자

주 소: 호흡곤란

과거력: 특이 사항 없음

가족력: 특이 사항 없음

직업력: 무숙인

현병력: 환자는 10갑년의 흡연자로 내원 10개월 전부터 목이 자주 쉬었고 내원 5개월 전부터는 점차 호흡곤란 증세 보여 개인병원에서 치료를 받고 있었으나 증상호전 보이지 않던 중 내원 일주일전부터 갑자

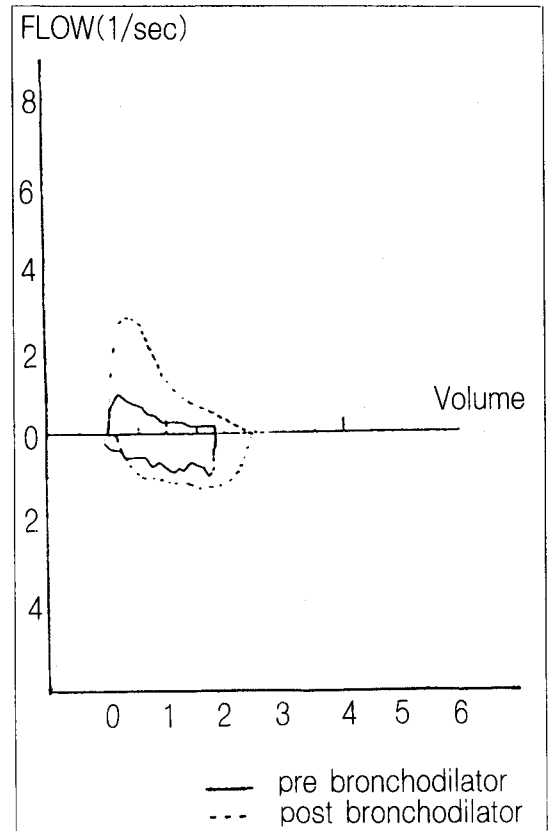


Fig. 1. The flow-volume loop showed flattening of the inspiratory limb suggestive of variable extrathoracic obstruction and improving expiratory obstructive pattern after bronchodilator tx.

기 심한 호흡곤란이 수차례 발생하여 내원하였다.

이학적 소견: 내원 당시 혈압 120/80 mmHg, 맥박수 98회/분, 호흡수 25회, 체온 36.8℃였고 의식은 명료하였으나, 급성병색으로 숨이 차 보였고 두경부 소견상 특이 소견 없었다. 청진상 맥박은 규칙적이었고 심잡음은 들리지 않았으며 흉부청진상 양측 폐야와 전흉부에서 흡기시 함몰(retraction)이 관찰되고 호기시 천명이 들렸다. 복부진찰상 특이소견 없고 늑골 척추각 압통은 없었다. 전신적으로 임파선 종대는 관찰되지 않았고 피부소견도 정상이었으며, 함요부종도 없었다.

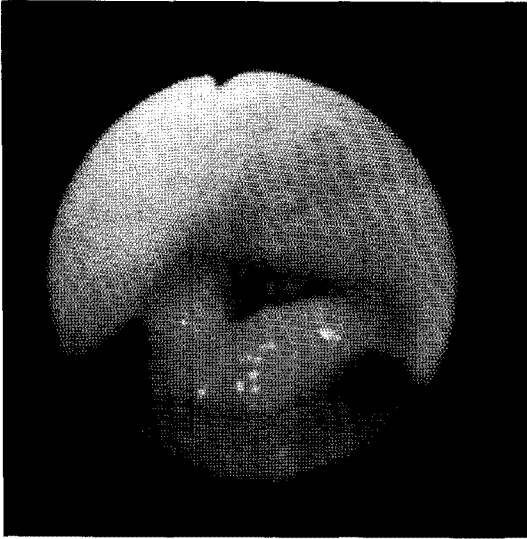

Fig. 2A. Vocal cords showed inspiratory adduction at bronchoscopy.

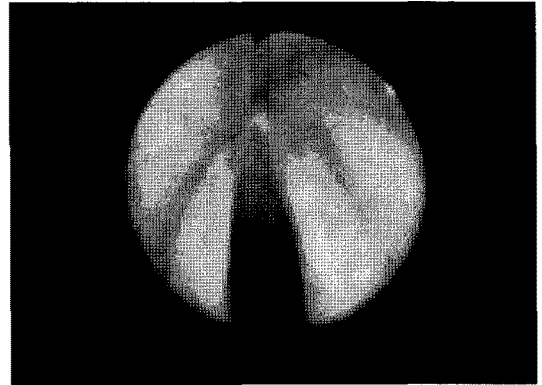


Fig. 2B. During expiration, vocal cords showed abduction.

검사소견 : 입원 당시 시행한 말초 혈액 검사는 백혈구 6500/mm³, 혈색소 11.9g/dl, Hct 35.4%, 혈소판 359,000/mm³ 였고 적혈구 침강속도는 24였으며 동맥혈 가스 분석검사상 pH 7.40, PCO₂ 32.4mmHg, PO₂ 62.5mmHg, HCO₃ 18.4mmol/L 였고 뇨검사 및 생화학적 검사 정상이었다. 심전도와 흉부방사선, 경부 CT 소견상 특이소견 없었다.

임상경과 : 환자는 입원후 산소흡입과 기관지확장제 정맥투여 및 프레드니솔론 투여 받았고 이후 일시적인 증상호전 보였으나 호흡곤란 발작이 그후에도 여러 차례 발생하였다. 청진상 흡기시 천명과 함몰이 뚜렷하여 상기도 폐색이 의심되었으며 호흡곤란이 회복된 후 시행한 폐기능 검사상 FEV_{1.0} 0.74L(예측치 34%), FVC 1.84L(예측치 63%), FEV_{1.0}/FVC 40%로 호기의 폐쇄성(obstructive)양상을 보이고 흡기시 곡선이 편평화되는 고평부(plateau)가 나타나는 다양한 상기도 폐색소견을 보였다(Fig. 1). 기관지확장제와 프레드니솔론으로 치료후 추적검사한 폐기능검사상 FEV_{1.0} 1.80L(예측치 68%), FVC 2.43L(예측치 71%), FEV_{1.0}/FVC 74%로 향상된 소견을 보였으나 흡기시에는 지속적인 기류 제한소견을 보였다

(Fig. 1).

기도 폐색의 원인을 규명하기 위해 기관지내시경을 실시한 결과 기관지내부의 이상소견 및 성대마비는 없었으나, 성대가 흡기시 내전되고 호기시 외전하는 역행성 운동을 보였다(Fig. 2-A,B).

폐기능 검사상 다양한 상기도 폐색소견과 기관지확장제 투여후 호기 기류 폐쇄의 가역성 및 기관지 내시경상 성대가 흡기시 내전하고 호기시 외전하는 역행성 운동을 보이는 것으로 보아 원래 있어왔던 폐쇄성 폐질환에 합병된 성대 운동이상에 의한 기능성 상기도 폐색으로 진단하였다. 환자에게 병에 대해 충분히 설명, 안심(reassurance)시키고 이완요법(relaxation)을 교육시켜 외래에서 추적 관찰중이다.

고 안

성대 운동이상(vocal cord dysfunction)에 의한 상기도 폐색(upper airway obstruction)은 흔하지는 않지만 1974년 Patterson등에 의해 “Munchausen’s stridor”,로 처음 보고된 이후 “factitious asthma”, “emotional laryngeal wheezing”, “episodic laryngeal dyskinesia”등^{2,5,7} 여러가지 이름으로 명명되었으며 상기도의 해부학적 이상없이 호흡주기 동안 부적절한 성대의 내전(adduction)에 의해서^{1,2} 발작적인 호흡곤란과 천명음이 발생한다. 천식으로 오진되어 오

랜기간 고용량의 스테로이드 투여 및, 기관 삼관, 기도 절개등 불필요한 치료를 받을 수 있으며^{2,3,6} 최근에는 천식치료의 향상으로 인해 성대 운동이상의 보고가 증가하고 있고 단순 성대운동이상뿐만 아니라 천식과 동반되는 경우도 몇 예 보고되었다^{5,12}.

발생빈도와 원인에 대해서는 잘 알려져있지 않으며 이 질환에 대한 인식부족 및 진단시 천식등 다른 질환으로 오진하는 경우가 많아 실제빈도는 더 높을것으로 추측되며 성별과 연령에 관계없이 발생한다는 보고도 있으나 대개 20-40 대의 비만한 젊은 여성에서 호발하며 의료계 관련일에 종사하는 경우가 많은 것으로 알려져 있다¹⁻³. 후두(larynx)로의 신경전도 장애 보다는 심리적, 정신적장애를 가지고 있는 경우가 많은 것으로 생각되어지며 우울증(depression), 강박신경증(obsessive-compulsive), 불안증(anxiety)이 비교적 흔한 것으로 되어있다^{1,3}. 본 증례에서도 비만한 여성이었으나 61세로 나이가 많고 의료계 관련일에 종사하지 않았으며 정신과 의사의 확진은 받지 못하였으나 입원당시와 입원중 행동양상 및 생활력으로 보아 불안신경병증이 강력히 의심되었다.

임상증상은 대부분 천명을 동반한 호흡곤란이 다른 질환과는 달리 발작적이며 대개 낮동안에 발생하고 천명은 기침이나 호흡곤란으로 악화되지 않고 주의를 전환함으로써 일시적으로 증상이 완화될 수도 있다^{1,9}. 이학적 검사상 급성 발작중에는 흡기성 천명이 후두부 위에서 가장 크게 들릴수 있으며 양측폐야로도 전달될 수 있어 천식과 유사하게 들리며 늑간 함몰(intercostal retraction)이 관찰될수 있다.

흉부 X-선 촬영 및 동맥혈가스분석 검사상 대개 이상소견을 발견할수 없으나천식과 동반된 경우 과팽창소견및 저산소혈증을 보일수도 있다^{2,6,9}. 본 증례에서는 하부기도폐색이 동반된 것으로 생각되어지나 급성 발작중에 저산소혈증은 관찰되지 않았다.

폐기능 검사에서 증상이 있을때 유량기량곡선상 흡기시에 곡선이 편평한 고평부(plateau)가 나타나는 가변의 흉곽외 상기도 폐쇄소견을 보이나 성대 운동이상은 발작적으로 발생하므로 유량기량 곡선이 다양하

게 나타날 수 있어서 증상이 없는 경우에는 정상으로 나타날수도 있다^{2,3,10}. 흉곽외 상기도 폐쇄와 하부기도 폐색은 임상적으로 감별하기 어려우므로 직접 후두경으로 성대 운동이상을 관찰하는 것이 도움이된다^{9,11,12}. 본 증례에서는 다른 폐질환의 증거가 없었고 기관지확장제 투여후 폐기능 호전을 보였으며 기관지내시경상 특징적으로 역행성 성대운동및 유량기량곡선상 다양한 흉곽외 상기도 폐쇄소견을 보여 기존의 폐쇄성폐질환에 상기도폐색이 동반된 것으로 생각되어진다.

성대 운동이상의 가장 확실한 치료방법은 언어 치료사로부터 후두 근육긴장을 감소시키는 호흡운동을 교육 받는것이며 어떤경우에는 최면(hypnosis), 정신치료가 도움이 될 수 있고^{1,6,7} 급성 발작시 헬륨과 산소 혼합물을 투여하여 효과를 보기도 하며 재발이 자주되는 경우에는 보툴리눔(botulinum)독소를 직접 성대에 주입하거나 후두신경을 절단하기도 한다¹².

그러므로 이질환에 대한 관심과 이해로 진단을 적절히하여 불필요한 치료로인한 합병증을 예방하고 발작시 환자를 안심시키고 산소공급및 안정제투여만으로도 발작을 효과적으로 멈출수 있으며 환자에게 병경과에 대한 충분한 설명을 하여 질병에 대한 이해를 높임으로 발작빈도 및 경도를 낮추고 정신치료와 언어치료의 필요성을 알 수 있다.

예후는 비교적 좋은 것으로 알려져있으나 천식과 동반된 경우 치명적일수 있으므로 주의깊게 관찰해야 한다⁵.

요 약

성대 운동이상에 의한 상기도 폐색은 드문질환으로 저자들은 호흡곤란을 주소로 내원한 61세 여자환자에서 기관지내시경검사와 폐기능검사로 폐쇄성폐질환에 동반된 성대 운동이상에 의한 기능성상기도 폐색증을 확진하고 이완요법(relaxation)과 산소공급으로 증상이 호전되어 퇴원후 외래에서 추적관찰중인 1예를 경험하여 이를 문헌고찰과 함께 보고하는 바이다.

참 고 문 헌

1. Wood RP, Milgrom H. Vocal Cord Dysfunction. *J Allergy Clin Immunol* 1996;98: 481-5.
2. Kayani S, Shannon DC. Vocal Cord Dysfunction Associated With Exercise In Adolescent Girls. *Chest* 1998;113:540-42.
3. Warburton CJ, McL Niven R, Higgins BG, Pickering CA. Functional Upper Airways Obstruction : two patients with persistent symptoms. *Thorax* 1996;51:965-6.
4. Dinulos JG, Karas DE, Carey JP, Del Beccaro MA. Paradoxical Vocal Cord Motion Presenting as Acute Stridor. *Ann Emerg Med* June 1997; 29:815-7.
5. Elshami AA, Tino G. Coexistent Asthma And Functional Upper Airway Obstruction. *Chest* 1996;110:1358-61.
6. Hayes JP, Nolan MT, Brennan N, FitzGerald MX. Three Case Of Paradoxical Vocal Cord Adduction Followed Up Over a 10-Year Period. *Chest* 1993;104:678-80.
7. Ophir D, Katz Y, Tavori I, Aladjem M. Functional Upper Airway Obstruction in Adolescents. *Arch Otolaryngeal Head Neck Surg* 1990;116:1208-9.
8. Appelblatt NH, Baker SR . Functional Airway Obstruction. *Arch Otolaryngol* 1981;107:305-6.
9. Weir M, Ehl L . Vocal cord dysfunction mimicking exercise-induced bronchospasm in adolescents. *Pediatrics* 1997;99:923-4.
10. Partridge MR. Chapter 41. Asthma. In: Albert RK, Spiro SG, Jett JR, editors. *Comprehensive respiratory medicine*. 1st ed. Mosby, Inc.;1999. p. 41-5.
11. Kaminsky DA, Irvin CG. Chapter 89. Lung function in asthma. In : Barnes PJ, Grunstein MM, Leff AR, Woolcock AJ, editors. *Asthma*. 1st ed. lippincotttraven, Inc.;1997. p.1277-300.
12. Braman SS, Gaissert HA. Chapter 52. Upper airway obstruction. In : Fishman AP, Elias JA, Fishman JA, Grippi MA, Kaiser LR, Senior RM, editors. *Fishman's Pulmonary diseases and disorders*. 3rd ed. McGraw-Hill, Inc. ;1998. p.783-802.