

□ 증 례 □

역설적 두개강내 결핵종 10예

원광대학교 의과대학 군포병원 신경과

민 양 기

= Abstract =

10 Cases of Paradoxical Expansion of Intracranial Tuberculomas During Chemotherapy

Yangki Minn, M.D.

Department of Neurology, Wonkwang University College of Medicine Kunpo Hospital, Kunpo-si, Korea

Background : Paradoxical intracranial tuberculoma is tuberculoma that developed or was enlarged during antituberculous therapy. The course of the disease or effective treatment are not well known.

Method : Patients who developed intracranial tuberculoma or an enlarged tuberculoma during antituberculous therapy were investigated. Ten patients were enrolled.

Result : Paradoxical intracranial tuberculoma was detected 67.9 days after antituberculous therapy. The symptoms worsened over a period of 102.3 days. Improvement was noted after 165.4 days. Four patients recovered on the brain image and 4 recovered clinically. The CSF findings showed that the paradoxical tuberculomas had developed or were aggravated, the CSF findings was aggravated.

Conclusion : Paradoxical intracranial tuberculoma can develop without specific symptoms. Paradoxical intracranial tuberculoma may not be a paradoxical response and may be a natural course of intracranial tuberculosis or a natural response to antituberculous therapy. (Tuberculosis and Respiratory Diseases 2001, 51 : 260-264)

Key words : Tuberculosis, Tuberculoma, Paradoxical, CSF(cerebrospinal fluid).

Address for correspondence :

Yangki Minn, M.D.

Department of Neurology, Wonkwang University College of Medicine

1126-1 Sanbon-dong Kunpo-si Kyungido, Korea, 435-040

Phone : +82-31-390-2751 Fax : +82-31-390-2854 E-mail : yangki2@unitel.co.kr

서 론

결핵치료 이후에 생기는 역설 반응(paradoxical reaction)은 뇌와 림프절, 폐결핵에서 생기는 것으로 알려져 있으며¹, 이는 결핵치료이후 우리 몸의 면역상태가 증가하여 생기는 일종의 면역 반응으로 알려져 왔다¹⁻⁴. 그 중 뇌에 생기는 두개강내 역설적 결핵종(intracranial paradoxical tuberculous granuoma)는 매우 드문 것으로 알려져 있으며, 세계적으로 증례만 약 20개 정도 보고된 바 있으나, 그 빈도 등 성격에 대해서는 알려져 있지 않다. 대부분의 보고는 중추신경계의 결핵 치료 시 생긴 결핵종이었으나, 폐결핵 치료 도중 생긴 두개강내 결핵종의 보고도 있다. 두개강내 역설적 결핵종의 치료와 예후에 있어서는 더더욱 알려진 바가 없다. 두개강내 부종이나 뇌수종 시 수술을 시행하는 경우가 있었으나 결핵종 자체의 치료는 알려져 있지 않다. 몇몇 증례에서 면역반응이라는 전제하에 부신피질호르몬 치료를 하였으며, 여기에 잘 호전되는 일시적인 양성 반응으로 알려져 왔을 뿐이다⁵⁻⁶. 하지만 스테로이드의 치료효과는 증명되지 못하였다. 결핵은 선진국에서는 흔하지 않은 질병으로 두개강내 역설적 결핵종에 대한 체계적인 연구는 진행되지 못하였다. 그러나 최근들어 후천성 면역결핍증의 영향으로 미국등 선진국에서도 결핵이 증가하고 있으며⁷ 따라서 두개강내 역설적 결핵종도 증가 할 것으로 생각된다. 이에 저자는 연속적으로 뇌 영상진단을 시행한 10예의 역설적 두개강내 결핵종 환자를 통해 이 질환의 임상경과와 적절한 치료등에 대해 알아보고자 한다.

대상 및 방법

1991년에서 1994년까지 세브란스병원에서 결핵으로 치료받은 환자를 대상으로 후향적 방법으로 조사를 시행하였다. 이들 환자들 중 결핵치료 시작 시 뇌 영상진단을 시행했거나 시행하지 않았어도 신경학적 검사상 정상이었던 환자 중 항결핵제 투여 후에 두개강내 결핵종이 발생하였거나 결핵종이 더 커진 환자들을 대

상으로 하였다. 이들 환자들의 연속적 뇌 영상과 뇌척수액 소견을 조사하였다. 결핵종은 뇌 전산화 단층촬영이나 뇌 자기공명영상에서 조영증강되는 결절로 정의 하였다.

결 과

총 10명의 환자를 대상으로 조사를 시행하였다. 남자가 4명 여자가 6명 이었다. 9명의 환자는 뇌수막염 때문에 항결핵제를 투약하였고 1명은 속립성 결핵으로 항결핵제 투약을 시작하였다. 모든 환자는 isoniazide, rifampicine, pirazinamide, ethambutol을 투약 받았다. 3명의 환자는 뇌척수액에서 결핵균이 배양되었으며 4명의 환자는 폐결핵이 동반되었고 4명의 환자는 뇌척수액 소견과 임상증상으로 결핵성 뇌수막염을 진단하였다. 7명의 환자에서 항결핵제 투약 전에 뇌 전산화 단층촬영(CT)을 시행했으며 2명에서는 뇌 CT 촬영은 시행하지 않았으나 신경학적 검사상 정상소견을 보였다. 두개강내 역설적 결핵종은 항결핵제 투약 후 평균 67.9일 후에 발견되었다. 환자들은 평균 3.9회에 걸쳐 뇌 영상진단을 받았다(Fig. 1).

10명의 환자중 7명의 환자에서 뇌 영상진단 소견상 두개강내 역설적 결핵종이 발견 이후에도 계속 악화되는 소견이 평균 102.3일동안 관찰되었다(21-189). 3명에서는 결핵종 발견이후 더 이상 영상진단을 시행하지 않았다. 그들 중 5명에서는 뇌 영상진단에서 다시 호전되는 소견을 평균 165.4일(56-343)후 관찰할 수 있었다. 10명의 환자 중 4명은 뇌 영상진단에서 결핵종이 소멸된 것이 관찰되었고 4명은 임상적으로 호전되었다. 2명은 사망하였다. 도중에 약제를 바꾼 환자는 없었다.

10명중 오직 6명에서만 두개강내 역설적 결핵종 발견시 의식변화나 국소적 신경학적 증상이 있었고 4명에서는 지속된 발열이나 두통 등 비 특이적 소견만이 관찰 되었다. 두개강내 역설적 결핵종 발견 시 8명의 환자에서 뇌척수액 검사를 시행하였다. 그들중 4명에서는 뇌 영상진단에서 결핵종이 악화되는 것이 관찰되었을 때 뇌척수액 검사를 시행하였고 2명에서는 뇌

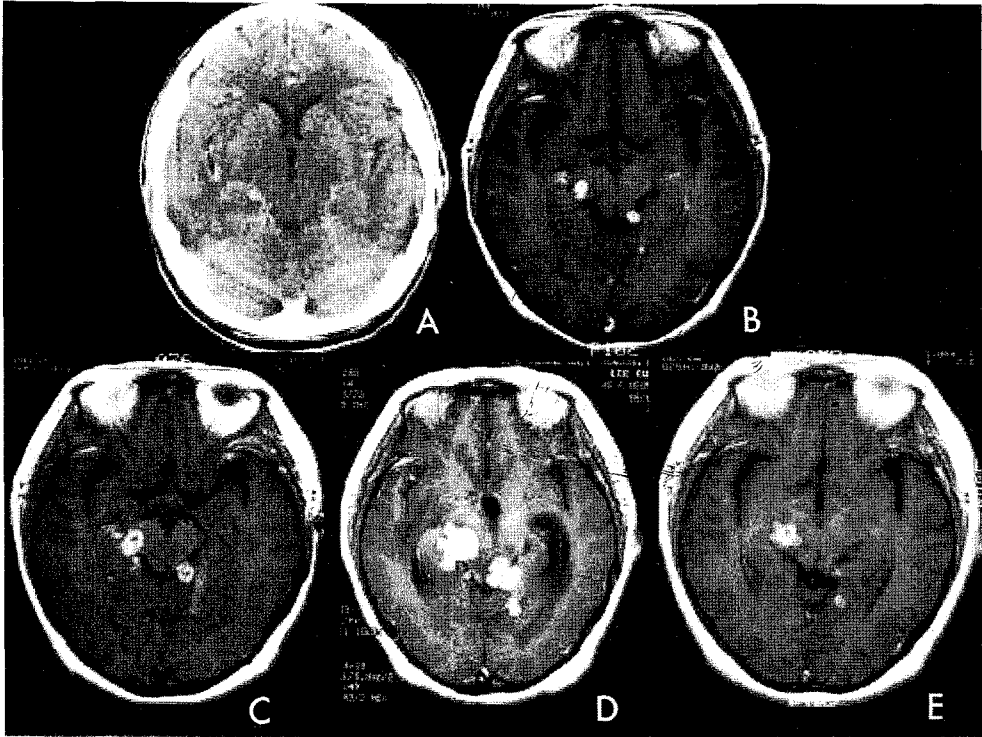


Fig. 1. 44 years old female enlarged tuberculoma after antituberculous therapy. A, B, C, D, E : Initial, 1 month, 3 months, 4.5 months and 8 months after antituberculous therapy.

Table 1. Serial CSF findings of paradoxical intracranial tuberculoma

	Initial	At Detection	On Aggravation	On Improvement
Protein(mg/dl)	242 ± 128	1308 ± 2091	1613 ± 2310	74 ± 20
Cell(/HPF)	169 ± 123	319 ± 488	41 ± 24	6 ± 2

HPF : High Power Field.

영상진단에서 호전되기 시작하는 것이 관찰되었을 때 뇌척수액 검사를 시행하였다. 뇌척수액 소견을 보면 비록 건수가 적어 통계학적 의미는 없지만, 역설적 결핵증 발견시가 처음 결핵 치료 시에 비해 뇌수막염이 악화 되었고 결핵증이 악화됨에 따라 뇌수막염도 더욱 악화되는 소견을 보였다(Table 1).

고 찰

역설적 두개강내 결핵증은 항 결핵제 투여이후에 발생

하거나 항 결핵제 투여에도 불구하고 그 크기가 커지는 결핵증을 의미한다. 이것의 병인론은 아직 잘 알려지지 않았으나 어떤 저자들은 항 결핵제 투여로 결핵이 호전되면서 증가되어있던 뇌 혈관 방벽(blood brain barrier, BBB)의 약제 투과도가 감소되어 결핵이 재 활성화 되는 것이라 말하고 있다⁸. 하지만 많은 저자들은 항 결핵제 투여로 결핵이 호전되면서 억압되어있던 면역기능이 호전되면서 세균 부스러기나 독소에 대한 면역반응이 역설적 반응을 일으킨다고 보고있다^{2,3}. 역설적 두개강내 결핵증 환자에서 뇌척수액 내

약물 농도가 치료 농도 범위 내에 있다는 보고들이 있으므로 현재는 면역가설이 일반적으로 받아들여지고 있다⁹. 본 연구에서도 모든 환자는 염증이 없는 뇌수막도 잘 통과하는 isonizide 와 pyrazinamide를 투약 받았다.

오직 60%의 환자에서만 두개강내 역설적 결핵종 발견당시 의식변화나 간질발작 국소적 신경학적이상 등의 소견이 있었고 나머지 40%는 지속적 발열이나 두통 등 비특이적 소견만 있었다. Hejazi⁹의 연구에서는 98% 환자가 신경학적 이상을 가지고 있었고 Afghani²의 연구에서는 75%의 환자에서 신경학적 이상이 있었다. 뇌 영상진단은 상대적으로 고가의 검사 방법이고 특별한 문제가 없으면 시행하지 않는다. 두개강내 역설적 결핵종은 영상 진단에 의하여 확인 발견되는 병이므로 영상진단을 하지 않으면 발견할 수 없다. Hejazi와 Afghani의 연구에는 단일 연구가 아니라 여러 증례보고를 모아놓은 연구로 증세가 있었으니까 증례보고가 되었을 것이고 따라서 신경학적 이상이 있는 경우가 많은 것으로 생각된다. 본 연구에서 보면 특별한 신경학적 이상이 없이도 두개강내 역설적 결핵종이 생기는 경우가 많이 있었다. 따라서 역설적 결핵종은 실제로 드문 병이 아니라 발견율이 낮은 병이라 생각된다.

Hejari는 부신피질호르몬 치료가 효과적이라 보고 하였다. 본 환자들의 경우도 부신피질호르몬 치료를 시행하였다. 10명의 환자중 5명에서 두개강내 역설적 결핵종 발견이후 호전이 보일 때까지 순차적인 뇌 영상진단을 시행할 수 있었는데 부신피질 호르몬 사용에도 불구하고 평균 165.4일 후 결핵종의 호전을 관찰할 수 있었다. 비록 대조군은 없지만 이 소견만으로 보면 부신피질호르몬 치료가 뚜렷한 효과는 없는 것으로 생각된다. 165일은 항결핵제만의 효과가 나오기에 충분한 시간이라 생각된다. Awada의 연구에 의하면 비역설적 두개강내 결핵종은 항결핵제 투여 1개월 만에 급속한 호전을 보인다고 하였다¹⁰. 비 역설적 두개강내 결핵종보다 호전되는데 시간이 걸리고 스테

로이드의 효과도 명확치 않은 점은 역설적 반응이 뇌-혈관 장벽의 문제가 아닌가 하는 생각을 하게 한다. 본 연구의 뇌척수액 소견을 보아도 염증세포 수와 단백질이 역설적 결핵종이 발견될 당시 처음에 비해 증가되었고 뇌 영상진단으로 악화가 확인되었을 때 단백질의 수치가 증가하였다. 이 소견들로 미루어 보아 역설적 두개강내 결핵종이 숙주의 면역반응이 증가되어 생기는 반응이라기보다는 치료에 대한 저항이 아닐까 생각한다. 약제를 바꾸지 않고 결국 호전되는 것으로 보아 약제 내성은 아닐 것으로 사료된다. 본 연구와는 달리 Chamber등의 연구에 의하면 3예에서 뇌척수액 소견이 역설적 결핵종 발견 시 호전되었다 하는데 이것은 뇌척수액 채취시기의 문제가 아닐까 한다. 본 연구의 Table 1에서도 뇌척수액 소견이 호전되었을 때에도 뇌 영상진단에는 결핵종이 남아있었다¹¹.

저자는 역설적 두개강내 결핵종에서 역설적이라는 단어는 부적절한 단어라고 조심스럽게 주장한다. 뇌척수액 소견상으로 보아 이것은 역설적이 아니라 병의 악화이다. 두개강내 결핵종은 결국 영상진단으로 진단하는 병이다. 그러나 비용 등 여러 이유로 해서 뇌 영상진단을 짧은 간격으로 일률적으로 시행할 수는 없다. 어쩌면 결핵 혹은 결핵성 뇌막염의 자연 경과에서 두개강내 결핵종이 생겼다가 악화되고 호전되는 것이 결핵 치료에 있어서 정상 반응일 수도 있다고 저자는 생각한다. 역설적 두개강내 결핵종이 없는 환자군도 발견을 못했을 뿐이지 자주 영상진단을 시행한다면 발견할 수도 있을 것이다. 항결핵제에 잘 반응하는 환자군에서도 다만 발견을 못하는 뿐이고 항결핵제에 잘 반응하지 않는 환자들 중 일부가 영상진단을 시행하고 역설적이라고 진단 받았으리라 생각된다.

결론적으로 두개강내 역설적 결핵종은 드물지 않은 질병으로 약제의 변경 없이도 호전되는 질병이다. 이 결핵종은 역설적 반응이 아니라 결핵의 치료 중 약제에 대한 반응이 좀 떨어지는 환자군에서 뇌 영상진단을 시행하여 발견된 질병군일 뿐 다른 하나의 질병군은 아니라고 생각된다.

요 약

연구배경 :

역설적 두개강내 결핵종이란 항결핵 치료 중 발생하거나 커지는 결핵종을 말한다. 그러나 이 병의 자연경과나 치료법등은 잘 알려져 있지 않다.

연구방법 :

항결핵 치료 후 두개강내 결핵종이 발견되었거나 결핵종이 커진 10명의 환자를 대상으로 후향적 연구를 시행하였다.

결 과 :

역설적 두개강내 결핵종은 항결핵제 치료 시작 후 평균 67.9일 후 발견 되었다. 결핵종은 발견 후 평균 102.3간의 악화소견을 보였으며 165.4일후 호전되는 양상을 보였다. 뇌 척수액 소견은 결핵종 발견당시 악화되었다가 결핵종이 호전되면서 같이 호전 되었다.

결 론 :

역설적 두개강내 결핵종은 특별한 증상 없이도 발생할 수 있다. 이 결핵종은 독립된 하나의 질병 혹은 반응이 아니라 두개강내 결핵종 혹은 결핵에서 치료에 대한 자연경과 이던지 치료에 약간 반응이 떨어지는 경우일 것일 수 있다.

참 고 문 헌

1. Smith H. Paradoxical responses during the chemotherapy for tuberculosis. *J Infect* 1987;15:1-3.
2. Afghani B, Lieberman JM. Paradoxical enlargement or development of intracranial tuberculoma during therapy : case report and review. *Clin Infect Dis* 1994;19:1092-9.
3. Teoh R, Humpheries MJ, O'Mahony G. Sympto-

- matic intracranial tuberculoma developing during treatment of tuberculosis : a report of 10 patients and review of literature. *Q J Med* 1987;63:449-60.
4. Dannenberg AM Jr. Immune mechanism in the pathogenesis of pulmonary tuberculosis. *Rev Infect Dis* 1989;11(supply 2):S369-78.
5. Lebas J, Malkin JE, Coquin Y, Mondai J. Cerebral tuberculomas developing during treatment of tuberculous meningitis[letter]. *Lancet* 1980;2:84.
6. Abduljabba M. Paradoxical response to chemotherapy for intracranial tuberculoma : two cases reports from Saudi Arabia. *J Trop Med Hyg* 1991;94:374-6.
7. Victor M, Ropper AH. Principle of neurology. 7th ed. NY:McGraw Hill;2001.pp 757-60.
8. Lees AJ, MacLeod AF, Marshall J. Cerebral tuberculoma developing during treatment of tuberculous meningitis. *Lancet* 1980;1:1208-11.
9. Hejazi N, Hassler W. Multiple intracranial tuberculomas with atypical response to tuberculostatic chemotherapy : literature review and a case report. *Infection* 1997;25:233-9.
10. Awada A, Daif AK, Pirani M, Khan MY, Memish Z, Rajeh SA. Evolution of brain tuberculomas under standard antituberculous treatment. *J Neurol Sci* 1998;156:47-52.
11. Chamber ST, Heridrickse WA, Record C, Rudge P, Smith H. Paradoxical expansion of intracranial tuberculomas during chemotherapy. *Lancet* 1984;28:181-4.