

□ 증 례 □

## 표재성 방광암환자에서 방광내 BCG 주입 후 발생한 간질성 폐렴 1례

한림대학교 강동성심병원 비뇨기과교실\*, 내과학교실#

이수성, 정일형, 김기욱, 홍현표, 이성호  
양대열, 김성용, 김하영\*, 모은경#

= Abstract =

### A Case of Interstitial Pneumonitis Following BCG Bladder Instillation in A Patient with Superficial Bladder Tumor

Soo Sung Lee, M.D., Ill Hyung Jung, M.D., Ki Wook Kim, M.D.,  
Hyun Pyo Hong, M.D., Seong Ho Lee, M.D., Dae Yul Yang, M.D.,  
Sung Yong Kim, M.D., Hayoung Kim, M.D.\*, Eun Kyung Mo, M.D.#

Department of Urology\* and Internal Medicine#, Kangdong Sacred  
Heart Hospital, Hallym University, Seoul, Korea

Bacillus Calmette-Guerin(BCG) has been widely used for the prophylaxis of superficial bladder tumor recurrence and for the treatment of bladder carcinoma *in situ*. More than 95% of patients who receive BCG instillation tolerate the treatment well and side reactions have been reported in less than 5% of patients. Most side effects are minor and self-limiting. However, a rare occurrence of severe systemic reactions have been reported. Among the severe systemic reactions, hypersensitivity pneumonitis should be considered in patients with pneumonic complications after BCG instillation in cases where the culture for mycobacteria is negative in the sputum, bronchoalveolar lavage and blood specimen. In addition, a fiberoptic bronchoscopy with transbronchial lung biopsy demonstrates a fibrosis of the alveolar septums, where there is and an increased lymphocyte count without tuberculous inflammatory changes, the and CD4 : CD8 ratio is increased and no symptomatic response to antituberculosis chemotherapy is observed. Here we report a 68 years old man with interstitial pneumonitis fol-

---

Address for correspondence :

Hayoung Kim, M.D.

Department of Urology, Kang dong, Sacred Heart Hospital, Hallym University, Seoul, Korea

445 Kil-dong, Kang dong gu, Seoul, Korea

Phone : 02-2224-2293 Fax : 02-2224-2338 E-mail : hykim@hallym.or.kr

lowing intravesical BCG instillation. (Tuberculosis and Respiratory Diseases 2001, 50 : 367-372)

**Key words :** BCG bladder instillation, Interstitial pneumonitis.

## 서 론

1976년 Morales등이 처음으로 표재성 방광암환자에게 방광 내 Bacillus Calmette-Guerin 주입으로 비특이성 면역작용을 일으켜 그 치료 효과를 보고한 이후<sup>1</sup> Stage Tis, Ta, T1의 표재성 방광암 환자에서 경요도 방광암 전기 소작술 후 잔여암 세포제거와 재발 방지목적으로 BCG주입이 널리 사용되고 있다<sup>2,3</sup>. BCG 방광 내 주입후 부작용이 보고되고 있는데<sup>4,5</sup> 그 심한 정도에 따라 경중 부작용과 중증 부작용으로 나눌 수 있다. 경한 부작용으로 방광염, 감기증상, 혈뇨 등이 보고되고 있으며 이에 대한 별다른 치료는 필요치 않다. 중한 부작용으로는 육아종성 전립선염, 폐렴, 간염, BCG 패혈증, 농양 등이 보고되고 있다. 폐합병증으로 국내에서 이 등<sup>6</sup>의 BCG 방광 내 주입 후 발생한 폐결핵 2예와 서 등<sup>7</sup>이 BCG 방광 내 주입 후 발생한 합병증 중 간질성 폐렴이 1예 있었음을 보고하였다. 폐렴으로는 일반적으로 혈행성 BCG 감염에 의한 것으로 항 결핵 치료에 잘 반응하지만 드물게는 항 결핵치료에 반응하지 않는 BCG의 과민성 반응에 의한 폐렴이 보고되어 이에 대한 감별을 요한다<sup>5,8,9</sup>. 최근 저자들은 BCG 방광 내 주입에 의한 과민 반응에 의한 간질성 폐렴 1예를 경험하였기에 보고하는 바이다.

## 증 례

환자 : 김○진, 남자 69세

주소 : 현미경적 혈뇨

현병력 : 환자는 내원 3개월 전 건강검진에서 현미경적 혈뇨 보여 경정맥 요로 조영술과 방광내시경 검사 후 방광 우측 벽에 다발성 유두양 종양이 발견되어 경요도 방광내시경 전기 소작술을 실시하였다. 병리소견에서 표재성 이행 상피 세포 암으로 보고되어 방광암

재발 방지 목적으로 방광내 BCG(Onco TICE 5×10<sup>8</sup> UFC)을 주1회 6번 그 후 월 1회 방광 내주입을 받아오던 중 기침, 호흡곤란, 지속적인 고열이 발생하여 내원함

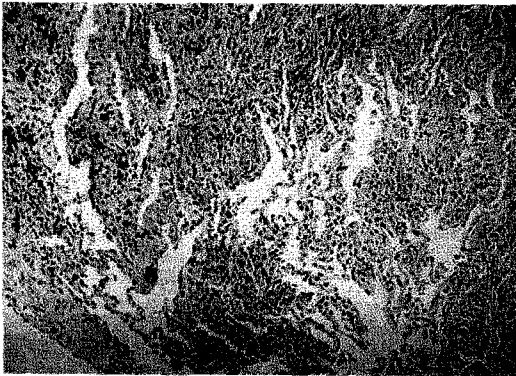
과거력 : 19세 때 서혜부 탈장 수술을 받은 환자로 결핵의 과거력은 없었다.

가족력 : 특이 사항 없음

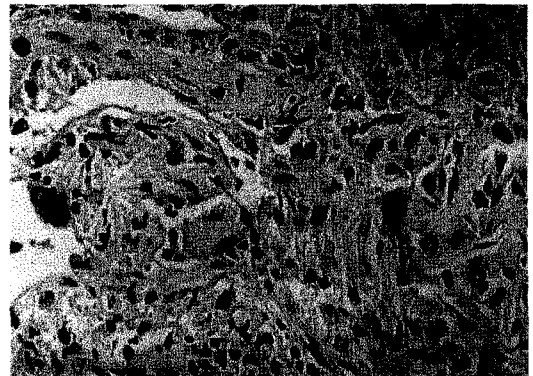
이학적 소견 : 내원시 환자의 의식은 명료하였고 혈압은 160/80 mmHg, 맥박은 84회/분, 호흡수는 22회/분, 체온은 38.6℃였다. 체중은 50.9kg이었고 두경부 및 액와부에 이상 촉진물이나 다른 특이소견은 없었으며 흉부 청진상 악설음은 청진 되지 않았다.

검사실 소견 : 말초 혈액 검사 상 백혈구 3.640/mm<sup>3</sup> (중성구 72.5%, 림프구 20.3%), 혈색소 13.4g/dL, 헤마토크릿 39.3%, 혈소판 320,000/mm<sup>3</sup>, 적혈구 침강 속도 31 mm/hr이었다. 혈청 전해질 검사에서 Na 125 mmol/L, K 3.8 mmol/L였고 객담의 항산균 염색, 결핵균 Nested PCR, 객담배양검사서 결핵균은 검출되지 않았으며 기관지 폐포 세척액 검사와 경 기관지 내시경 폐 생검에서 림프구의 증가, 간질 내 섬유화와 만성염증 소견을 보였고 거대 세포가 관찰되었으나 건락성 괴사가 동반된 육아종은 관찰되지 않았다(Fig. 1). 폐기능 검사실 소견에서 FEV<sub>1</sub>/FVC(%) 83%, FVC 3.03L(82%)로 정상 폐기능 소견을 보였으나 Diffusing capacity(DL<sub>CO</sub>) 9.1mL/min/mmHg (63%), DL<sub>CO</sub>/VA 2.18/min/mmHg (59%)로 감소된 소견 보였다.

방사선학적 검사 : 흉부 단순촬영과 흉부 HRCT에서 양 폐야에 상당수의 작은 결절성 음영이 증가하였고 양 폐 기저부에 젓빛유리모양의 음영(ground-glass opacity)과 불규칙한 작은 결절이 보이고 기관지 주위 림프절이 1cm정도로 커져 있었고 양쪽에 흉막 유출액이 소량 보였다(Fig. 2).



A

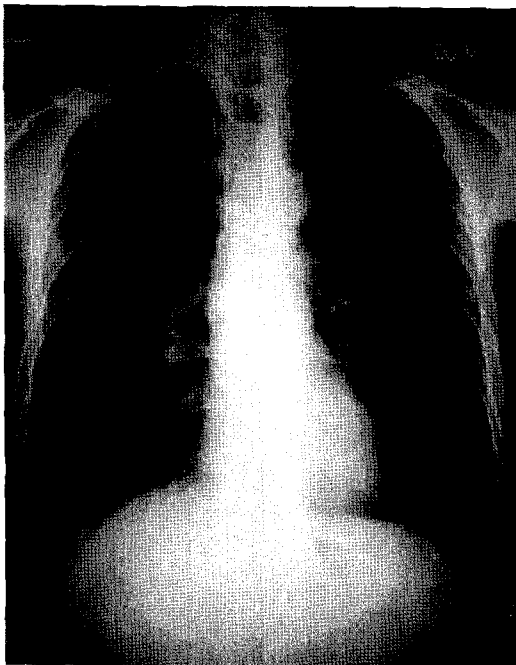


B

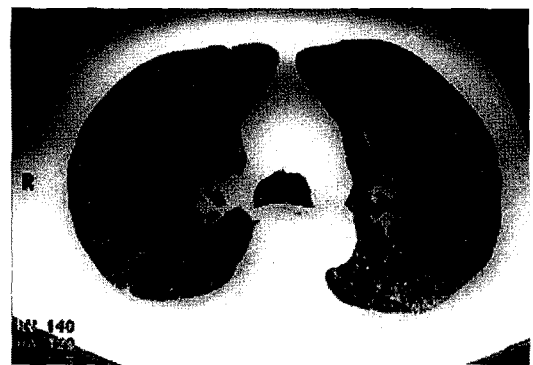
Fig. 1.A. Transbronchial lung biopsy(TBLB)

reveals diffuse chronic interstitial pneumonia (H&E,  $\times 100$ )

B. Peribronchial interstitium shows the infiltration of an aggregation of histiocytes and giant cells in addition to lymphocytes (H&E  $\times 400$ )



A



B

Fig. 2.A. Chest roentgenographs

Small nodular opacity in both lung field and ground glass opacity and mild blunting of costophrenic angle, interstitial marking is prominent in both lung field.

B. HRCT

Numerable fine nodular opacities in both lung and ground-glass opacity, coalescent fine nodules in dependant basal lung portion. About 1cm sized lymph node in lower paratracheal area and small amount pleural effusion, both.

## 고 찰

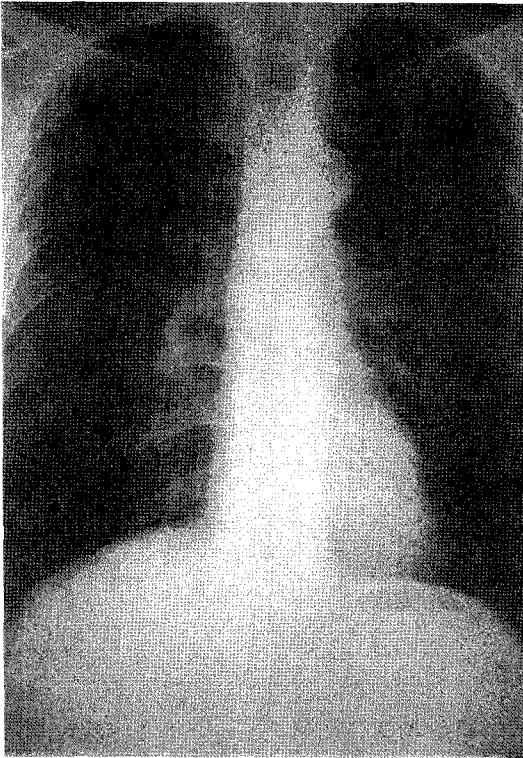


Fig. 3. Miliary nodules disappeared in both lung field.

치료 및 경과 : 2달간 항 결핵제 투여 (isonicotinic acid hydrazide 400mg/d, pyrazinamide 1500mg/d, ethambutol 400mg/d, Rifampin 600mg/d) 하였다. 항 결핵제 투여에도 불구하고 고열은 지속되었고 단순 흉부 사진에서 결절의 크기와 수의 감소는 보이지 않았다. 기관지 내시경 조직 검사 소견을 다시 검토한 후 과민반응에 의한 간질성 폐렴일 가능성을 생각하고 항결핵제를 중단하고 프레드니솔론 40mg/d 을 투여하였다. 프레드니솔론 투여 직후 증세는 호전되었고 1개월 후 증상은 완전히 소실되었으며 3개월 후 폐기능 검사시 소견에서 DLCO 16.6 mL/min/mmHg(113%), DLCO/VA 3.71/min/mmHg(71%)로 향상되었으며 단순 흉부 사진 상 음영이 완전히 소실되었다(Fig. 3).

현재 BCG 방광 내 주입치료는 표재성 방광암(Stage Tis, Ta, T1)에서 재발방지와 잔여암세포 제거 목적으로 사용되고 있고 좋은 효과를 나타내고 있다. 흔히 경미한 부작용으로 별다른 치료가 필요치 않는 방광 자극 증상(91%)이나 감기 비슷한 증상(3.9%)이 나타나며 드물게 중한 부작용으로 전립선염(1.3%), 폐렴 또는 간염(0.9%), 부고환염(0.2%), 발진(0.4%), 저혈압(0.1%), 패혈증(0.4%) 등이 나타날 수 있다<sup>4,5</sup>. 폐 합병증으로는 주로 혈행성 전파에 의한 폐결핵이 나타나지만 아주 드물게 BCG에 의한 과민성 폐렴이 발생 할 수 있다<sup>5,8,9</sup>. 폐 합병증시 방사선학적 소견으로 혈행성 폐결핵의 경우 단순 흉부 촬영에서 작은 결절성 음영이 광범위하고 고루 분포하는 형태를 보이지만 과민성 폐렴인 경우 단순촬영에서 불규칙한 음영에 작은 결절들이 겹쳐 치우쳐 보이며 급성, 아 급성인 경우 반점모양의 불분명한 미만성 침윤이나 불분명한 결절성 침윤, 만성인 경우 미만성 망상 결절성의 벌집 모양을 보이며<sup>10</sup> 흉부 고해상 컴퓨터 단층 촬영에서 경계가 불분명한 작은 불투명 결절과 젓빛유리모양의 음영(patchy Ground glass Opacity)의 불규칙한 분포를 보인다<sup>11</sup>. 그러나 과민성 폐렴인 경우에도 속립성 결절이 나타날 수 있어 방사선 소견으로는 감별 진단이 어렵다<sup>12</sup>. 조직학적 소견으로 폐 생검에서 형질 세포, 림프구, 경우에 따라 호산구, 호중구들이 증가하고 간질 섬유화가 관찰된다<sup>10</sup>. 두 경우 모두 림프구의 증가로 만성 염증 소견을 보여 mycobacteria의 증거를 발견하지 못하면 감별에 크게 도움이 되지 못한다. 과민성 폐렴의 진단은 첫째, 지속적인 과거력이나 신체검사, 폐기능 검사, 그리고 흉부 X-ray 등에서 이상소견이 나타나야 하고 둘째, 알고 있는 항원에 노출이 있어야 하며 셋째, 항원에 대한 항체를 발견하여야 한다<sup>10</sup>. 그러나 실제 임상에서 BCG 방광 내 주입 후 폐 합병증시 감염 보다 과민반응에 의한 폐렴을 의심하려면 폐결핵에 대한 검사로 객담 도말 검사와 항

산성 염색, 객담 배양 검사와 기관지 폐포액 세척 검사에 의한 세포진 검사, 경기관지폐포 내시경 폐 생검에 의한 조직학적 검사 등에서 결핵의 증거를 찾지 못하고 활동성 폐포 림프구의 증가와 폐결핵에서는 보이지 않는 T-림프구의 CD4 : CD8 ratio(정상 0.6-3.8)의 증가가 보이고<sup>9,13,14</sup> 그 증상이 항결핵제에 반응하지 않고 steroid의 치료로 호전된다면 감염보다는 과민 반응에 의한 폐렴이라고 할 수 있다. 본 증례에서도 속립성 결핵으로 생각하여 결핵 치료를 시행했으나 증상 호전이 없어 항 결핵제를 중단하고 steroid 치료 후 증상이 호전되어 과민 반응에 의한 간질성 폐렴으로 진단 할 수 있었다.

## 결 론

BCG 방광 내 주입 치료 시 폐 합병증이 나타나면 폐 결핵에 대한 객담 도말 검사, PCR, 객담과 혈핵 배양 검사등으로 결핵의 증거를 찾아야 하고 이와 동시에 BAL 이나 TBLB에 의한 세포진 검사나 조직검사 등을 실시하여 과민 반응에 의한 간질성 폐렴의 가능성을 생각하여야 한다.

## 참 고 문 헌

1. Moralis A, Eiding D, Bruce AW. Intracavitary Bacillus Calmette-Guerin in the treatment of superficial bladder tumors. J Urol 1976;116:180-3
2. Gl-Gabry EA, Strup SE, Leonard G, Gomella. Superficial bladder cancer current treatment modalities and future directions part II. AUA Update Series 2000;19(1):154-9
3. Lamm DL, Thor DE, Harris SC, Retna JA, Stogdill VD, Radwin HM. Bacillus Calmette-Guerin immunotherapy of superficial bladder cancer. J Urol 1980;124:38-42
4. Lamm DL, Complication of Bacillus Calmette-Guerin immunotherapy. Urol Clin North Am 1992;19:565-71
5. Kesten S, Title L, Muller M, Grossman M. Pulmonary disease following intravesical BCG treatment, Throax 1990;45:709-10
6. 이계성, 이기용, 윤재철, 나동집, 정성수, 설종구, 김선영, 김주옥. 표재성 방광암 환자에서 방광내 BCG 주입 치료 후 발생한 폐합병증 2예. 결핵 및 호흡기질환 1999;46:869-78
7. 서원교, 박철희, 김천일, 이성준. 표재성 방광암 환자에 대한 BCG방광내 주입 요법; 장기적 추적 관찰의 결과. 대한 비뇨기과학회지 1996;37:1117-23
8. Lyons D, Miller I, Jeffers A. Systemic hypersensitivity reaction to intravesical BCG. Scot Med J 1994;39:49-50
9. Israel-Biet D, Venet A, Sandron D, Ziza JM, and Chretien J. Pulmonary complications of intravesical Bacille Calmette-Guerin immunotherapy. Am Rev Respir Dis 1987;135:763-5
10. Hunningake GW, Richerson HB. chapter 218. Hypersensitivity pneumonitis and eosinophilic pneumonias. In : Isselbacher KJ, Martin JB, Braunwald E, Fauci AS, Wilson JD, Kasper DL. editors. Harrison's principles of internal medicine. 13th ed. New York : McGraw-Hill, Inc.;1994. p. 1173-74
11. Webb WR, Muller NL, Naidich DP. Chapter 3. High-resolution computed tomography findings of lung disease. Webb WR, Muller NL, Naidich DP. High-resolution CT of the lung 3rd ed. Philadelphia : Lippincott Williams and Wilkins, Inc.; 2001. p.71-192
12. Unger JD, Fink JN, Unger GF. Pigeon breeder's

- disease. A review of the roentgenographic pulmonary findings. *Radiology* 1968;90:683.
13. Molina JM, Rabian C, D'agay MF, Modai J. Hypersensitivity systemic reaction following intravesical Bacillus Calmette-Guerin : successful treatment with steroids. *J Urol* 1992;47:695-7
14. Reinert KU, Sybrecht GW. T-helper cell alveolitis after Bacillus Calmette-Guerin immunotherapy for superficial bladder tumor. *J Urol* 1994;151:1634-5