

□ 증 례 □

다양한 양상으로 발현된 폐크립토콕스증 3예

포천중문의과대학 내과학교실, 해부병리학교실*, 방사선과학교실**

박진찬, 김형태, 정 훈, 박지한, 최재혁
김현태, 박재민, 이용희*, 김정숙**

= Abstract =

Various Pulmonary Manifestations of the Cryptococcal Pneumoniae in the Three Immunocompetent Patients

Jin Chan Park, M.D., Hyung Tae Kim, M.D., Hun Jeung, M.D.,
Ji Han Park, M.D., Jae Hyuck Choi, M.D., Hyeon Tae Kim, M.D.,
Jae Min Park, M.D., Yong Hee Lee, M.D., Jeung Sook Kim, M.D.

Department of Internal Medicine, Pathology, and of Radiology**
College of Medicine of Pochon CHA University, Korea*

More than half of the cryptococcal infections occur in acquired immune deficiency (AIDS) patients, and more than half of the non-AIDS patients with cryptococcosis are immunocompromised. Most immunocompromised patients have meningoencephalitis at the time of diagnosis. Without the appropriate therapy, this form of the infection is invariably fatal. Death can occur any time from 2 weeks to several years after the onset of symptoms. Pulmonary cryptococcosis in immunocompromised patients is usually asymptomatic, but coughing, chest pain, fever, or hemoptysis may occur in immunocompetent patients. Pulmonary cryptococcosis symptoms in immunocompetent patients tend to improve without treatment. Here, we describe the various pulmonary manifestations of cryptococcal pneumoniae in three immunocompetent patients. (Tuberculosis and Respiratory Diseases 2001, 50 : 359-366)

Key words : Pulmonary cryptococcosis, Immunocompetent.

Address for correspondence :

Jae Min Park, M.D.

Department of Internal Medicine, Pathology, and of Radiology College of Medicine of Pochon CHA University
351 Yatap-dong, Pundang-gu, Sungnam, 463-712, Korea

Phone : 031-780-5851, 4831 Fax : 780-5898, 6227 E-mail : danngy0808@hanmail.net

서 론

크립토콕스 감염증은 환자의 1/2 이상이 AIDS 환자들에서 발견되며, HIV에 감염되지 않은 크립토콕스 감염증 환자들 가운데 1/2 이상은 면역이 억제되어 있다. 진단시 대부분이 수막뇌염에 걸려 있으며, 이런 형의 감염은 적절한 치료없이 치명적이고 증세 시작 후 2주에서 수년 내에 언제든 사망할 수 있다. 크립토콕스 폐감염증은 면역이 저하된 환자에서는 흔히 증세가 없으나, 정상 면역을 가진 환자에서는 기침, 흉통, 발열, 객혈을 동반하기도 한다. 면역이 정상인 사람의 크립토콕스 폐감염은 자연 치유되어 항진균치료가 필요없는 것으로 알려져 있다. 저자들은 일반인에서 다양한 양상으로 발병한 크립토콕스 호흡기 감염 3예를 경험하였기에 고찰과 함께 보고하는 바이다.

증례 1

환 자: 박○순, 여자 63세.
주 소: 객담, 기침, 호흡곤란
현병력: 내원 2개월 전부터 기침, 객담 발생되어 지속되다가 내원 5일 전부터 열, 오한을 동반하면서 호흡곤란이 악화되어 본원 외래 방문하여 시행한 단순흉부 X-선상 다발성 경결과 결절을 보여 확진 및 치료를 위하여 입원하였다.
과거력: 내원 1년전 치핵절제술 받음.
가족력: 특이사항 없음.
사회력: 중소 도시에 거주하는 주부로, 가금류 접촉이나 해외여행력은 없음.
이학적 소견: 내원 당시 혈압 120/80 mmHg, 맥박수 80회/분, 호흡수 20회/분, 체온 36.7°C였으며, 만성 병색을 보였고, 경부강직 소견 없었으며, 우하폐야에서 천음과 수포음이 들렸으며, 복부소견에서는 이상소견 없었다.
검사 소견: 응급실 내원 당시 말초 혈액 검사상 Hgb 12.1g/dl, Hct 35.9%, WBC 7400/ul (seg 69.8%, band 0), 혈소판 311,000/ul이었고, 생화학검사 소견

은 AST 21IU/L, ALT 16IU/L, Alkaline phosphatase 217IU/L, LDH 483IU/L, 혈당 98mg/dl, BUN 14.0mg/dl, Creatinine 0.4mg/dl, 총빌리루빈 0.89mg/dl, 총단백 6.7g/dL, 알부민 3.6g/dL 이었으며, 전해질 소견은 Na 142mEq/L, K 3.1mEq/L, Cl 110mEq/L이고, Ca 8.8mg/dl, P 3.2mg/dl였으며, 동맥혈 가스 분석상 pH 7.419, PCO₂ 36.9mmHg, PO₂ 78.8mmHg, HCO₃⁻ 23.8mmol/L, SaO₂ 95.9%였다. 요검사항 특이사항 없었다. 종양표지자 검사상 CEA 1.85ng/mL, CA19-9 <1.0U/mL으로 정상 범위였다. HIV 항체는 음성이었다. 객담 균검사에서도 특이소견없었다. 혈청 크립토콕스 항원검사서 ×512배의 역가를 나타내었으나, 뇌척수액에서 시행한 india ink 염색에서는 음성이었으며, 뇌척수액의 크립토콕스 항원검사도 음성이었다.

방사선학적 검사 소견: 단순흉부 X-선상 우폐전체와 좌하폐야에 경계가 분명치 않은 경화와 다양한 크기의 종괴가 혼합된 양상으로 보였으며 이들 종괴의 대부분은 경계가 불분명하였다(Fig. 1.A). 흉부전산화단층촬영상 양폐야에 다양한 크기의 경계가 불분명한 경화 소견이 관찰되며 일부에서는 절절양으로 관찰되었고, 내부에 기관지조영상이 보였다. 이들 병변은 균일하게 조영증강이 잘 되는 병변이었다(Fig. 1.B,C). 복부 초음파 검사에서는 중등도의 지방간 이외에는 특이소견 없었다.

조직 검사 소견: 좌하폐야의 종괴에서 경피적 세침 조직검사 시행한 소견에서 비정형세포는 보이지 않고, 곰팡이 포자(fungal spores)를 포함하고 있는 다수의 대식세포가 관찰되어(Fig. 1.E), 특수 염색(methenamine silver stain, mucicarmine stain)을 시행한 결과 양성 소견보여(Fig. 1.F) 크립토콕스 폐렴으로 진단하였다.

치료 및 경과: 환자의 전신상태가 양호하지 않고, 객담과 기침이 심해지고, 호흡곤란을 호소하여, 크립토콕스 폐렴으로 진단 후 치료는 Amphotericin B를 정주하여 총 1gm사용한 후, itraconazole 300 mg/일 경구 투약으로 바꾸어 퇴원하였고, 현재 외래 추적

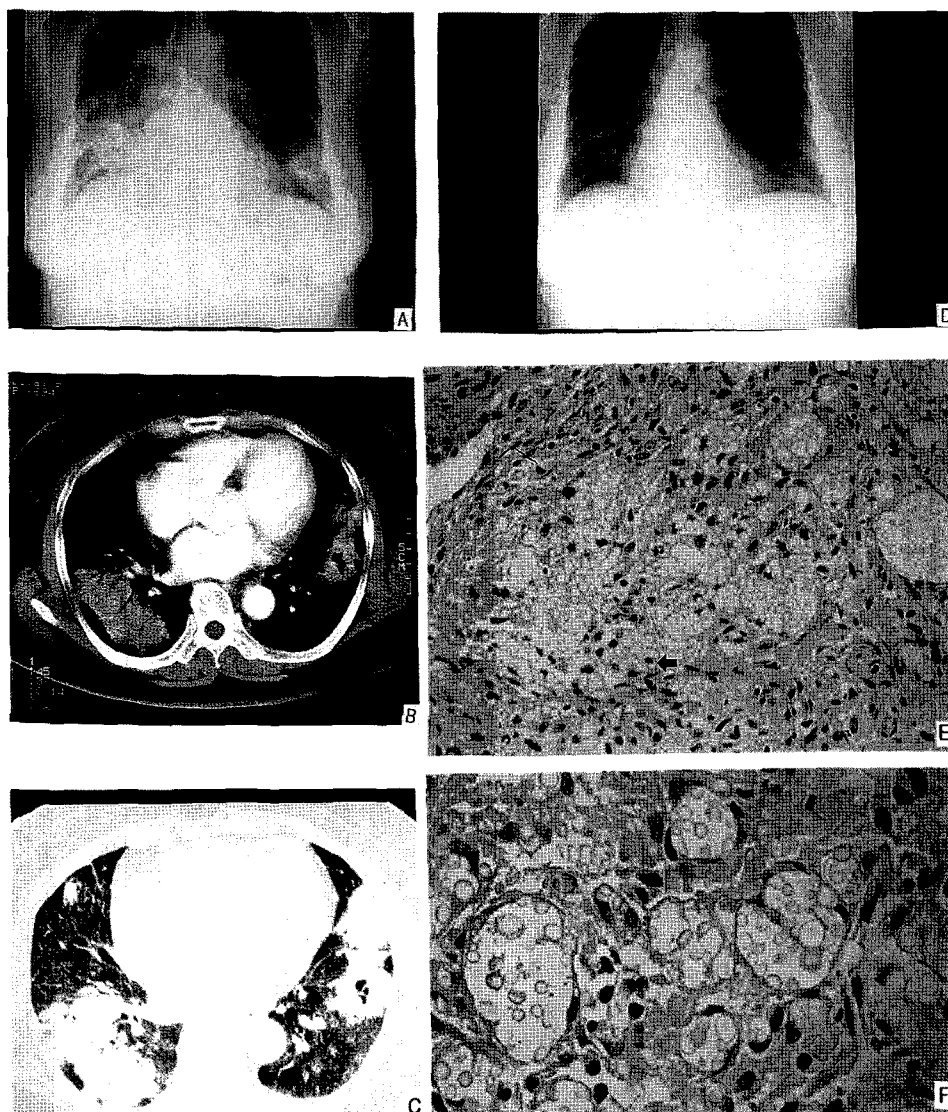


Fig. 1. Chest PA shows ill-defined heterogenous consolidations in the right lung and ill-defined ovoid masses in the both lower lungs (A). Enhanced Chest CT shows ill-defined consolidation with an air-bronchogram in the right lower lobe and an ovoid nodule with a cavity in the left lower lobe (B,C). Follow-up chest PA 8 months later shows decreased consolidation and mass and revealed focal irregular linear densities and opacities in both lower lungs (D). Needle biopsied lung tissue reveals granulomatous inflammation. This figure shows many histiocytes and giant cells containing many small round organisms (arrow) (D, H & E stain, 200). The capsule of cryptococci in the histiocyte is reactive to mucicarmine staining (F. mucicarmine stain, 400).

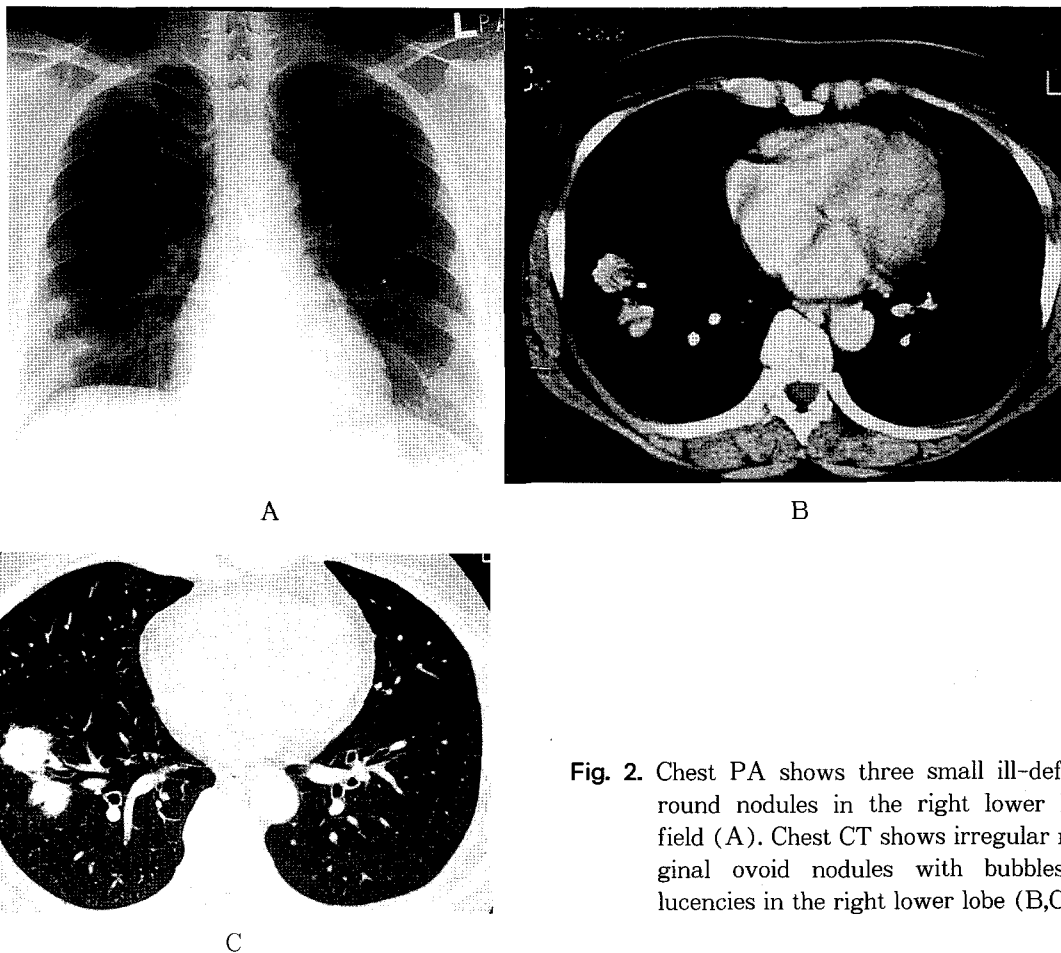


Fig. 2. Chest PA shows three small ill-defined round nodules in the right lower lung field (A). Chest CT shows irregular marginal ovoid nodules with bubbles of lucencies in the right lower lobe (B,C).

관찰 중으로 임상 증상과 흉부 X-선상 병변이 호전되고 있다(Fig. 1.D).

증례 2

환자: 한○자, 여자 50세.

주소: 심계항진 및 단순흉부 X-선상 이상소견

현병력: 내원 수개월 전부터 시작된 경한 심계항진으로 타병원 방문하여 시행한 흉부 X-선 및 전산화단층촬영상 우하폐야에 다발성 결절보여 폐암 의증으로 본원으로 전원되었다.

과거력: 내원 1개월 전 고혈압 진단받고 항고혈압제

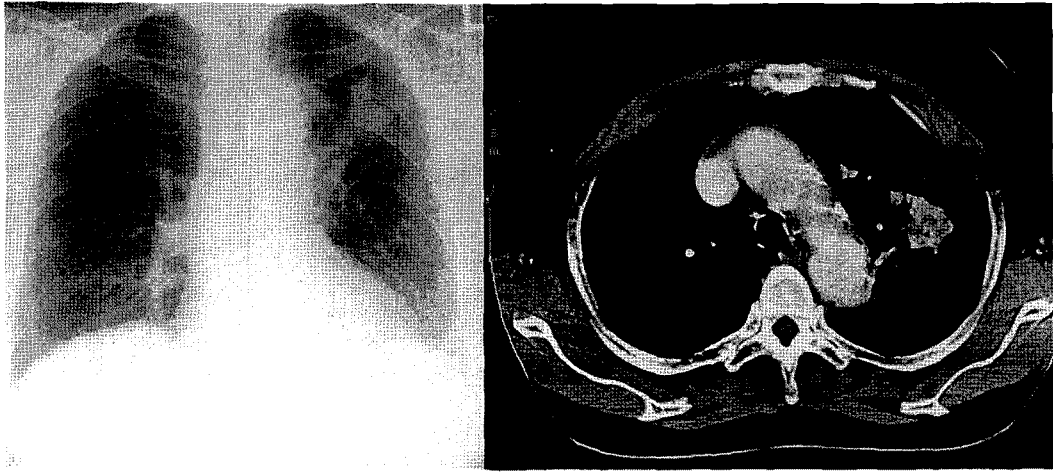
복용함.

가족력: 특이사항 없음.

사회력: 특이사항 없음.

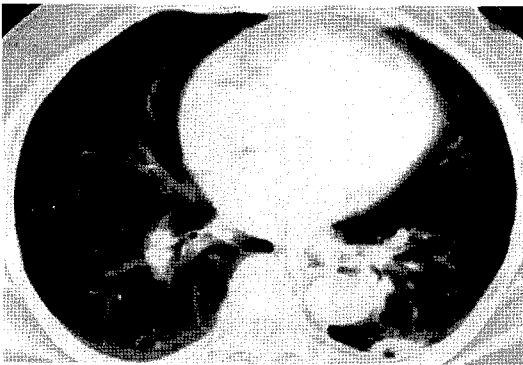
이학적 소견: 내원 당시 혈압 150/90mmHg, 맥박수 88회/분, 호흡수 22회/분, 체온 36.2℃였다. 비교적 건강해 보였고, 경부강직은 없었고, 흉복부에서 특이소견 없었다.

검사 소견: 입원 당시 말초 혈액 소견상 Hgb 13.9g/dl, Hct 40.9%, WBC 5300/ul (seg 56.6%, band 0), 혈소판 186,000/ul이었고, 생화학검사 소견은 AST 19IU/L, ALT 29IU/L, Alkaline phosphatase 89IU/L, LDH 361IU/L, 혈당 112mg/dl,



A

B



C

Fig. 3. Chest PA shows irregular, lobulated soft tissue mass in the left upper lung field (A). Chest CT shows a heterogeneously enhanced, irregular marginal ovoid mass with a small cavity in the left upper lobe (B). Chest CT shows another small well-defined cavitory codule in the superior segment of the left lower lobe (C).

BUN 7.4mg/dl, Creatinine 0.8mg/dl, 총빌리루빈 0.91mg/dl, 총단백 7.1g/dL, 알부민 4.0g/dL이었으며, 전해질 소견은 Na 140mEq/L, K 4.0mEq/L, Cl 107mEq/L이고, Ca 9.0mg/dl, P 4.9mg/dl였다. HIV 항체 음성이었다.

방사선학적 검사 소견 : 단순흉부 X-선상 우하폐야에 세 개의 경계가 불분명한 결절이 관찰되었다(Fig. 2. A). 이 결절들은 흉부전산화단층촬영상 우하폐엽에 15~28mm 크기의 세 개의 난원형 결절로서 경계는 분명하고 불규칙하게 보였다(Fig. 2.B,C). 복부 초음파 검사에서는 특이소견 없었다.

조직 검사 소견 : 우하폐야의 결절의 경피적 세침 조직 검사 소견상 증례 1과 거의 동일하여 거대세포들이 모

인 육아종성 염증반응이 보였고, 이곳에 모인 거대세포 세포질내에 methenamine silver 염색과 mucicarmine 염색에 양성반응을 보이는 곰팡이 포자가 다수 보여 크립토콕스 폐렴으로 진단하였다.

치료 및 경과 : 단일 폐엽에 국한된 크립토콕스 폐감염 증으로 진단한 후 특별한 치료없이 정기적으로 흉부 X-선과 임상증상 등을 외래 추적 관찰하는 중이며, 증상 호전되고, 흉부 X-선 소견 정상화되었다.

증례 3

환 자 : 박○순, 여자 64세.

주 소 : 흉통.

현병력: 내원 4개월 전부터 좌측 흉통 지속되어 보건소에서 흉부 X-선 촬영한 후, 객담 항산균 도말 및 배양 검사상 음성이었으나 폐결핵 의심하여 2개월간 항결핵치료 하였으나 호전없어, 타병원에서 흉부전산화단층촬영 시행한 후 정밀 검사 위하여 본원에 전원되었다.

과거력: 내원 9년 전 당뇨 진단받고 개인 의원에서 경구 혈당강하제 복용하는 중이고, 5년 전 고혈압 진단받은 후 항고혈압약 복용하고 있었다.

가족력: 아들이 1년 전 폐결핵 진단받고 항결핵약 복용하여 완치판정받았다.

사회력: 특이사항 없음.

이학적 소견: 내원 당시 혈압 130/80mmHg, 맥박수 90회/분, 호흡수 22회/분, 체온 36.2℃였다. 비교적 건강해 보였고, 경부강직은 보이지 않았고, 흉복부에서도 특이소견 없었다.

검사 소견: 입원 당시 말초 혈액 소견상 Hgb 13.9g/dl, Hct 38.8%, WBC 9700/ul (seg 40.6%, band 0), 혈소판 204,000/ul이었고, 생화학검사 소견은 AST 28IU/L, ALT 17IU/L, Alkaline phosphatase 185 IU/L, LDH 430IU/L, BUN 11.8mg/dl, Creatinine 0.6mg/dl, 총빌리루빈 0.4mg/dl, 총단백 6.8g/dL, 알부민 3.8g/dL이었으며, 전해질 소견은 Na 140mEq/L, K 3.9mEq/L, Cl 102mEq/L이고, Ca 9.5 mg/dl, P 4.6mg/dl였다. HIV 항체 음성이었고, 객담항산균도말검사 및 배양검사상 결핵균 음성이었다.

방사선학적 검사 소견: 단순흉부 X-선상 좌상폐야에 경계가 불규칙한 종괴가 보였다(Fig. 3.A). 흉부전산화단층촬영에서는 경계가 불규칙한 종괴가 조영증강 후에 불규칙하고 균일하지 않은 조영증강을 보였다(Fig. 3.B). 그리고 내부에 괴사를 시사하는 조영증강이 잘 되지 않는 부위를 동반하고 있었고, 단순흉부 X-선에서는 보이지 않던 작은 공동을 동반한 병변이 좌하엽의 상분절(superior segment)에 관찰되었다(Fig. 3.C).

조직 검사 소견: 좌상엽의 종괴에서 경피적 세침 조직

검사를 시행한 바 증례 1, 2와 동일한 육아종성 염증 반응을 보였으며 본 환자 역시 거대세포 세포질내에 methenamine silver 염색과 mucicarmine 염색상 양성 반응을 보이는 곰팡이 포자가 다수 보여 크립토콕스 폐렴으로 진단하였다.

치료 및 경과: 특별한 치료없이 전신상태 호전되고, 흉통 없어졌으나, 연고지 관계상 타병원으로 전원하여 그 이상의 추적관찰은 못하였다.

고 찰

크립토콕스증은 피포성 효모(encapsulated yeast)인 *Cryptococcus neoformans*에 의해 유발되는 감염증으로, 이 균은 1894년 Busse에 의해 곰팡이에 의한 골수염에서 처음으로 기술되었고¹, 1950년 Benham에 의해 이 균의 명칭을 국제적으로 *Cryptococcus neoformans*로 통일하였다². *Cryptococcus*는 4가지의 capsular serotypes이 있으며, A, D는 *Cryptococcus neoformans var neoformans*이고, B, C는 *Cryptococcus neoformans var gattii*인데, serotypes A, D는 비둘기 분비물에서 발견되고, HIV 감염에서 흔한 후기 합병증으로 1993년 미국 Center of Disease Control(CDC)의 보고에 따르면 AIDS환자에서 6.2%에서 크립토콕스증이 발병한다고 한다. 감염의 위험 요소로는 후천성 면역 결핍증(AIDS), Hodgkin씨 병, 장기 이식, glucocorticoid 치료, 육아종증(sarcoidosis), 결핵, 세포 매개성 면역 저하증 등이 있다³⁻⁵. Serotypes B, C는 호주와 몇몇 아열대 지역에서 eucalyptus 나무에서만 발견된다.

크립토콕스균의 크기는 4~6 μ m 정도이며, 그들의 담자흔씨(basidiospores)의 크기는 1.8~3 μ m인데, 2 μ m보다 작은 것은 공기 매개로 폐포에 도달하며^{6,7}, 폐포와 기도에 집락화하는데, 특히 만성 폐질원이 있는 환자에서 용이하게 집락화한다⁸. 이 균은 병원성이 낮아 일반적으로 임상 증상을 발현하지 않고 자연적으로 치유되는데, 정상 면역을 가진 사람에서는 대개 흉

막하폐에 과립성 염증반응을 일으키고, 세포 매개성 면역 반응으로 자연적인 치유과정을 거친다⁸. 빈도는 남자에서 여자보다 더 발생률이 높고, 인종에 따른 차이는 없으며⁸, 사람간의 전파는 아직 입증되지 않았다⁸. 이 균에 의한 폐렴은 드물고, 과종성 크립토콕스 환자에서도 진단 당시에 10% 미만에서만 폐감염을 보인다⁸. 크립토콕스 폐감염증에서 급성 폐렴의 증상이나 증후를 보이는 경우는 드물고, 대개의 경우는 증상 발현이 경미하여 진단 전 수 주에서 수 개월에 걸쳐 미열이나 기침이 있는 정도이다^{6,9}.

방사선소견은 결절, 폐실질 경화, 과종성 감염(dissemination) 등으로 다양하게 나타나며, 면역이 정상인 환자의 폐감염시 폐결절로 표현되는 것이 1/3~1/2의 빈도로 가장 흔하고, 하폐야의 흉막하에 단일 또는 다수의 결절과 경결로서 임파선 종대를 동반하지 않는 것이 전형적인 소견이며, 일부에서는 상폐야를 침범한다^{3,9}. 폐실질 경결의 양상은 한쪽 또는 양폐야에 소엽성 내지 대엽성의 경결로 보이고, 결절은 직경이 0.5~4cm이 일반적이다⁹. 정상 면역인에서는 공동이나 흉수, 과종성 감염은 드물고, 인접한 폐소엽들을 침범하는 침윤성 종괴처럼 보이는 완전한 경결도 매우 드물다¹⁰. 반면 면역이 저하된 환자에서는 다수의 경결, 큰 침윤성 종괴, 공동, 임파 종대, 흉수를 동반하는 광범위한 폐침윤으로 흔히 표현되고¹⁰, 과종성 감염(dissemination)은 속립성 또는 미만성 망상 결절양상(diffuse reticulonodular pattern)을 보인다⁹.

확진은 배양이나 조직병리 검사에서 균을 증명하는 것으로, 대부분의 배지에서 잘 배양되나 새의 분비물을 포함한 한천 배지에서 가장 잘 자란다. 또한, 조직병리검사라도 균의 입증은 쉬우며, silver 염색이나 mucicarmine 염색을 이용하면 더 용이하다. 뇌막염의 경우 india ink 염색으로 뇌척수액을 검사하면 특이도가 높고, 민감도가 50~70%에 이른다. 최근에는 혈청이나 뇌척수액에서 크립토콕스 항원을 검사하는데, 특이도와 민감도가 100%에 이른다⁶.

크립토콕스 폐렴의 치료는 뇌막 침범이 없고 면역이 저하되지 않은 환자의 단일 병소는 치료하지 않고 관

찰할 수 있지만, 뇌수막염 증상이 없어도 미세한 뇌막의 침범이 있을 수 있어 뇌척수액 검사가 필요할 수 있고, 뇌척수액 검사상 음성이면 안전하게 치료없이 추적 관찰만 할 수 있다⁶. AIDS가 아닌 뇌수막염을 동반한 폐감염증 환자는 최소 6주간 암포테리신 B 단독으로 0.5~0.7mg/kg/d로 투여하거나, 암포테리신 B 0.3~0.5mg/kg/d와 flucytosine 100mg/kg/d를 병합치료하나, 아직 경구 fluconazole복용에 대한 적절한 지침은 없다. AIDS가 있는 환자에게는 암포테리신 B 0.7mg/kg/d와 flucytosine 100mg/kg/d를 병합하여 암포테리신 B의 총용량이 1gm될 때까지 사용한 후 경구 fluconazole 400mg/d로 활동성 감염기동안 사용하고 이후 200mg/d로 평생 복용하도록 한다⁶.

현재까지 국내에서 보고된 크립토콕스 폐감염증들은 모두 amphotericin, flucytosine이나 fluconazole, ketoconazole로 치료하였지만¹¹⁻¹⁴ 본원의 환자는 첫 증례를 제외하고는 치료없이 지냈으나 호전되었다. 따라서 AIDS나 면역 저하의 증거가 없는 환자에서 크립토콕스 폐감염 발견시 뇌척수액검사나 치료에 대해서 좀더 많은 증례를 통한 검토가 필요할 것으로 생각된다.

증례 1 환자는 AIDS나 면역저하의 증거가 없는 환자로 뇌수막염없이 호흡곤란 등의 증상을 동반하고, 방사선소견상 과종성 폐렴 및 결절 양상을 보인 크립토콕스 폐감염증이고, 증례 2 환자는 다수의 폐결절로 나타난 크립토콕스증 환자로 단순흉부 X-선상 감별해야 할 악성 질환으로는 기관지폐포성 폐암, 임파종을 생각하였고, 양성 질환으로는 결절성 결핵, BOOP(bronchiolitis obliterans with organizing pneumonia) 및 육아종증 등을 생각했던 경우이며, 이들은 평소 비교적 건강하게 지내고, 정상적인 생활을 하고 있던 주부이다. 증례 3은 단순흉부 X-선상 좌상폐야에 비정형 단일 종괴로 나타나 결핵이나 악성 폐종양을 의심하였던 예로 당뇨가 있었던 환자였다. 이들 모두는 특별한 여행력이나 가금류 접촉없이, 뇌수막염을 동반하지 않으면서, 다양한 양상으로 발현된

폐크립토콕스증 환자들이 문헌 고찰과 함께 보고하는 바이다.

요 약

저자들은 평소 비교적 건강하게 생활해온 중노년의 여성들에서 결절 혹은 폐경결 등 다양한 양상으로 발현되어 악성 폐종양 및 미만성 폐질환과 감별이 필요했던 크립토콕스 폐렴 3예를 경험하였기에 문헌 고찰과 함께 보고하는 바이다.

참 고 문 헌

1. Busse O. Uber parasitare zelleinschlusse and ihre zuchtung. Zentralbl Bakteriol 1894;16:175-80
2. Benham RW. Cryptococcosis and blastomycosis. Ann NY Acad Sci 1950;50:1299-1314
3. Kerkering TM, Duma RJ, Shadomy S. Clinical implications from a study of 41 patients with and without compromising host factors. Ann Intern Med 1981;94:611-6
4. Khoury MB, Godwin JD, Ravin CE, Gallis HA, Halvorsen RA, Putman CE. Thoracic cryptococcosis: Immunologic competence and radiologic appearance. AJR 1984;141:893-6
5. Zimmerman LE, Rappaport H. Occurrence of Cryptococcosis in Patients with malignant disease of reticuloendothelial system. Am J Clin Pathol 1953;24:1050-72
6. George A. Sarosi. Cryptococcal pneumonia. Seminars in Respiratory Infection 1997;12(1):50-3
7. Neilson JB, Fromling RA, Bulmer GS. Cryptococcus neoformans size range of infectious particles from aerosolized soil. Infect Immun 1977;17:634-8
8. Boyars MC, Zwischenberger JB, Cos CS Jr. Clinical manifestations of pulmonary fungal infections. J Thorac Imaging 1992;7:12-22
9. Woodring JH, Ciporkin G, Lee C, Worm B, Woolley S. Pulmonary Cryptococcosis. Seminars in Roentgenology 1996;31:67-75
10. Fred W. Flickinger, MD, Sathyanarayana, MD, James E. White, MD, Eduardo Jose Stincer, MD, Ruth-Marie E. Fincher, MD. Cryptococcal Pneumonia Occurring as an Infiltrative Mass Simulating Carcinoma in an Immunocompetent Host: Plain Film, CT, and MRI Findings. Southern Medical Journal 1993;86:450-210.
11. 고경식, 한민수, 경희두, 박주철, 양익, 성동욱 등. 폐암으로 오인된 폐 Cryptococcosis 1예. 감염 1993;25:259-264
12. 문두섭, 유정수, 김정미, 김연수, 김성민, 오광택 등. 국내 폐효모균증의 임상적 특징. 결핵 및 호흡기질환 1997;44:1083-1093
13. 양형원, 김경환, 최정은, 모은경, 우인숙, 이명구 등. 경피 폐생검으로 확진된 폐 Cryptococcosis 1예. 감염 1997;29:159-164
14. 황준화, 김유일, 고경행, 임명수, 박창민, 장일권, 임성철 등. 건강인에서 경피폐생검으로 확진된 폐 효모균증 1례. 전남의대잡지 1998;34:149-155