

□ 증 례 □

## 성문하 협착에 의해 급성 호흡부전이 발생한 재발성 다발성 연골염 1예

인하대학교 의과대학 내과학교실, 이비인후과학교실\*

김현정, 박원, 배성권, 김성수, 이용환, 송정수, 조정일\*

= Abstract =

### Acute Respiratory Failure Derived From Subglottic Stenosis in a Patient with Relapsing Polychondritis

Hyun Jeong Kim, M.D., Won Park, M.D., Sung Kwon Bae, M.D., Sung Soo Kim, M.D.,  
Yong Hwan Lee, M.D., Jung Soo Song, M.D., Jung Il Cho, M.D.\*

Department of Internal Medicine, Inha University College of Medicine and Otolaryngology\*, Incheon, Korea

Relapsing polychondritis (RP) is rare, chronic, relapsing, and multisystemic inflammatory disease targeting the cartilaginous structures. Respiratory track involvement occurs in approximately half of the cases. Subglottic stenosis is a rare manifestation of RP. Here, we report a case of RP with a subglottic stenosis, resulting in acute respiratory failure.

A 63-year old man was admitted complaining of multiple joint pain, general weakness, weight loss, throat pain, hoarseness, exertional dyspnea, and hearing difficulties. A laryngoscopy and neck CT revealed a subglottic stenosis. Four days after admission, he complained severe dyspnea resulting in acute respiratory failure. Immediately, a tracheostomy was done for airway preservation. After high dose steroid therapy, the general symptoms were improved. However, the subglottic stenosis was sustained. Thus, a laryngotracheal augmentation and stent insertion was performed. The speech valve was then replaced. The subglottic stenosis was managed with low dose steroid and monthly cyclophosphamide pulse therapy, and the patient has been followed up regularly. (Tuberculosis and Respiratory Diseases 2001, 50 : 353-359)

---

**Key words :** Relapsing polychondritis, Subglottic stenosis, Acute respiratory failure.

**Address for correspondence :**

Jung Soo Song, M.D.

Department of Internal Medicine, Inha University College of Medicine

7-206, Shinhung-dong-3-Ga, Jung-Gu, Incheon, 400-711, Korea

Phone : 032-890-3486 Fax : 032-882-6578 E-mail : sjsmdim@inha.ac.kr

## 서 론

재발성 다발성 연골염은 귀, 코, 기관과 기관지를 포함한 호흡기계, 눈, 관절 등의 연골을 침범하는 만성, 염증성 전신 질환으로 비교적 드물게 발생되며 자주 재발되는 특징을 가진다<sup>1</sup>. 외국의 경우에는 그 증례가 많이 보고되어 있으나 국내에서는 많지 않다. 이 질환에서 가장 많이 침범되는 부위는 귀의 연골로 환자의 약 85%에서 이개연골염이 발생된다<sup>2</sup>. 또한 환자의 약 절반에서 호흡기계의 침범이 동반되는데 이런 경우 폐렴이나 기도 폐쇄로 인하여 생명의 위태로운 경우가 있으므로 기관지 절개, 인공 호흡 등의 적극적인 치료가 필요하다. 호흡기 증상은 주로 기관과 기관지의 연골 침범에 의해 호흡곤란이 발생하는 경우가 대부분이지만 후두나 성문하 부위까지 침범되는 경우는 매우 드물다. 저자들은 귀 연골을 침범하지 않고, 성문하 협착으로 인한 상기도 폐쇄로 급성 호흡부전이 발생된 재발성 다발성 연골염 환자 1예를 경험하였다.

## 증 례

환자: 63세 남자.

주소: 다발성 관절통(양측 손가락, 손목, 무릎, 발목, 발가락), 애성, 인후통

현병력: 내원 4개월 전부터 다발성 관절통과 쉼 목소리가 발생되어 다른 종합병원에서 치료받았으나 내원 1개월 전부터 외상이 없이 코가 가라앉고 관절통이 악화되어 본원으로 전원되었다. 또한 최근에 전신 쇠약, 체중 감소, 청력 약화, 인후통, 운동시 호흡곤란 등의 증상이 동반되었다.

과거력: 40년전 폐 결핵으로 치료받고 완치 판정 받음.

가족력: 특이 사항 없음.

이학적 소견: 내원 당시 활력 징후는 정상이었다. 경부 청진상 경한 협착음이 들렸고 흉부 청진과 심음은 정상이었다. 눈에도 이상 소견 없었다. 코는 안장코 기형을 보였으며(Fig. 1) 양측 손가락과 손목, 무릎,

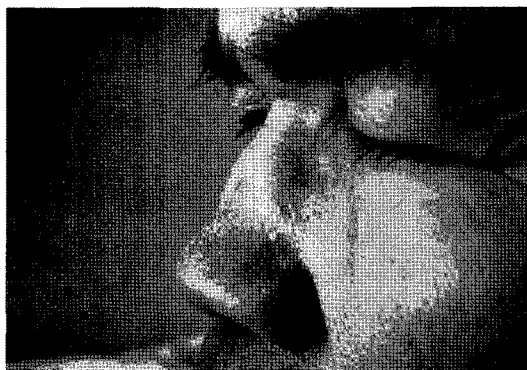

Fig. 1. The patient's nose was depressed showing a saddle nose deformity.

발목 관절은 부어있었고 열감과 압통이 있었다. 양측 이개에는 연골염의 소견이 없었다.

검사실 소견: 입원 당시 시행한 일반혈액 검사에서 혈색소 11.6 g/dL, 백혈구 5,400/mm<sup>3</sup>, 혈소판 428,000/mm<sup>3</sup>이었다. 적혈구 침강 속도는 120mm/hour, C 반응 단백질은 6.2 mg/dL로 증가되어 있었다. 항핵 항체, 류마티스 인자, 항호중구 세포질 항체(ANCA), 항카디오리핀항체, 항인지질항체 등의 자가 항체는 음성이었다. PT와 aPTT도 정상이었다. 폐기능 검사는 호흡곤란으로 인해 시행하지 못했다.

방사선 소견: 흉부 단순 촬영 사진은 폐기종 양상을 보였고, 제2병일에 시행한 경부 단순 촬영에서는 성문하부에 연부 조직 종창으로 인한 기도의 협착 소견이 보였다(Fig. 2-A). 전신 골 스캔에서는 양측 손가락, 손목, 무릎, 발목 등 여러 관절과 갑상선 연골에 방사성 동위원소의 섭취가 증가된 소견을 보였다(Fig. 3).

조직 검사: 기관지 절개 부위의 연골조직에서 생검을 하였으나 연골세포는 관찰되지 않았고 연부 조직에 국소성 괴사와 출혈이 동반된 염증 세포의 침윤이 관찰되었다.

치료 및 경과: 매일 prednisolone 30 mg 경구 투여로 치료하던 중 제4병일에 환자는 갑자기 심한 호흡곤란을 호소하였고 경부에서 심한 협착음이 들리고, 안면과 사지에 청색증이 발생되고 의식상태의 저하가

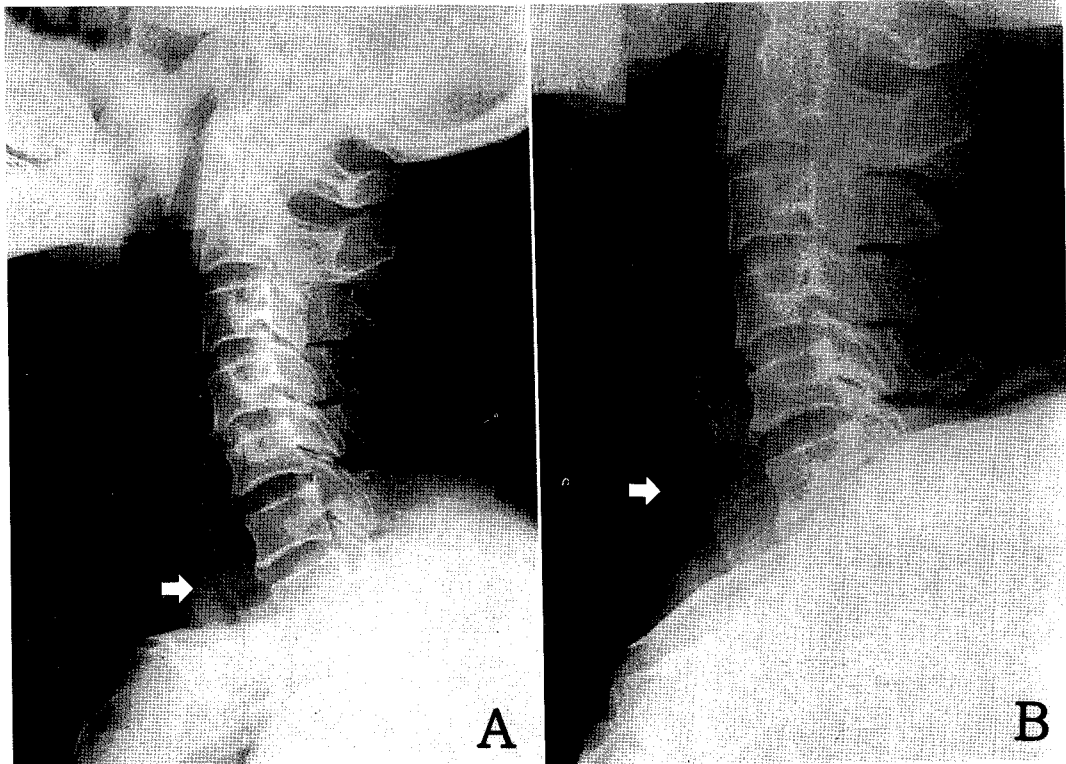


Fig. 2. A. Plain neck radiograph taken before the operation showing a narrowing of the airway in the subglottic area (arrow).  
B. Plain neck radiograph taken after exchanging the stent for the speech valve shows a dilated subglottic area (arrow) just above the speech valve.

관찰되었다. 응급으로 시행한 후두경 검사 결과 성문하 협착으로 인한 기도 폐쇄가 발견되어 응급 기관지 절개를 시행하고 James 튜브를 삽입하여 기도를 확보한 후에 호흡곤란은 호전되고, 협착음은 소실되고 의식은 회복되었다. 기관지절개 직후 산소마스크를 통해 분당 10 L의 산소를 투여하면서 측정된 동맥혈가스분석에서는 pH 7.316, pCO<sub>2</sub> 56.7 mmHg, pO<sub>2</sub> 211 mmHg, SaO<sub>2</sub> 99.5%, HCO<sub>3</sub> 28 mmol/L였다. 기관지 절개 부위를 통해 기관지 내시경을 시행한 결과 성문하 연부 조직의 부종과 협착으로 인한 상기도 폐쇄 소견을 확인할 수 있었고, 그 하부의 기관과 기관지에도 부종과 협착 소견을 볼 수 있었다. Methylprednisolone 1.0 gm 펄스 요법을 5일간 시행하였다. 그 후 하루 60 mg의 고용량 prednisolone을 경

구 투여하였다. 호흡곤란, 관절통, 전신 쇠약, 피로감 등의 전신 증상은 이 후 점차 호전되고 제18병일에는 적혈구 침강속도가 5 mm/hour, C 반응 단백질은 0.4 mg/dL로 많이 감소되었다. 그러나 3차원 경부 컴퓨터 단층 촬영상에서 성문하 협착 소견이 지속(Fig. 4)되어 이비인후과로 전과되어 인후기관 확장술과 스텐트 삽입 수술을 시행하였다. 그 후 기도는 잘 유지되었으나 흡인성 폐렴이 자주 발생되어 스텐트를 제거하여 기관지 분비물 제거를 쉽게 하고, 흡인성 폐렴을 방지하기 위하여 speech valve를 삽입하였다(Fig. 2-B). 환자에게 prednisolone을 점차 감량하면서 6개월에 걸쳐 매일 cyclophosphamide 1,200 mg을 정맥 주사하였다. 현재 환자는 만성 폐쇄성 폐질환으로 인하여 약간의 호흡곤란을 호소하지만 큰 지장 없이 일

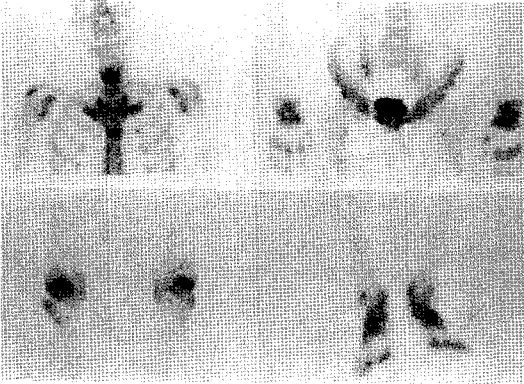


Fig. 3. Body bone scan with  $^{99m}\text{Tc}$ -methylene diphosphonate shows multiple joints and thyroid cartilage hot uptake.

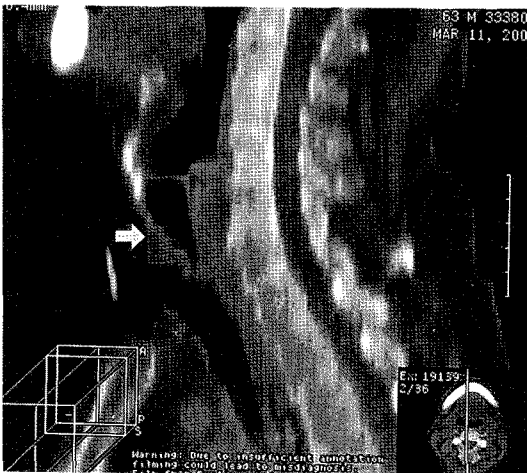


Fig. 4. 3-dimensional computed tomograph shows a nearly obstructed subglottic area (arrow) and patent airway via the James tube.

상생활을 하고있으며 저용량의 prednisolone과 기관지 확장제를 복용하면서 정기적으로 외래에서 추적 관찰하고 있다.

## 고 찰

재발성 다발성 연골염은 전신의 연골을 침범하여 다양한 임상 증상을 나타내는 재발이 잘되는 드문 염증성

질환으로 그 진단은 적절한 임상 증상의 조합으로 이루어진다. 아직까지 공통적으로 사용되는 진단 기준은 없으나 일반적으로 McAdam 등<sup>3</sup>의 진단 기준이 널리 사용된다. 이 기준에 의하면 1) 이개의 재발성 연골염, 2) 비미관성 다발성 관절염, 3) 코의 연골염, 4) 결막염, 각막염, 공막염, 포도막염 등의 안염, 5) 호흡기계의 연골염, 6) 청각 및 전정 기관 침범 등의 여섯 가지 증상 가운데 세 가지 이상의 증상이 나타나면서 특징적인 조직 병리소견이 있는 경우를 재발성 다발성 연골염으로 진단하고 있다. 그 후 Daminami와 Levine<sup>4</sup>은 상기 증상 중 3가지 이상이 나타나면 조직병리소견이 없이 진단을 내릴 수 있고 조직병리소견과 병변 한 개만 있거나, 상기 연골염 중 2개 이상 있으면서 스테로이드 또는 dapsone에 반응이 있는 경우에도 진단이 가능하다고 하였다. 본 증례의 환자는 이 중 이개의 재발성 연골염과 안염을 제외하고 비미관성 다발성 관절염, 코의 연골염, 기관과 기관지의 연골염, 청각기관 침범 등 4가지 임상 증상을 보였고, 적혈구 침강속도와 C 반응 단백이 많이 증가되어 있었고, 스테로이드로 치료한 후에 그 수치들이 감소되고 증상이 호전되어 재발성 다발성 연골염으로 진단할 수 있었다.

인터넷(의학연구 정보센터 : <http://medic.chungbuk.ac.kr>)을 이용하여 국내의 재발성 다발성 연골염을 검색한 결과 총 15편의 국내 논문이 검색되었고 여기에 검색되지 않은 세 편의 논문 등 총 18편의 논문에서 모두 21명의 환자가 보고되었는데 중복된 환자를 제외하면 실제로 현재까지 19명의 환자가 보고되었다<sup>5-11</sup>. 이 가운데 김 등<sup>5</sup>은 3명의 환자를 보고하였고, 정 등<sup>6</sup>은 2명의 환자를 보고하고 그 외에는 모두 1명씩 보고하였다. 진단에 필요한 임상 증상 6가지 중 이개에 나타나는 연골염이 가장 흔한 증상이지만 이 환자들 중 이개염을 동반하지 않은 증례는 정 등<sup>6</sup>이 보고한 2명, 황 등이 보고한 1명<sup>7</sup>, 장 등<sup>8</sup>이 보고한 1명과 본 증례 1명 등 5명으로 국내보고 20명의 환자 중 15명 (75%)에서만 이개염이 발생되어 85%에서 이개염이 나타난다는 외국의 보고<sup>2</sup>보다 국

내에서는 더 적게 나타나는 것으로 생각된다. 코나 귀에 연골염이 동반되지 않은 환자들은 주로 기관과 기관지 협착으로 인한 호흡곤란, 기침, 가래 등의 호흡기 증상이 문제였으며 연골염의 전형적인 임상 증상이 나타나지 않아 진단에 곤란을 겪은 경우가 있었다.

재발성 다발성 연골염에서 나타나는 호흡기계 증상은 대부분 기관과 기관지 연골의 침범에 의해 기도 협착에 의한 호흡곤란, 마른기침 등이고 흉부 청진에서 천명음, 협착음이 나타난다. 또한 성대 부종에 의한 애성, 호흡곤란이 나타날 수 있다. 재발성 다발성 연골염으로 진단된 환자가 호흡곤란을 호소하는 경우가 장 흔한 원인으로는 기관, 기관지 또는 하기도의 협착에 의한 경우가 많다. 인두나 후두도 침범될 수 있으나 대부분 인후통이 주 증상으로 나타난다. 질병 초기에 상기도 침범을 보인 젊은 환자는 치료에 잘 반응하지 않고 예후가 불량하므로 조기 진단과 치료가 중요하다<sup>12</sup>. 심한 부종으로 상기도가 폐쇄되는 경우에는 질식으로 인해 생명에 위협이 발생할 수 있으므로 기관지 절개술 등을 통하여 기도를 확보해야 하는 응급상황이 생긴다. 따라서 호흡곤란을 호소하는 재발성 다발성 연골염 환자에서는 기도가 폐쇄된 병변이 정확히 어느 부위에 있는지를 확인해야 하는 것이 필수적이고 기도 확보를 위한 적극적인 치료가 반드시 동반되어야 한다. 그러나 이런 경우는 외국에서도 그 보고가 드물고 국내에서는 김 등의 보고<sup>9</sup> 이외에는 그 증례가 없었고 급성 호흡부전이 발생된 보고는 없었다.

이 질환의 치료는 다양한 임상 증상과 예측치 못하는 재발 때문에 특정한 치료 방침이 정해진 것은 없다. 일반적으로 증상이 가벼운 관절통이나 귀, 코의 연골염만 동반된 경우에는 비스테로이드 항염제만으로도 증상을 완화시킬 수 있으나 증상이 심한 경우에는 고용량의 스테로이드를 사용하여 치료하고, 급성 기도 폐쇄 등의 심각한 증상이 나타나는 경우에는 methylprednisolone 펄스 요법이 효과가 있다<sup>13</sup>. 고용량의 스테로이드를 장기간 필요로 하는 경우 스테로이드의 용량을 줄이고 질병의 활성도를 조절하기 위하여 cyclophosphamide 또는 azathioprine 등의 면역

억제제를 사용한다<sup>1</sup>. 본 증례의 환자는 스테로이드와 cyclophosphamide를 사용하여 질병의 활성도를 조절하였다. 일반적 치료에 잘 반응하지 않는 불응성 환자에게서 cyclosporin A14와 CD4에 대한 단클론 항체<sup>15</sup>를 사용하여 효과를 본 보고들이 있다.

## 요 약

저자들은 이개염이 동반되지 않고 안장코와 다발성 관절염, 청력 감소, 기관지 침범 등이 동반된 재발성 다발성 연골염 환자에서 성문하 연부조직의 심한 부종으로 상기도 폐쇄가 동반되어 급성 호흡부전이 발생한 환자 1예를 경험하고 문헌고찰과 함께 보고하는 바이다.

## 참 고 문 헌

1. Gilliland BC. Relapsing polychondritis and other arthritides. In : Fauci AS, Braunwald E, Isselbacher KJ, Wilson JD, Martin JB, Kasper DL, Hauser SL, Longo DL, eds. *Harrisons textbook of medicine*. 14th ed. p. 1951-63, New York, McGraw-Hill, 1998
2. Maddison PJ. Diseases of bone, cartilage, and synovium. In : Maddison PJ, Isenberg DA, Woo P, Glass DN, eds. *Oxford textbook of rheumatology*. 2nd ed. p. 1617-29, New York, Oxford university press, 1998
3. McAdam LP, O'Hanlan, MA, Bluestone R, Pearson CM. Relapsing polychondritis : Prospective review of 23 patients and review of the literature. *Medicine* 1976;55:193-215.
4. Damiani JM, Levine HL. Relapsing polychondritis : report of ten cases. *Laryngoscope* 1979; 89:929-44.
5. 김성호, 임희영, 조유숙, 김 찬, 유 빈, 고윤석 등. 재발성 다발성 연골염 3예 및 국내 보고 분석.

- 대한류마티스학회지 1998;5:89-96.
6. 정진욱, 임정기, 한만청, 한성구. 재발성 다연골염의 기관지 침범시 전산화단층촬영 소견 및 감별진단. 대한방사선의학회지 1988;24:259-64.
  7. 황진수, 박지현, 류완희, 이홍범, 이용철, 이양근. 미만성 기관지 침범으로 발현한 재발성 다발성 연골염 1예. 결핵 및 호흡기질환 1999;46:861-8.
  8. 장일권, 임성철, 박경옥, 임상철. 기관 및 기관지를 침범한 재발성다발연골염 1례. 대한기관식도과학회지 1998;4:117-21.
  9. 김영모, 이승철, 이준열, 이정식. 재발성 다발연골염(Relapsing polychondrotos) 1례. 한이인지 1993;36:1054-9.
  10. 이동환, 권소정, 박진석, 우창근, 이창기, 황중하 등. 재발성 다발성 연골염 1예. 대한류마티스학회지 1997;4:173-9.
  11. 김지향, 안석진, 김진석, 차훈석, 한정호, 고은미 등. 불명열로 발현한 다발성 연골염 1예. 대한류마티스학회지 2000;7:62-6.
  12. Neilly JB, Wister JH, Stevenson RD. Progressive tracheo-bronchial polychondritis: need for early diagnosis. Thorax 1985;40:78-9.
  13. Lipnick RN, Fink CW. Acute airway obstruction in relapsing polychondritis : treatment with pulse methylprednisolone. J Rheumatol 1991;18:98-9.
  14. Svenson KL, Holmdahl R, Klareskog L, Wibell L, Sjoberg O, Klintmalm GB, et al. Cyclosporin A treatment in a case of relapsing polychondritis. Scand Scand J Rheumatol. 1984;13:329-33.
  15. Van der Lubbe PA, Multenberg AM, Breedveld FC. Anti-CD4 monoclonal antibody for relapsing polychondritis. Lancet 1991;337:1349.