

Tc-99m MAA scan으로 증명된 복수를 동반하지 않은 간성수흉증 1예

연세대학교 의과대학 내과학교실¹, 국민건강보험 관리공단 일산병원 내과학교실²

정재호¹, 서혜선¹, 박무석¹, 고원기¹, 이선민², 양동규^{1,2}, 안철민¹, 김성규¹, 이원영¹

= Abstract =

A Case of the Hepatic Hydrothorax in the Absence of Ascites Confirmed by Tc-99m Macroaggregated Serum Albumin Scan

Jae Ho Chung, M.D.¹, Hye Sun Seo, M.D.¹, Moo Suk Park, M.D.¹, Won Ki Ko, M.D.¹, Sun Min Lee, M.D.², Dong Gyo Yang, M.D.^{1,2}, Chul Min Ahn, M.D.¹, Sung Kyu Kim, M.D.¹, Won Young Lee, M.D.¹

Department of Internal Medicine, Yonsei University College of Medicine, Seoul, Korea¹

Department of Internal Medicine, National Health Insurance Corporation Ilsan Hospital, Koyang, Korea²

Pleural effusion due to hepatic cirrhosis with ascites is well known, although hepatic hydrothorax in the absence of ascites is a rare condition, the pathogenesis of which is still unknown.

We report a case of hepatic hydrothorax without ascites confirmed by the intraperitoneal injection of Tc-99m macroaggregated serum albumin (Tc-99m MAA) that demonstrated the passage of Tc-99m MAA into the right pleural cavity. (Tuberculosis and Respiratory Diseases 2001, 50 : 117-121)

Key words : Hepatic hydrothorax, Tc-99m macroaggregated serum albumin.

서론

간성수흉증이란 폐나 심장에 일차적인 질환이 없이 간

경변증 환자에서 흉수가 동반된 것을 말하며¹ 발생 빈도는 2-9%로 보고되고 있다². 대부분의 간성수흉증은 복수를 동반하며 주로 오른쪽에 잘 생기며 드물게

Address for correspondence :

Dong Gyo Yang, M.D.

Department of Internal Medicine, National Health Insurance Corporation Ilsan Hospital
1232, Paek sok-Dong, Ilsan-Gu, Koyang, 411-719, Korea

Phone : 031-900-0239 Fax : 031-900-0343 E-mail : dgyang@yumc.yonsei.ac.kr

복수를 동반하지 않아 진단이 매우 어렵다.

발생 기전은 횡경막 결손 부위를 통한 복수의 이동으로 알려져 있으며 결손 부위를 찾기 위한 흉강경, 개흉술, 복강내 공기 주입 등의 방법이 시도된다. 간경변증 환자에서 복수 없이 발생한 흉막액 저류는 세계적으로도 많지 않으며³ 국내에서는 윤 등에⁴ 의해 1예가 보고된 바 있다.

저자 등은 동위원소를 이용하여 복수가 동반되지 않은 간성수흉증 1예를 경험하였기에 문헌고찰과 함께 보고하는 바이다.

증 례

환 자 : 한○수, 여자 75세.

주 소 : 내원 1달 전부터의 호흡곤란

현병력 : 1995년 우 고관절 치환수술시에 수혈을 받았으며, 1개월 전부터 반복되는 우 흉막액으로 모대학병원에서 흉강삼관배액술을 시행 받고 호전되었으나 다시 호흡곤란이 심해지고 기침, 무력증상 있어 내원하였다.

과거력 및 가족력 : 특이소견 없음.

이학적 소견 : 내원당시 활력징후는 혈압 110/70 mm Hg, 맥박 80회/분, 호흡수 25회/분, 체온 37°C이었다. 의식은 명료하였고, 결막은 약간 창백하였으며 공막은 경미한 황달을 띠고 있었고 우 폐야의 호흡음이 감소되어 있었으며 심음은 정상이었다. 복부는 편평하였고 간종대는 없었으며 이동성 탁음은 없었다.

검사실 소견 : 말초혈액 검사상 백혈구 3,810/mm³ (다형핵 백혈구 65%, 림파구 15%, 중성구 5%), 혈색소 10.1 g/dL, 혈구용적 27.8%, 혈소판 82,000/mm³ 이었다. 요검사상 특이소견 없었으며 혈청생화학 검사상 총단백 5.6 g/dL, 알부민 2.7 g/dL, 총빌리루빈 3.4 mg/dL, 직접 빌리루빈 1.7 mg/dL, AST 74 IU/L, ALT 18 IU/L, BUN 15 mg/dL, Cr 1.1 mg/dL, prothrombin time 17.7 sec(INR 1.27), LDH 240 IU/L 이었고 HBsAg 음성, anti-HBc IgM 음성, anti-HBs 양성, anti-HCV 양성

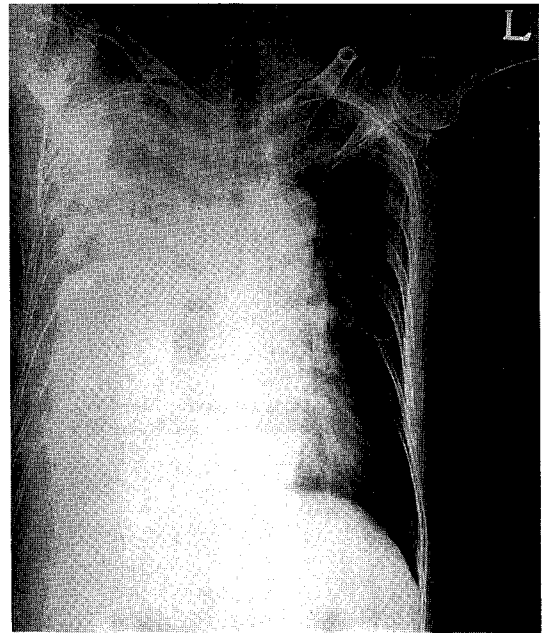


Fig. 1. Chest PA showed a large amount of right pleural effusion.

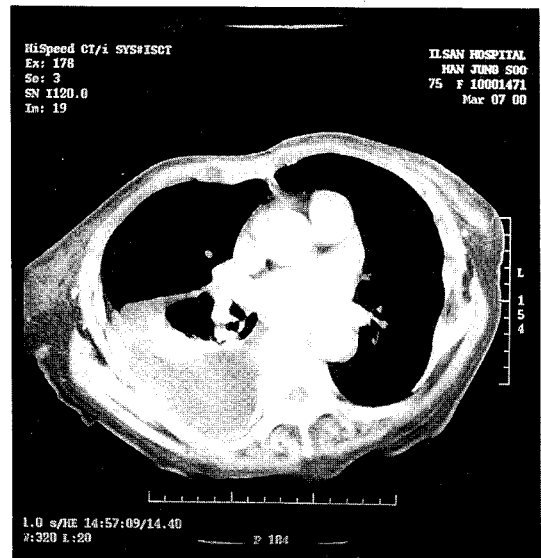


Fig. 2. Chest CT scan showed a large amount of right pleural effusion and there were no abnormal mass lesion and lymph node enlargement.

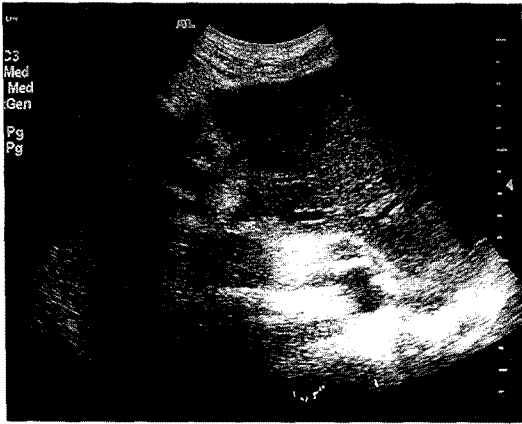


Fig. 3. Abdominal US showed coarse echogenicity of the liver and multiple GB stones.

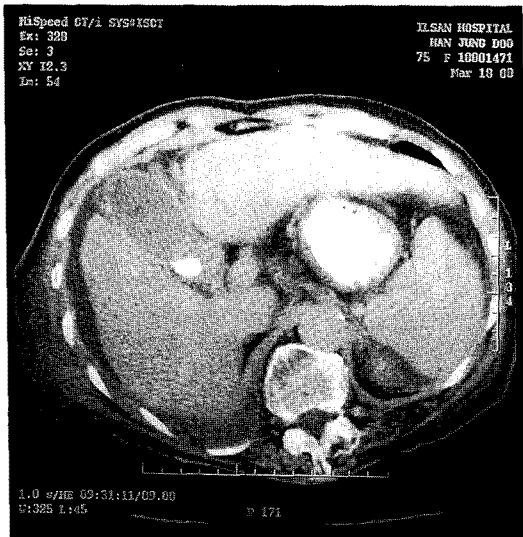


Fig. 4. Abdominal CT showed atrophy of the liver, splenomegaly and multiple GB stones without ascites.

였으며 α -FP 49 ng/ml 이었다. 흉수의 생화학적 검사상 적혈구 90/mm³, 백혈구 180/mm³ (임파구 50%, 다형핵 백혈구 40%), 단백질 1.2 g/dL(흉수/혈청 단백질비=0.21), 당 217 mg/dL, LDH 56 IU/L(흉수/혈청 LDH비=0.23) 이었으며 흉수 세포진 및 흉막생검에서 악성 세포는 관찰되지 않았다.

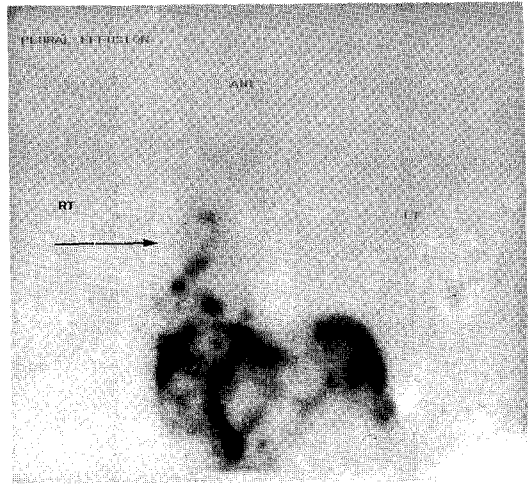


Fig. 5. The arrow indicated that the radionuclide scan of the abdomen and thorax 15 minutes after intraperitoneal injection of 3mCi Tc-99m MAA revealed the passage of the radionuclide activity into the right pleural cavity.

방사선 소견: 단순 흉부 방사선 촬영상 우 폐야에 대량의 흉막지류 소견을 보였으며(Fig. 1) 흉부 전산화 단층 촬영상 종괴나 임프절 종대는 관찰되지 않았다(Fig. 2). 복부 초음파(Fig. 3) 및 전산화 단층촬영상 간경변증, 비종대 소견과 다수의 담석이 관찰되었으나 복수는 관찰되지 않았다(Fig. 4).

Tc-99m MAA 3 mCi와 생리 식염수 350 ml를 복강내에 주입한 후 15분 뒤에 gamma camera scan으로 동위원소가 우 흉강 및 흉관으로 이동하는 것을 관찰하였다(Fig. 5).

치료 및 경과: 반복되는 흉수저류로 흉관을 삽입하였으며 염분 및 수분섭취의 제한, 이뇨제의 사용 후 흉수가 감소하여 흉관을 제거하고 외래에서 추적 관찰 중이다.

고 찰

간성수종증이란 폐나 심장에 일차적인 질환 없이 간경변증 환자에서 흉수가 동반된 경우로¹ 간경변증 환자

의 2-9%에서 발생한다². 주로 흉막강의 우측(67%)에 호발하지만 드물게는 양측(16%)이나 좌측(16%)에도 발생하며^{2,5} 대부분 복수가 동반된 간경변증으로 알려져 있으나, 1991년 Kirsch⁶ 등이 복수 없이도 간성수흉증이 발생한 예를 처음 보고하였다.

간성수흉증의 발생기전으로 1. 저알부민혈증과 교질 삼투압의 저하⁵ 2. 문맥과 기정맥사이 측부 문합의 형성에 의한 기정맥압의 항진(azygos vein hypertension)으로 인한 혈장의 유출¹ 3. 흉관내 임프액의 누출⁷ 4. 횡경막 내의 임프관을 통한 누출⁸ 5. 횡경막 내의 결손 부위를 통한 복수의 누출⁸ 등이 제시되었다. 이들을 살펴보면 저알부민혈증과 교질 삼투압의 저하는 간경변증 환자에서 흔하며 복수만 가진 군과 복수와 흉수를 가진 군과의 혈중 알부민 농도는 유의한 차이를 보이지 않았고⁵ 문맥압 항진이 없는 난소암(Meigs' syndrome)에서 흉수가 생기는 것을 보아 저알부민혈증과 교질 삼투압의 저하 및 기정맥압의 상승이 간성수흉증의 중요 원인이라고 하기는 어려우며 저알부민혈증과 기정맥압의 상승시는 양측성 흉수가 생길 가능성이 더 높을 것이다. 복수를 가진 간경변증 환자에서 임프액의 이동이 증가되며 임프관내 압력이 70 cm H₂O까지 상승되어 있지만 이들 중 흉수를 가진 환자는 드물고⁷ 횡경막내 임프관은 종격동내 임프관을 경유하여 전신 정맥으로 유입되고 흉강내로 이동되지 않는다⁹. 간성수흉증 환자에서 복강내로 동위원소알부민(radiolabelled albumin)을 주입하였을 때 흉강으로의 동위원소 이동이 임프관을 통한 이동보다 빠르게 발견되어 횡경막내 결손 부위를 통한 복수의 이동이 가장 신빙성 있는 기전으로 생각된다.

횡경막내 결손 부위는 흉강경, 개흉술, 복강내 공기 주입후 기흉발생 등으로 확인할 수 있으며 Emerson⁸ 등은 부검에서 우측 centrum tendineum에 0.03-1.2 mm의 직경을 가진 횡경막의 결손을 관찰하였고, 직경 10-90 Å의 macroaggregated of albumin이 복강에서 횡경막내로 이동하는 것은 횡경막의 결손을 시사한다¹⁰. Liberman² 등은 복수와 흉수를 가진 5명의 환자 모두에서 500-1,000 ml의 공기를 우 복강

내에 주입하여 기흉이 48시간 이내에 생기는 것을 관찰하였고, Edwards¹¹ 등은 복막 투석을 하는 환자에서 흉수의 발생을 보고하였으며 Ikard¹² 등은 양압 기계환기를 시작한 환자에서 흉수가 사라지는 것을 보고하였고 Rubinstein¹³ 등은 Tc-99m sulfur colloid를 복강 내에 주입한 후 흉강으로 이동되는 것을 관찰하였다. 상기의 횡경막의 결손은 횡경막 건(tendon) 부위의 교원질의 분리와 건부위가 해부학적으로 얇아지는 현상에 의하여 발생하는 것으로 추정된다. 이렇게 얇아진 부위에 지속적으로 복압이 상승하면 기포(bleb)를 형성하게 되고 복압이 갑자기 증가하면 결국 횡경막에 결손을 초래한다^{2,13,14}. 이러한 결손이 생기면 복강내 양압과 호흡 주기 동안 흉강내 음압으로 인해 단일 방향으로 복수가 흉강으로 이동하게 된다^{2,13,14}. 또 다른 가설은 횡경막내 결손이 커서 복수가 복강 내에 축적되기 이전에 복강과 흉강과의 압력 차이에 의해서 흉강내로 이동한다는 것이다.

간경변증 환자에서 복수 없이 발생한 흉막액 저류의 기전은 복수가 있는 간성수흉증과 유사하나 복수의 생성 속도와 복수가 흡기시 흉강내 음압생성으로 흉강내로 이동하는 속도가 같을 때 발생한다고 하며¹⁴, Mentis¹⁵ 등은 복수가 사라진 이후에도 흉수가 지속됨을 밝혀내고 복수의 유무에 상관없이 단일방향의 압력차이에 의한 흐름이 존재한다고 가정하였으며 흉수 천자로 흉수 제거시 복수가 감소하고² 횡경막내 결손을 수술적 교정 후에 복수만 생기는 것으로 보아¹³ 흉강으로 단일 방향적인 흐름이 있는 것을 알 수 있다. 결국 지속적인 횡경막내 결손이 존재하고 복수의 생성 속도가 흉강내 용적을 초과하지 않을 때 복수 없는 흉막액 저류가 있을 수 있다. 본 증례에서와 같이 복부 초음파와 복부 전산화 단층촬영상 복수는 관찰되지 않았으며 흉수의 생화학적 검사상 여출액이었고 복강내에 동위원소를 투여후에 흉강내로 이동하는 것을 보아 복수의 흉강내 이동을 증명 할 수 있었다.

치료방법은 침상안정, 염분 및 수분제한, 이뇨제 투여, 알부민 투여 등의 보존적 치료가 있으며 복수에 대한 적극적인 내과 치료에도 반응하지 않는 간성수흉

증은 흉강 삼관술 및 화학적 흉막 유착술, 횡경막 절손의 외과적 복원, 복막-대정맥 문합술 등을 시행할 수 있고 각각의 치료법마다 위험률과 합병증이 다르므로 환자의 상태에 따라 치료 방법을 결정해야 한다.

요 약

간성수흉증은 폐나 심장에 일차적인 질환 없이 간경변증 환자에서 흉수가 동반된 경우로 대부분의 경우에서 복수를 동반하며 복수가 없는 간성수흉증은 매우 드물다. 저자 등은 호흡곤란을 주소로 내원한 75세 여자 환자에서 동위 원소로 증명된 복수를 동반하지 않은 간성수흉증 1예를 경험하였기에 문헌고찰과 함께 보고하는 바이다.

참 고 문 헌

1. Morrow CS, Kantor M, Armen RN. Hepatic hydrothorax. *Ann Intern Med* 1958;49:193-8.
2. Liberman FL, Hidemuro R, Peters RL, Reynolds TB. Pathogenesis and treatment of hydrothorax complicating cirrhosis with ascites. *Ann Intern Med* 1966;64:341-8.
3. Kakizaki, Satoru. Hepatic hydrothorax in the absence of ascites, *Liver* 1998;18:216-20.
4. 윤 진, 김용진. 복수가 동반되지 않은 간경변증 환자에서 발생한 우측성 흉막액 저류 1예. 결핵 및 호흡기 질환 1992;39:261-5.
5. Johnston RF, Loo RV. Hepatic hydrothorax ; studies to determine the source of thirteen cases. *Ann Intern Med* 1964;61:385-401.
6. Kirsch CM, Chui DW, Yenokida GG, Jensen WA, Baschow PB. Hepatic hydrothorax without ascitis. *Am J Med Sci* 1991;302:103-6.
7. Dumont AE, Mulholland JH. Flow rate and composition of thoracic duct lymph in patient with cirrhosis. *N Engl J Med* 1960;263:471-4.
8. Emerson PA, Davies JH. Hydrothorax complicating ascites. *Lancet* 1955;1:487-8.
9. Datta N, Mishkin FS, Vasinrappe P, Niden AH. Radionuclide demonstration of peritoneal-pleural communication as a cause of pleural fluid. *JAMA* 1984;252:210-1.
10. Schuster D, Mukundan SJ. The use of the diagnostic radionuclide ascites scan to facilitate treatment decisions for hepatic hydrothorax. *Clin Nuc Med* 1998;23:16-8.
11. Edwards SR, Unger AM. Acute hydrothorax-a new complication of peritoneal dialysis. *JAMA* 1967;199:853-5.
12. Ikard RW, Sawyers JL. Persistent hepatic hydrothorax after persistent jugular shunt. *Arch Surg* 1980;115:1125-7.
13. Rubinstein D, Mcinnes IE, Dudley FJ. Hepatic hydrothorax in the absence of clinical ascites ; diagnosis and management. *Gastroenterology* 1985;88:188-91.
14. Singer JA, Kaplan MM, Katz RL. Cirrhotic pleural effusion in the absence of ascites. *Gastroenterology* 1977;73:575-7.
15. Menten BB, Kayhan B, Gorgul A, Unal S. Hepatic hydrothorax in the absence of ascites : report of two cases and review of the mechanism. *Dig Dis Sci* 1997;42:781-8.