

## 서로 다른 분엽에 동시에 발생한 유두성과 여포성 갑상선암

- 증례 보고 -

조선대학교 의과대학 외과학교실, 병리학교실\*

정희석 · 조현진 · 임성철\*

= Abstract =

### Simultaneous Occurrence of Papillary and Follicular Thyroid Cancer

- A Case Report -

Hi Seok Cheong, M.D., Hyun Jin Cho, M.D., Sung Cheol Lim, M.D.\*

Department of Surgery, Pathology,\* Chosun University College of Medicine, Gwangju, Korea

We present a case of a mixed papillary and follicular thyroid cancer in a 45-year-old female presented with palpable mass on anterior neck area for 1 week ago. Neck CT and ultrasonogram revealed small solid masses in the both lobes of the thyroid gland. Thyroid scintigraphy presents as a cold nodule in the right lobe of the thyroid gland and FNA cytology demonstrated papillary thyroid cancer. At the time of operation, small sized solid masses were detected in the both lobes, and no cervical lymph nodes enlargement along the mass. Biopsies of the both mass demonstrated papillary cancer on right lobe and follicular cancer on left lobe. Simultaneous papillary and follicular thyroid cancer is an extremely rare clinical entity. We experienced a case of simultaneous papillary and follicular thyroid cancer, so we report it with a review of some articles.

**KEY WORD** : Simultaneous papillary and follicular thyroid cancer.

## 서 론

갑상선암은 전체 암중 1%를 차지할 정도로 흔치 않은 종양이며, 인구 1만명당 해마다 25내지 40명 정도로 발생한다. 이는 대부분 나이가 증가함에 따라 발생률이 증가하고 소년기에는 흔치 않으며 남녀비는 1 : 2.5정도로 여성에서 호발하는 종양이다. 이는 조직학적 소견이나 치료에 대한 반응정도로 4가지 형태의 종양으로 존재한다. 가장 흔한 형태로는 유두형이 있고 여포형, 수질형, Hurthle형, 미분화형으로 분류되고 대부분 단일 형태로 존재하나 수질형과 여포형이 혼합되어진 갑상선암이 보고된 바 있다. 본 저자들이 경험한 환자는 목부위에 만져지는 혹이 있어 내원한 환자로 세침 흡입 검사상 유두형 갑상선암이 의심되었

고, 갑상선 동위원소 검사상 우측하부에 cool spot이 보이며 갑상선 기능검사상 정상 소견 보였고, 초음파 검사상 우측하부에 1×1cm 크기의 종양과 좌측에 0.5×0.5cm 크기의 종양이 있어 갑상선 전절제술을 시행하여 조직검사상 우측엽에 유두형 갑상선암과 좌측엽에 여포성 갑상선암으로 진단되었다. 서로 다른 갑상선엽에 동시에 2개의 갑상선암이 발생한 예는 매우 희귀하므로, 이에 문헌 고찰과 함께 보고하는 바이다.

## 증 례

환 자 : 신○○, 45세 여자.

주 소 : 내원 1주일전 우연히 발견된 목부위의 혹.

과거력 : 특이사항 없음.

가족력 : 특이사항 없음.

현병력 및 이학적 소견 : 내원 1주일 전에 시행한 건강검진에서 우연히 목부위에 만져지는 혹을 발견하여 정확한 진

교신저자 : 조현진, 501-140 광주광역시 동구 서석동 588번지  
조선대학교 의과대학 외과학교실  
전화 : (062) 220-3068 · 전송 : (062) 228-3441  
E-mail : HJCHO@mail.chosun.ac.kr

단 및 치료를 위하여 본원에 내원하였다. 내원 당시 우측 목 부위에 1×1cm 크기의 단단한 혹이 만져졌으나 압통이나 열감은 없었다.

세침흡입검사 : 우측엽에서 시행하였고 유두형 갑상선암이 의심됨.

방사선학적 소견 : 갑상선 동위원소 검사상 우측하부에 cool spot보이며(Fig. 1) 경부 초음파 촬영 결과 갑상선 우측엽에 1×1cm 크기의 등그런 음영 감소가 있었고(Fig. 2) 좌측엽에서도 0.5×0.5cm 크기의 음영감소가 관찰되었다(Fig. 3). 경부 단층 촬영 소견상 갑상선 우측엽에 저밀도를 가지는 고형 종괴가 외측에서 관찰되었고 좌측엽에서도 역시 저밀도의 고형 종괴가 관찰되었다(Fig. 4). 종괴 주위에 림프절 비대 관찰되지 않았고 주위 구조물과 유착도 없었으며 기도의 변위(deviation)도 없었다.

수술 소견 및 경과 : 유두형 갑상선암 진단하에 갑상선 전 절제술을 시행하였다. 우엽의 외측과 좌엽에 비교적 경계가 명확한 고형(solid)종괴가 있었으나 주위의 침윤이나 임파절 비대 등의 소견은 없었다. 환자는 수술후 7일째 hoarseness를 보였으나 수술 당시 신경 손상이 없었기 때문에 경과를 관찰하기로 하였고 퇴원시에는 정상적인 목소리를 되찾았다. 수술후 20개월째 추적검사 결과 재발 없이 양호하였다.

병리학적 소견 : 육안적 소견상 1.2×1×1cm과 0.5×0.5×0.5cm 크기의 비교적 경계가 좋은 회백색의 단단한 종괴로 갑상선 피막을 침범하였다(Fig. 5, 6).

## 고 찰

여포세포에서 기원한 갑상선암은 요오드를 포함하는 능력이 있어서 갑상선 자극 호르몬에 반응하여 갑상선 호르몬과 티로글로블린을 합성하는데 이를 고분화암으로 분류하고 여기에는 유두형과 여포형이 있다. 전체 갑상선암 환자의 약 90%를 차지하며 이중에서도 유두형이 70~80%를 그리고 여포형이 10~20%를 차지하는데 주로 어른에서 발생하며 유두형인 경우 소년기에 발생할 수도 있다<sup>1-5)</sup>. 남녀비는 1 : 2.5로 여성에서 호발하는데 이는 갑상선 종양의 상피에 에스트로겐 수용체가 발현되어 있는 것과 연관이 있다. 갑상선암의 주요한 유발인자로는 방사선 피폭이 있는데 특히 20세 이전에 피폭된 경우 유효한 증거를 보인다<sup>6)</sup>. 이는 마살군도에서 원자 폭탄 실험이나 체르노빌 원전 사고 후 소아의 갑상선암 발생률이 현저히 증가한 것으로 증명할 수 있다. 그외의 유발요인으로는 요오드 섭취 부족, 결절성 갑상선 비대나 자가면역성 갑상선 질환이 있고 RET 유전자나 RAS 유전자의 변이 또한 발생요인으로 알려져 있다<sup>1)7)8)</sup>. 본 저자들이 경험한 예에서처럼 다른 분엽에 동

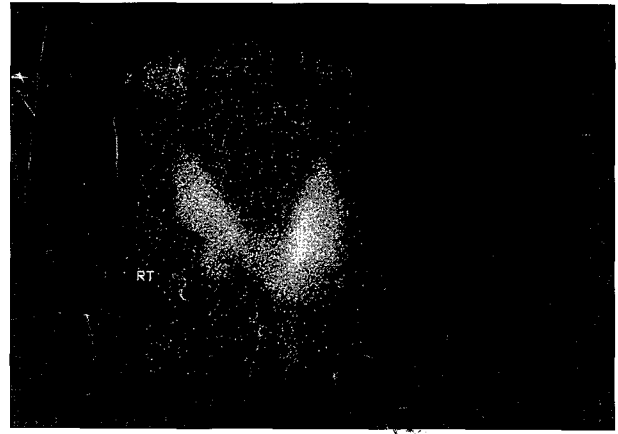


Fig. 1. Thyroid scintigram shows cold spot in the lower portion of the right lobe thyroid.

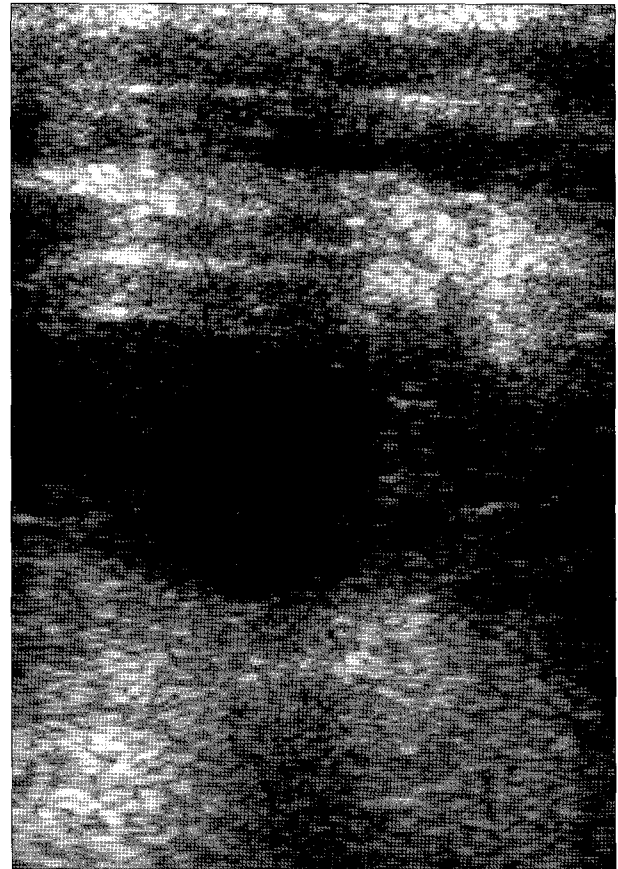
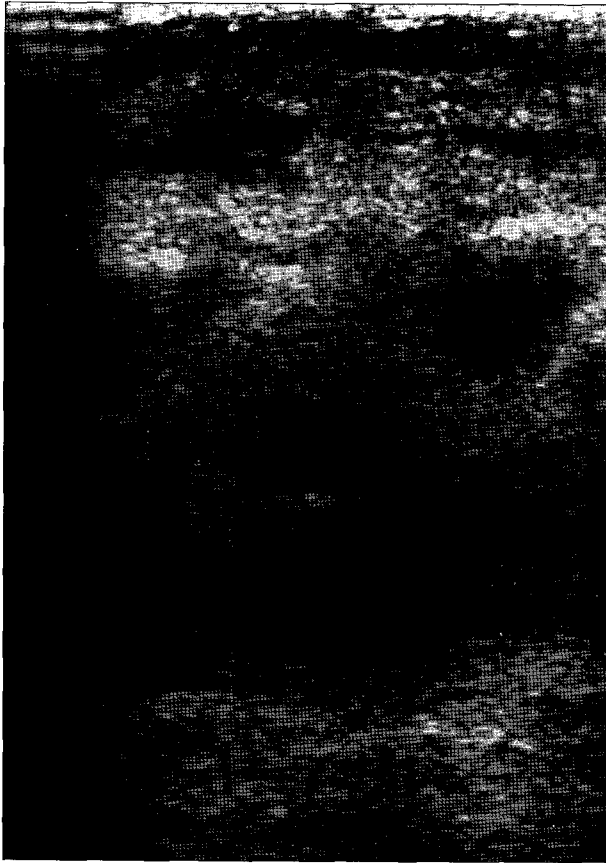
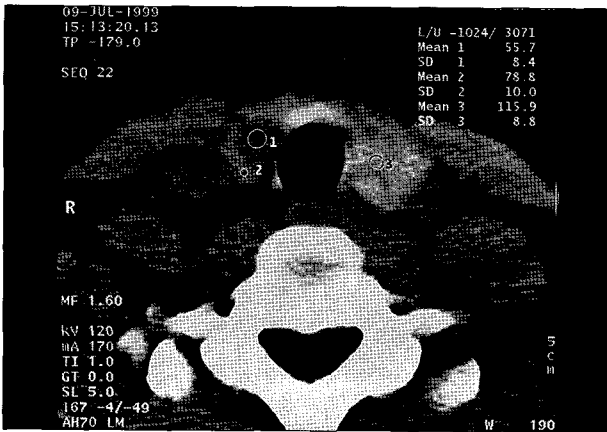


Fig. 2. Thyroid ultrasound in this patient shows homogeneous, solid, hypoechoic mass with 1×1cm size in the lower portion of the right thyroid.

시에 발생된 경우, 한쪽 갑상선에 여포형암에 있어서 이를 치료하기 위해 radioactive iodine을 사용하였던가 과거력상 방사선에 장기간 노출된 경험이 있을 때 발생 가능할 것으로 추정해 볼수 있는데 Challeton등<sup>9)</sup>과 Kodate등<sup>10)</sup>에 의해 보고된바 있다. 본 환자에서는 우연히 발견된 혹으로 수술후 2개의 갑상선암이 동시에 발견되었고 방사선 노출의 과거력도 없어 더욱 희귀한 증례이다. 형태학적으로

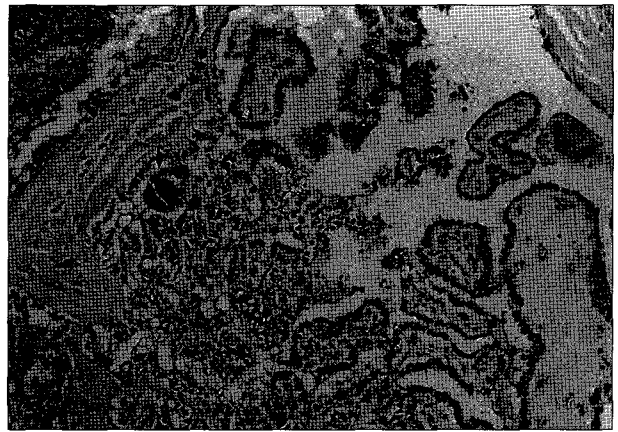


**Fig. 3.** Thyroid ultrasound of the thyroid carcinoma shows homogeneous solid hypoechoic mass with  $0.5 \times 0.5$ cm size in the lower portion of the left thyroid.

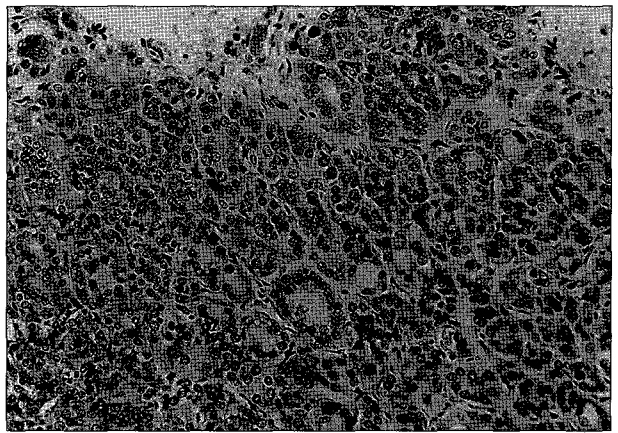


**Fig. 4.** Neck CT scan of the thyroid carcinoma. this scan illustrate low density small sized solid mass in the both thyroid lobe (○1, ○2, ○3) and neither cervical lymph node enlargement nor trachea deviation.

유두형 갑상선암은 유두 모양의 몸체와 이를 둘러 싸고 있는 입방형 상피 세포로 이루어져 있다. 세포핵은 미세하게 흐트러진 염색질을 가지고 있어서 투명하거나 비어있는 것처럼 보이기 때문에 Orphan Annie nucleus로 명명되기도 한다. 동심원상으로 석회화된 구조물이 유두 모양의 몸체에 존재하는데 이를 psammoma body라고 하며 여포형이



**Fig. 5.** Papillary carcinoma of the thyroid. This particular example contains well-formed papillae lined by cells with characteristic psammoma body (↓) and cystic contents within the mass.



**Fig. 6.** Follicular carcinoma of the thyroid. A few of the glandular lumens contain recognizable colloid.

나 수질형 갑상선암에는 존재하지 않으므로 유두형암의 진단에 결정적이다. 여포형 갑상선암은 육안적으로 회색이나 구리빛의 경계가 명확한 단일 결절로 나타나기 때문에 양성 여포형 종양과 구별하기 어려우며 현미경적으로는 콜로이드를 함유하는 여포세포가 일정한 형태로 이루어진 것이 특징이다. 진단은 자가증상이나 초음파, 단층촬영, 세침흡인검사등으로 가능하고 진단이 되면 외과적 절제가 가장 좋은 방법이다. 그러나 절제의 정도에는 이견이 많아서 유두형 갑상선암의 경우 일측엽절제술과 갑상선전절제술을 시행하는 것이 공존하나 직경이 1cm 이상이거나 이전에 두경부에 방사선 조사의 과거력이 있는 경우 다발성 종양의 발생이 높고 18세 이하인 경우 진단 당시 경부 림프절 전이나 폐 전이가 많기 때문에 갑상선 전절제술이 수용되고 있다<sup>2-4)11-13)</sup>. 앞에서 언급한 18세 이하인 경우에는 갑상선 전절제술에 추가해서 근치적 또는 변형 근치적 경부 광청술(neck dissection)이 필요하다. 반면 여포형 갑상선암의 경우 갑상선 전절제술을 시행하고 림프절 전이는 약 5%이내이므로 경부 광청술은 필요 없으며 골전이나 폐전

이 발생시는 radioactive iodine이 가장 효과적이다<sup>4)5)13)14)</sup>. 일측엽 절제술 시행후 진단된 최소 침윤성(minimal capsular invasion) 여포형암일 때 치료에 혼란이 생기는데 2차 수술로 갑상선 전절제술을 시행할 것인가는 유동적이지만 최근 연구 결과에 의하면 원격전이만 없다면 반대편 갑상선에 재발할 가능성은 매우 드문 것으로 되어 있다. 근래에는 술기의 발달로 인해 영구적인 부갑상선기능저하증은 약 1~2%미만이고 영구적 후두신경손상은 거의 없다<sup>13)</sup>. 갑상선암중 유두형은 특히 예후가 좋다. 더욱이 종양세포가 매우 서서히 성장하므로 어떤 특정 치료법의 우위성을 밝히는데 20년 이상이 필요할 정도이다. 과거 십년동안 유두형 갑상선암의 예후를 평가하는 몇가지 방법들이 발전해왔다. 가장 초기 방법으로 AMES Scoring system이 있는데 Age, distant Metastasis, Extent of tumor, Size의 약자로써 여기에 의하면 모든환자의 85~90%가 저위험군에 속하게 되어 좋은 예후를 보인다<sup>11)12)</sup>. 그외에 MACIS Scoring System이 있는데 이방법에 의하면 6점이하의 경우 20년후 사망률이 겨우 1%정도에 불과하다. 유두형암과 유사하게 여포형암에서도 예후 평가 요소가 있다. age, tumor size, grade, vascular invasion, distant metastasis가 그것인데 여기에 의하면 저위험군의 경우 5년 생존률은 99%이고 20년 생존률 또한 86%에 달한다. 본 환자의 경우 여포형암과 유두형암에서 각각 예후 인자를 따로 평가하였을 때 저위험군에 해당되나 동시에 2개의 갑상선암이 존재하므로 지속적인 추적 관찰을 통해 5년 생존률을 비교해볼 가치가 있다.

## 결 론

저자들은 우연히 발견된 목부위 흑을 주소로 내원한 환자를 수술전 초음파, 경부 단층촬영, 방사성 scan, 세침흡인검사등을 시행하였고 갑상선암이 서로 다른 분엽에 동시에 발생하였다. 하나의 분엽에 수질형과 여포형암이 혼합되어(mixed) 존재한다거나 수질-여포형암과 유두형 갑상선암이 하나의 갑상선에 존재하는 경우는 보고된 바 있으나<sup>15)16)</sup> 본 환자에서처럼 발생한 경우는 매우 드물다. 따라서 문헌고찰과 함께 이를 보고하는 바이다.

## References

1) Gagel RF, Goepfert H, Callender DL : *Changing concepts in*

*the pathogenesis and management of thyroid carcinoma. CA Cancer J Clin. 1996 ; 46 : 261-83*

2) Thompson NW, Nishiyama RH, Harness JK : *Thyroid carcinoma : Current controversies. Current Problems in Surgery. 1978 ; 15 : 1-60*

3) Cady B, Sedgwick CE, Meissner WA, et al : *Changing clinical, pathological, therapeutic and survival patterns in differentiated thyroid carcinoma. Annals of Surgery. 1976 ; 184 : 541-53*

4) DeGroot LJ, Kaplan EL, McCormick M, et al : *Natural history, treatment and course of papillary thyroid carcinoma. Bailliere's clinical Endocrinology and Metabolism. 1990 ; 71 : 414-24*

5) Harness JK, Thompson NW, McLeod MK, et al : *Follicular carcinoma of the thyroid gland : Trends and Treatment. Surgery. 1984 ; 96 : 972-9*

6) Schlumberger MJ : *Papillary and follicular thyroid cancer. N Engl J Med. 1998 ; 338 : 297*

7) Eng C : *The RET proto-oncogene in multiple endocrine neoplasia type 2 and Hirschsprung's disease. N Engl J Med. 1996 ; 335 : 943*

8) Challeton C, Bounacer A, Du Villard JA, et al : *Pattern of ras gsp oncogene mutations in radiation-associated human thyroid tumors. Oncogene. 1995 ; 11 : 601-3*

9) Kodate C, Narita T, Kudo H : *Multicentric papillary and follicular carcinomas of the thyroid. Gan No Rinsho. 1988 ; 34 (9) : 1147-51*

10) Macak J, Dvorackova J, Michal M, Vaverkova H, Nemej J : *Simultaneous occurrence of 2 thyroid gland carcinoma. Vnitr Lek. 1997 ; 43 (9) : 602-6*

11) Cady B, Rossi, R : *An expanded view of risk-group definition in undifferentiated thyroid carcinoma. Surgery. 1988 ; 104 : 947-53*

12) Cady B, Sedgwick CE, Meissner WA, et al : *Risk factor analysis in differentiated thyroid cancer. Cancer. 1979 ; 43 : 811-20*

13) Harness JK, Thompson NW, McLeod MK, et al : *Differentiated thyroid carcinoma in children and adolescents. World Journal of Surgery. 1992 ; 16 : 547-54*

14) Clark OH : *Total thyroidectomy : The treatment of choice for patients with differentiated thyroid cancer. Annals of Surgery. 1982 ; 196 : 361-6*

15) Wu CJ, Chen HL, Song YM, Sheu WH : *Mixed medullary-follicular carcinoma and papillary carcinoma of the same thyroid. Intern Med. 1998 ; 37 (11) : 955-7*

16) Koller EA, Tourtelot JB, Pak HS, Cobb MW, Moad JC, Flynn EA : *Papillary and follicular thyroid carcinoma metastatic to the skin. Thyroid. 1998 ; 8 (11) : 1045-50*