

하악골 및 관골궁 절단술을 이용한 측두하와와 인두주위간극에 발생한 종양적출술 1례

이봉서 · 남정순 · 구명숙 · 김신유 · 권대현 · 이용규 · 권대근 · 김종배

계명대학교 의과대학 치과 구강악안면외과

Abstract

SURGICAL MANAGEMENT OF THE TUMOR IN THE PARAPHARYNGEAL SPACE AND INFRATEMPORAL FOSSA USING ZYGOMATIC ARCH AND MANDIBULAR OSTEOTOMY

Bong-Seo Lee, Jung-Soon Nam, Myoung-Sook Koo, Shin-Yu Kim, Dae-Hyun Kwon, Yong-Gyu Lee, Tae-Geon Kwon, Jong-Bae Kim
Dept. of Oral & Maxillofacial Surgery, College of Medicine, Keimyung University

A new surgical approach to the area of the infratemporal fossa and parapharyngeal space is described. This approach results in a wide-field exposure of the infratemporal fossa, pterygomaxillary space and parapharyngeal space. We used two osteotomies on the patient's mandible and temporary resection of zygomatic arch for superior margin of tumor. Lower lip splitting was not needed because the incision was started in the frontal scalp, curved in front of and below the external auditory canal, and extended anteriorly to the greater horn of hyoid bone on the neck along a skin crease. We had good results without sacrifice of the facial nerve, mandibular function and sensory supply of the face and oral cavity.

Key words : Parapharyngeal space, Infratemporal fossa, Tumor

I. 서 론

두개 기저부(skull base) 와 인두 주위간극(parapharyngeal space) 등에 종물이 발생한 경우 그것을 적절히 제거하기에는 어려운 점이 많다. 이는 종물로의 접근뿐 아니라 수술중 적절한 지혈의 어려움 그리고 심미적인 문제와 기능적 문제등이 함께 고려되어야 하기때문이다.

두개기저부는 측두골의 추체부(petrous portion)를 가로지르는 내경동맥에 의해 세부분-양측의 측방두개기저부(lateral skull base)와 중앙부 두개기저부(midline skull base)으로 나뉘어 진다¹²⁾. 인두주위간극은 내측으로는 상인두수축근(superior pharyngeal constrictor muscle)과 편도와(tonsillar fossa)로 경계지워지고, 외측으로는 내익돌근(internal pterygoid muscle), 제5뇌신경의 하

악분지, 이하선의 심엽(deep parotid lobe), 악이복근의 후면으로 경계 지워지며, 후방으로는 경추부와, prevertebral muscle에 의해 경계 지워지며 loose areolar tissue로 채워져 있어 종물들이 종종 커다란 부분까지 자라들어 오게 된다³⁾. 본 증례에서는 두개 기저부 중에서 측두하와(infratemporal fossa)에서 익돌상악간극(ptyergomaxillary space)과 인두 주위간극에 걸친 종물의 제거를 위해 관골궁의 일시적 절제와 기존의 하악골 절단술을 변형한 복합적인 접근법을 사용해서 종물의 완전한 제거뿐 아니라 설신경, 하치조 신경, 안면신경등의 보존과 치열의 안정성 및 정상적인 악기능을 유지할수 있었고 또 심미적으로도 우수한 결과를 얻었기에 문헌고찰과 함께 보고하는 바이다.

II. 증례 보고

29세 여자 환자가 2년전부터 시작된 우측 악하부 종창과 동측 협부의 과민감각을 주소로 1998년 3월 2일 본원 이비인후과를 방문하였다. 진찰 소견상 우측 협부의 종창이외에는 특이할만한 소견이 없었고 그후 주기적 내원이 되지않다가 1998년 10월에 상기부위의 종창이 심해져 다시 내원하였다. 초음파 검사상 이하선과 악하선은 정상소견이었으나 우측 악하임파절의 비후 소견이 보였다. 자기공명영상상 T1강조영상 및 T2강조영상에서 우측

이 봉 서
700-712, 대구시 중구 동산동 194
계명대학교 동산의료원 치과 구강악안면외과
Bong-Seo Lee
Dept. of OMF, Dongsan Medical Center, Keimyung University
194, Dongsan-Dong, Jung-Gu, Daegu, 700-712, Korea
Tel.: 82-53-250-7808 Fax: 82-53-250-7802
E-mail: bsl7654@hanmail.net

의 측두하와와 익돌구개와에서 인두주위간극으로 약간 증가된 신호강도를 보이고 비교적 경계가 명확하며 혈관이 잘보이는 종물이 관찰되었다(Fig. 1, 2).

자기공명영상 소견상 혈관성 기원의 종물이 의심되었고 술중 과도한 출혈로 인한 종양의 완전한 적출이 어려운 경우를 방지하기 위해 수술 2일전 경동맥 조영술을 실시하여 공급혈관인 내상악동맥의 분지들을 셀프로 색전시켰다. 수술은 경비관 삽관을 통한 전신마취하에서 이루어 졌다. 먼저 이비인후과에서 우측 측두부에서 피부 절개를 시작하여 귀앞을 지나서 설골의 대각부까지 절개한후 안면 신경의 각 분지를 보존하면서 이하선 친엽절제술을 시행하였다.

본과에서는 측두하와에 충분한 접근을 위해 하악골의 근돌기를 절제하였고 종물의 상방 경계 확인 및 직접 접근을 위해 관골공을 임시적으로 절제해내고, 교근을 절개 하여 하악지 후연 및

하연을 노출 시킨후 lingula 후방에서 수직으로 골절단을 시행하였다.

골편의 정확한 정복을 위해 골절단전에 miniplate 및 microplate 를 contouring하고 screw hole을 미리 형성하였다. 하악 우측 견치 및 소구치부의 협측 전정부에 절개를 하고 이공 전방에 또 하나의 수직골 절단을 시행후 원심골편을 전외방으로 견인하고 근심골편을 후상방 견인하였다. 그 결과 종물을 제거하기에 충분한 시야를 확보할수 있었다(Fig. 3, 4).

종물은 주위조직으로의 침윤은 거의 없었으며 조직검사결과 다양한 정도의 교원질 침착을 보이는 섬유아 세포의 증식을 보이며, 그것은 미세혈관 망상계속에 기괴한 형태의 조직구와 혼합된 양상을 보이는 양성 섬유성 조직구종(benign fibrous histiocytoma)로 판명되었다(Fig. 5).

골절단 부위를 이공전방과 lingula 후방에 시행함으로써 하지



Fig. 1. 술전 자기공명영상으로 인두주위간극과 익돌구개와에 걸친 종물의 모습

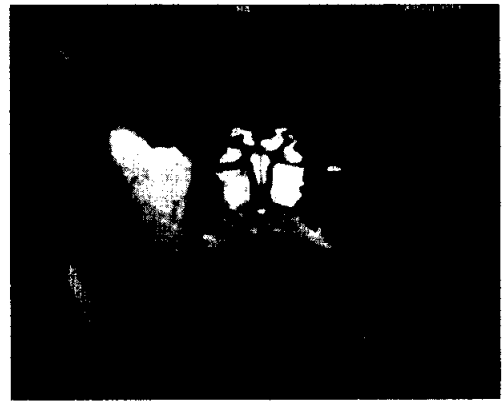

Fig. 2. 술전 자기공명영상으로 인두주위간극과 익돌구개와에 걸친 종물의 모습

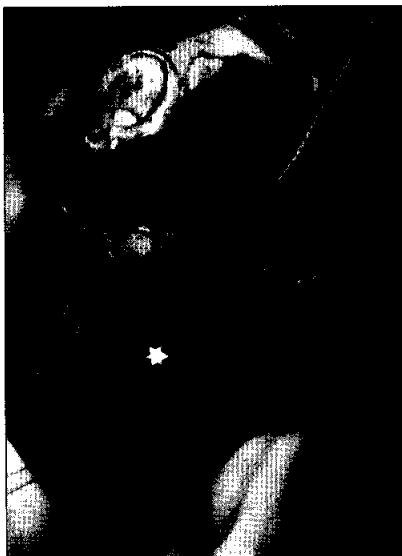

Fig. 3. 술중 모습으로 하악지에 수직골 절단술을 시행한후 골편을 견인하여 종물을 제거하는 모습 (별표 :설신경, 실표 :하악지의 후연, 화살표 머리 :원심골편)



Fig. 4. 종물제거후 관찰되는 설신경(별표)



Fig. 5. 조직소견(붉은 화살표 : 조직구, 가는 화살표 : 섬유아 세포)

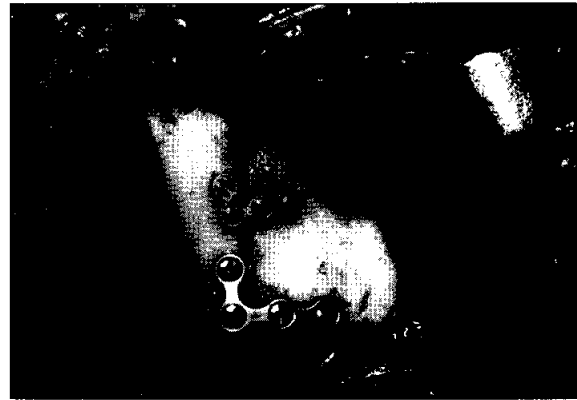

Fig. 6. 골편 재위치 후 우각부와 sigmoid notch 하방에서 miniplate와 screws 및 microplate와 screws로 고정한 모습




Fig. 7. 구강내 모습으로 이공전방에서 절단된 골편을 miniplates와 screws로 고정한 모습




Fig. 8. 술후 관골궁을 재위치 시킨후 microplate와 screws로 고정한 모습

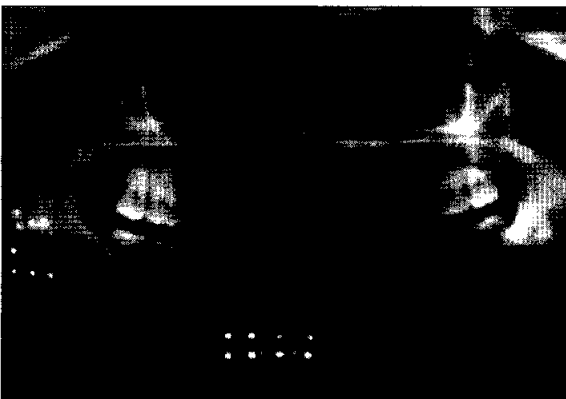

Fig. 9. 술후 1년째 panorama 사진

조 신경을 보존할수 있었고 종물제거후 보존된 설신경의 모습도 확인 할수있었다. 수술부위를 surgical과 gelfoam등으로 지혈시킨 후 각 골편들을 제위치 시킨후 미리 contouring된 miniplate와 microplate로 rigid fixation 하였다(Fig. 6, 7, 8). Hemovac을 익돌구 개와까지 삽입한 다음 세심하게 layer suture를 시행하였다.

술후 7일간 악간고정을 시행한후 2주째부터는 개구연습을 시

작하였다. 술후 6주째 교합 및 개구량등은 정상이었고 안면신경의 분지중 marginal mandibular branch의 weakness가 관찰되었다. 술후 1년째 하악우각부에 미약한 정도의 골흡수 소견을 보인 것이외에는 다른 후유증은 관찰되지 않았다(Fig. 9).

III. 고 찰

안면골을 통한 두개기저부 접근시 transzygomatic, transmaxillary, transmandibular 및 각각을 병용하는 방법들이 있다²⁾. 본 증례의 경우 종물이 인두 주위간극과 익돌구개와의 외부를 하악골이 가리고 있는 형태가 되기에 술중 및 술후 기능적인 면에서도 문제가 없도록 하악에 대한 적절한 골절단술이 필요하다고 판단되었다.

하악을 일시적으로 절단하고 두개기저부나 구강내 종물에 접근하는 방법은 여러 가지가 보고되어있다. 1836년 Roux³⁾가 처음으로 구강부와 구인두부의 종물제거를 위해 하순과 하악골을 이단시킨 이래로, Spiro 등⁴⁾은 Mandibular swing approach가 oropharyngeal tumor에 있어 다목적이고 합병증이 적은 접근법이라고 보고했고, McGregor와 McDonald⁵⁾는 점막과 악설골근만 divide하여 swing할수 있도록 이공 바로 전방에 골절단할 것을 제안하였

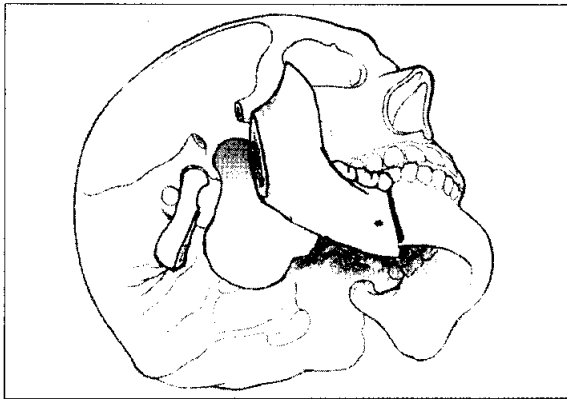


Fig. 10. 골절단 모식도

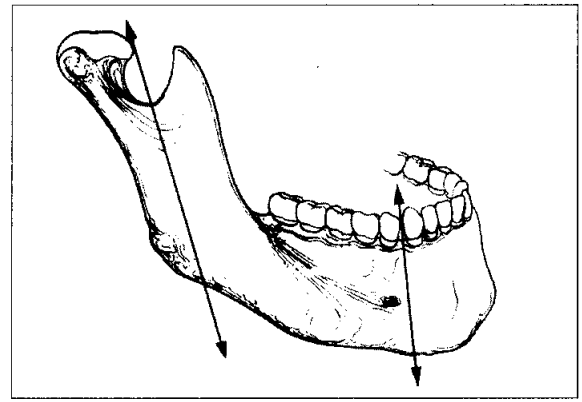


Fig. 11. 골절단 모식도

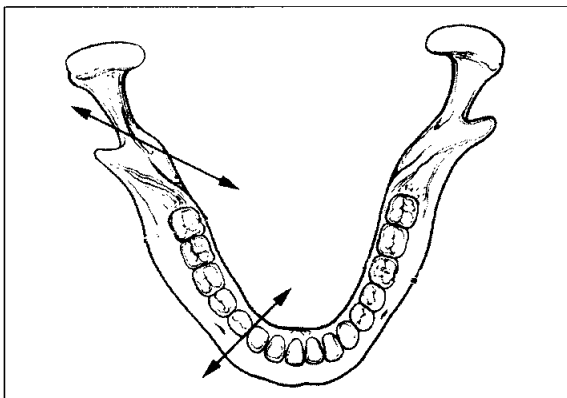


Fig. 12. 골절단 모식도

을 수술부위에서 완전히 전위시키지 않게된다(Fig. 10, 11, 12). 그렇게 함으로써 수술시 외상을 최소로 줄일수 있었다. 이미 보고된 골절단 방법들과는 달리 구강저를 절개하지 않아도 되기에 구강저와 혀등에 관련된 합병증을 줄일수 있을것으로 사료되며, 하악골을 외측에서 직접 보면서 술식을 행함으로써 수술 골편 재위치와 고정시에 용이하게 재건 할수 있다는 장점이 있다.

일반적으로 섬유성 조직구종은 조직구 기원의 연조직 종양으로 다양한 비율의 fibrocyte와 histiocyte들로 구성되어 있다. 그중 1% 정도가 악성으로 판명되는데 악성으로 진단할수 있는 조직학적 범주가 거의 없어 임상적 양상으로 진단이 되는 경우가 많다. 현재 방사선 치료나 항암요법은 거의 효과가 없는 것으로 보고가 되고 수술이 최선의 치료이며, 1차 수술시 부적절한 절제가 대부분 재발의 원인으로 보고되므로 종물의 변연을 frozen section으로 확인하는 것이 필요하다¹⁰⁾.

다⁶⁾.

Attia 등⁷⁾은 Mandible의 paramedian과 ramus의 lingula 상방에 수평 골절단후 하악의 협측에 골막과 교근을 intact하게 부착시킨 상태에서 견인 함으로써 혈류공급을 잘 유지하고 하치조 신경등도 보존할수 있는 방법을 보고하였다. James 등⁸⁾은 midline stepped osteotomy를 시행함으로써 reconstruction시에 rotation과 flexion force에 잘 저항할수 있다고 보고하였다. John 등⁹⁾은 Attia의 osteotomy에서 필요하지 않다면 lip splitting을 하지않는 standard parotidectomy incision을 사용하였고, 기원부가 deep lobe라면 superficial parotidectomy를 시행하고 안면신경을 보존할수 있는 방법을 제시하였다. 본 증례에서 절개는 측두부에서 시작하여 전이개부를 지나 유양돌기부에서 목의 주름을 따라 설골의 대각부까지 연결되는 절개선을 사용하였다. 이 절개선을 이용함으로써 측두부는 hair line에 가려지고 하순을 이개하지 않기 때문에 심미적으로도 만족할만한 결과를 얻을수 있었다. 종물의 상방 경계의 확인을 위해 부가적으로 관골궁을 절단하고 측두하와를 직접 노출시키는 관골접근법을 사용하였고 그로 인해서 수술야의 충분한 노출을 얻을수가 있었다.

절개 후 관막을 전방으로 견인하였고 이공 전방과 lingula후방에서 수직 골절단하는 방법을 사용하여 견인하게 되므로 하악골

IV. 결 론

인두주위간극과 익돌상악간극으로 연장된 종물제거를 위해 기존의 하악골 절단부를 변형하여 시행하고 관골궁을 절제하는 관골 접근법을 이용한 결과 infratemporal fossa 로의 직접적인 시야확보가 가능하여 종물의 상방경계를 명확히 관찰할수 있었고 또 광범위한 노출이 가능하였다.

하치조 신경과 설신경등의 중요구조물을 보존할수 있었고 하순을 절개하지 않음으로 인해 심미적으로도 우수한 결과를 얻을수 있었다.

참고문헌

1. Yosef PK, George AS : Transmandibular exposure of the skull base. Am J Surg 148:534-538, 1984.
2. 정필훈 : 안면골 절단술을 통한 두개기저부 접근법. 대한구강악안면외과학회지 20:23-32, 1994.
3. Campora ED, Camaioni A, Calabrese V, Corradini C, Croce A, D'agnone N : Conservative trans-mandibular approach in the surgical treatment of tumors of the parapharyngeal space. J Laryngol Otol 98:1225-1229, 1984.
4. Butlin HT : Diseases of the tongue. London, Cassell, 1885:331.

5. Spiro RH, Gerold FP, Strong EW : Mandibular "swing" approach for oral and oropharyngeal tumors. Head Neck Surg 3:371-378, 1981.
6. McGregor IA, McDonald DG : Mandibular osteotomy in the surgical approach of the oral cavity. Head Neck Surg 5:457-462, 1983.
7. Attia EL, Bently KC, Head T, Mulder D : A new external approach to the pterygomaxillary fossa and parapharyngeal space. Head Neck Surg 6:884-891, 1984.
8. Cohen JJ, Marentette LJ, Maisel RH : mandibular swing stabilization of the midline mandibular osteotomy. Laryngoscope 98:1139-1142, 1988.
9. Biedlingmaier JF, Ord R : Modified double mandibular osteotomy for tumors of the parapharyngeal space. J Oral Maxillofac Surg 52:348-352, 1994.
10. James CH, Stanton AF : Fibrous histiocytoma of the head and neck. The Laryngoscope, 88:1950-1955, 1978.