

## 근골격계 초음파검사가 도움이 되는 진료 상황

영남대학교 의과대학 진단방사선과학교실  
조길호

### Clinical Situations in which Musculoskeletal Ultrasound is Helpful

Kil Ho Cho

*Department of Diagnostic Radiology  
College of Medicine, Yeungnam University, Daegu, Korea*

#### - Abstract -

Musculoskeletal ultrasound (MSUS) has newly evolved by the mechanical improvement of the machine over past several years, becoming a part of imaging techniques for the evaluation of variable diseases in the musculoskeletal system. MSUS has proven diagnostic superiority in pathologies including rotator cuff disease of the shoulder, lateral epicondylitis of the elbow, diseases of the peripheral nerve, detection of intra-articular loose bodies and soft tissue foreign bodies, and in evaluating small superficial soft tissue tumors such as ganglion, epidermoid cyst, and glomus tumor. Besides, MSUS is very useful for obtaining tissue or fluid via percutaneous fine needle aspiration and/or biopsy for the histopathologic diagnosis. Combining MSUS with MR would play a great role in the field of the diagnostic imaging of the musculoskeletal system. The MSUS examiner should have the knowledge of cross-sectional anatomy, and of the mechanical and physical properties of ultrasound in order to interpret the ultrasound findings accurately and properly, and to avoid diagnostic errors due to variable artifacts subsequently.

The goal of this article is to introduce the capabilities of MSUS in certain kinds of



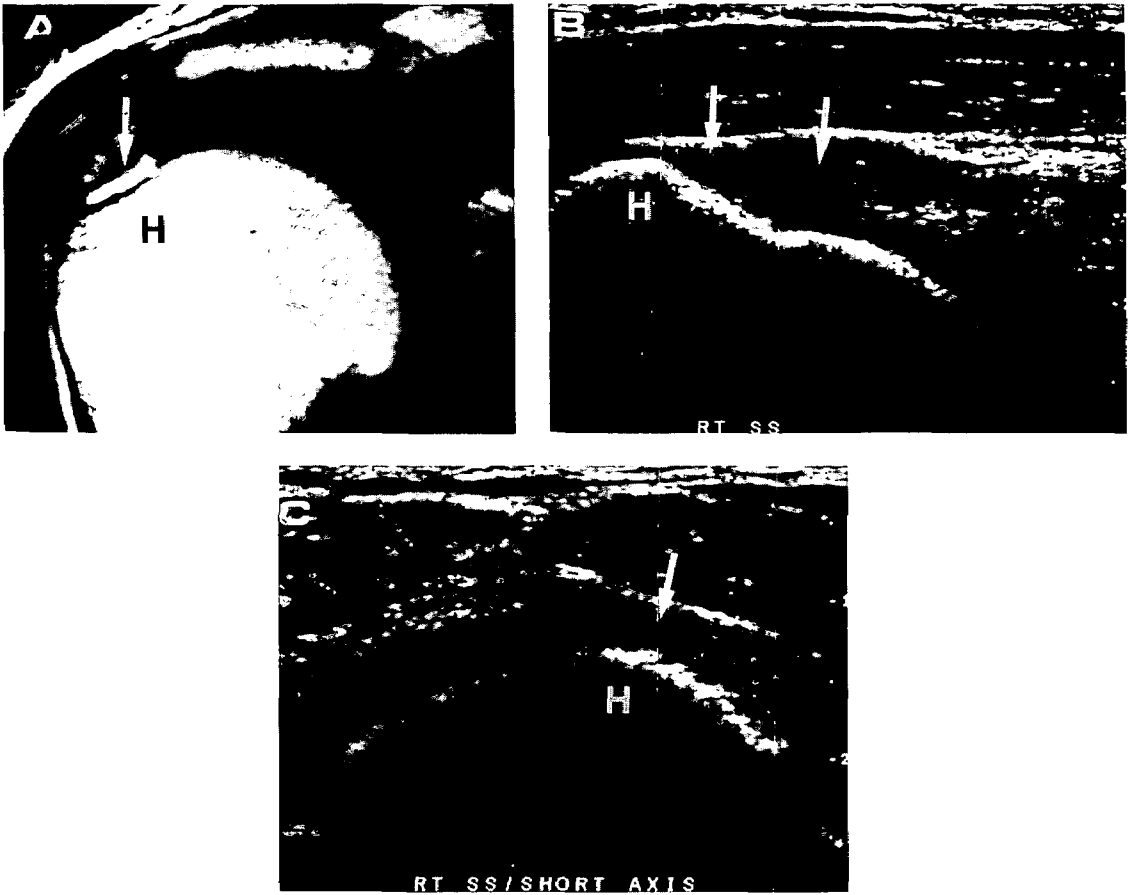


Fig. 2. A 51-year-old male patient has been suffered from right shoulder pain for 1 year after falling down from a 5-meters height. T2-weighted MR (A) in coronal oblique scan shows the focally increased signal intensity (arrow) at the distal tendon of the supraspinatus muscle inserting onto the humerus. Ultrasound shows partial tear (arrows) of the tendon at the insertion onto the humerus (H) on both long-axis (B) and short-axis (C) views.

of-view)에 따라 넓은 부위를 하나의 영상시야에 담을 수 있게 되고, 색도플러(color Doppler) 기능이 강화됨에 따라 다양한 질환의 진단으로 그 이용영역이 넓어지고 있다(그림 1). 초음파 검사는 다른 단면영상장비(cross-sectional imaging machines)에 비해서 상대적으로 경

제적 부담이 적다. 따라서 다양한 근골격계 질환에서 초음파검사는 단순촬영과 더불어 초기 영상진단(initial imaging work-up)에 이용되고 있다(Chhem 등, 1998; Bouffard 등, 1999; Wang 등, 1999). 또 동적검사(특정 관절이나 장기, 또는 병변을 동작 중에 검사)나 스

트레스 검사(stress examination)를 통하여 다른 영상장비로는 얻을 수 없는 독특한 정보를 얻을 수 있다(van Holsbeeck 와 Introcaso, 1990; Manger와 Kalden, 1995). 한편으로, 자기공명검사와 초음파검사를 같이 시행하면 진단의 정확도를 높일 수 있다(조길호, 1997a, b)(그림 2).

근골격계 초음파검사를 위한 선행 조건으로 초음파의 물리적 특성을 잘 이해하고, 다양한 각도

의 단면 해부학(cross-sectional anatomy in variable angles) 지식을 필요로 하고, 고해상력-고주파수 탐촉자(10 MHz 이상)를 가진 장비가 필요하다(조길호, 2000). 근골격계 초음파 검사에서 흔히 보이는 여러가지 인공음영(artifact)의 해석에 유의해야 한다(van Holsbeeck와 Introcaso, 1990; Rubin 등, 1991; Scanlan, 1991; Read, 1998).

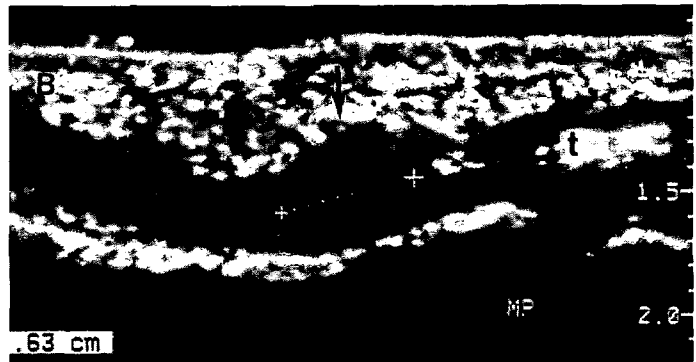


Fig. 3. A 19-year-old male with a limited motion of the 5 th finger of the left hand.  
A. Longitudinal scan on the volar aspect of the finger of the right hand (normal contralateral side) shows smooth and regular thickness of the tendon (t).  
B. Longitudinal scan of the flexor tendon (t) of the left hand shows the hypoechoic nodule (arrow, 6 mm thick) representing nodular tendinitis. On dynamic examination, the tendon was stuck at the site with motion limitation on both flexion and extension of the finger.

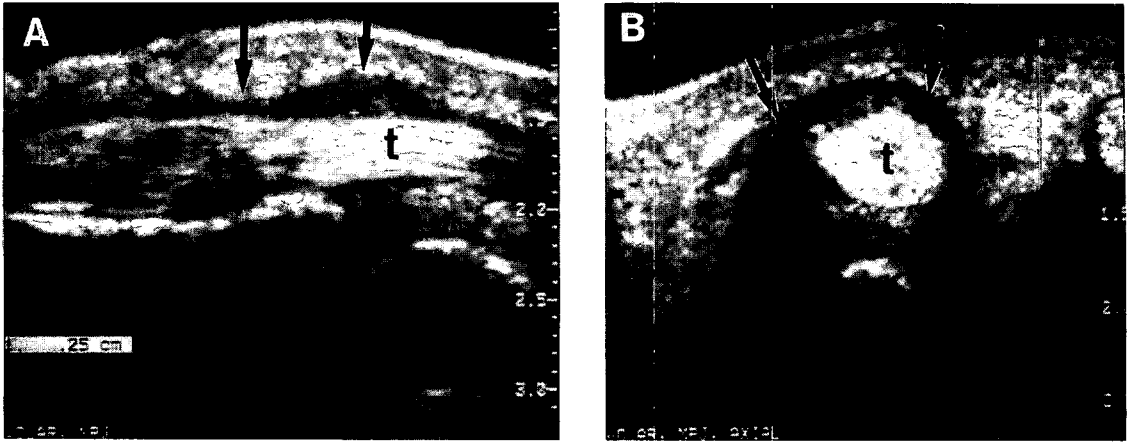


Fig. 4. Tenosynovitis of the flexor tendon (t) of the 3rd finger in a 45 year-old male shows irregularly thick and heterogenous echogenicity. Hypoechoic fluid is collected within the tendon sheath (arrows) on both longitudinal (A) and transverse (B) scans.

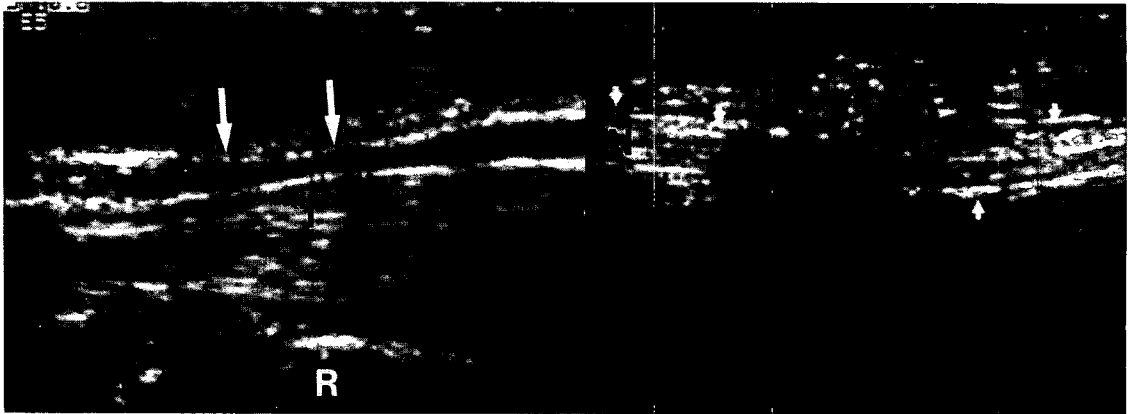


Fig. 5. Carpal tunnel syndrome. The median nerve (N and short arrows) located anterior to the common flexor tendon (T) is compressed and narrowed (long arrows) in the carpal tunnel. R= the distal end of the radius.

### 진료상황별 고찰

근골격계 초음파검사에 대한 대부분의 문헌들이 질환에 따른 서술 또는 부위별, 장기별 서술로 구성되어 있다(van Holsbeeck와 Introcaso, 1990; O'Keefe와 Mantora, 1992; Fornage,

1995; Chhem 등, 1998; Cho, 1998a; Cho, 1998b; Wang 등, 1999; Cho, 1999; Bouffard 등, 1999; Cho 등, 2000). 이와 다르게 저자는 진료상황별로 나누어서 초음파검사의 유용성과 제한점을 서술하고자 한다.




Fig. 6. The medial head of the gastrocnemius muscle showing a focally anechoic area (calipers) with discontinuity of muscular fascicles (arrows) is suggestive of minor tear of the muscle.

단순촬영에서 정상이면서 통증이 지속되는 경우

근골격계 통증의 원인으로 뼈 질환을 제외하면 대부분이 관절통인데, 이의 대부분이 다양한 연 부조직 질환 - 염증, 과사용증후군(overuse syndrome), 스포츠 손상, 외상에 의한 조직 파열, 종괴 등이다(Canoso, 2001).

초음파검사는 건, 인대, 신경 내부의 섬유속(fascicle)을 볼 수 있는 유일한 영상검사법으로써 어깨의 극상근 건이나 Achilles건의 파열이나 건염, 팔꿈치의 외측상과염(tennis elbow), 발바닥의 족저근막염 등에 가장 좋은 영상진단법이다(Cho 등, 1994; Cho 등, 1997; Cho, 1998; Cho, 1999; Cho 등, 2001)(그림 2-4). 비등방성 인공음영을 병적 소견으로 오인하지 않아야 한다(Fornage, 1987). 신경은 건과 매

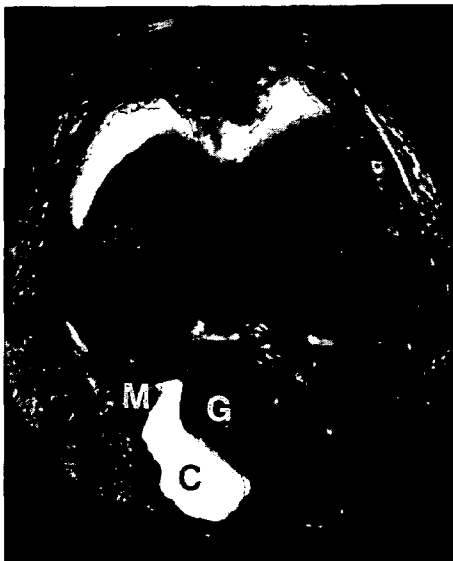

Fig. 7. Both T2-weighted axial MR and ultrasound show Baker's cyst (C) locating between the semimembranosus tendon (M) and the medial head of the gastrocnemius (G) muscle. In addition, ultrasound shows synovial proliferation (asterisks) within the Baker's cyst (arrows).

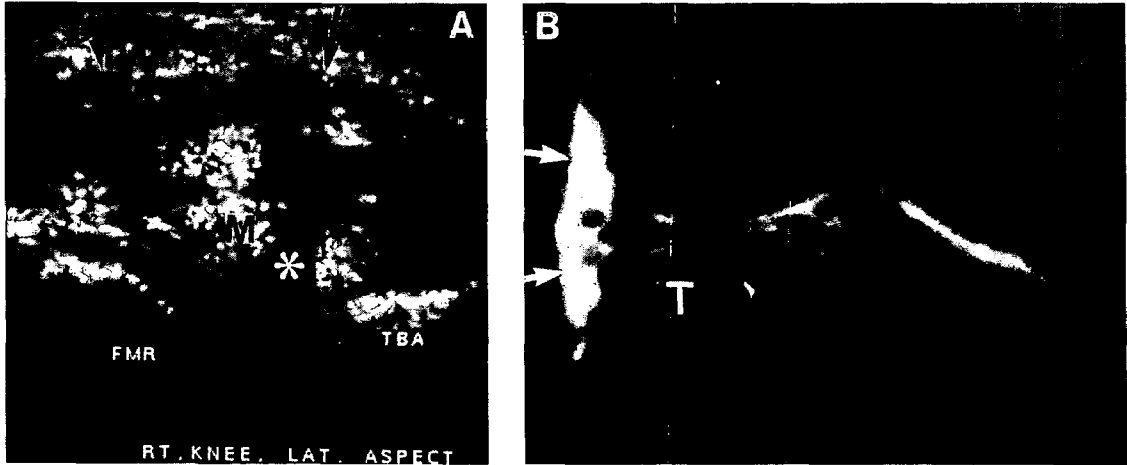


Fig. 8. Longitudinal scan of ultrasound (A) and T2-weighted MR (B) of the knee show lateral meniscal tear (M) with the torn cleavage (asterisk). Meniscal cyst (arrows) is well delineated.

우 비슷하게 보이며, 섬유성 격벽이나 지방을 건이나 신경으로 오인하지 않아야 한다(Fornage, 1993)(그림 5). 근육에서도 비등방성 인공음영(anisotropic artifact)때문에 정상 조직을 병변으로 오인할 수 있다(van Holsbeeck와 Introcaso JH, 1990). 가벼운 열상에서는 근 섬유속이 끊어지고, 혈종이나 종창액이 증가하고, 심한 경우에는 떨어진 근육이 '종과 종추(bell-in-the-clapper)'의 모양을 보인다(그림 6). 이런 소견은 근육의 경색(ischemia), 감염, 횡문근용해(rhabdomyolysis) 등에서도 보이므로, 세침생검을 통한 병리 조직검사가 필요할 때도 있다.

점액낭염은 특징적인 해부학적 위치와 전형적인 낭성종괴의 특징에 의해 진단가능한데, 점액낭 주변의 해부학적 구조에 따라 다양한 모양을 나타낸다(Chhem 등, 1995; Kim 등, 1999; Cho, 1999). 만성 점액낭염은 내부를 짝 채운 활액막 증식이나, 석회화 때문에 고형종괴와 감별해야

할 때도 있다(Cho 등, 2000)(그림 7).

초음파 검사가 뼈 질환의 직접소견을 보여주지는 못하지만, 뼈의 표면의 변화와 연부조직에 동반된 간접소견을 관찰하여 필요한 정보를 얻는다(Cho, 1998)(그림 1). 급성 골수염에서 뼈와 연부조직의 경계에 고인 염증이 '저에코의 띠(hypoechoic band)'로 보이는데, 이는 골막하출혈, 비염증성 삼출액과 감별해야 한다(Abiri 등, 1989; Wright 등, 1995). 단순촬영에서 보이지 않는 성장중인 뼈의 비골화 골단간(unossified epiphysis)의 변화나 병변, 골절 및 골절에 동반된 연부조직 손상(Davidson 등, 1994), 숨은 골절(occult fracture)의 진단(Graif 등, 1988; Patten 등, 1992), 골연골종(osteochondroma)에서 연골의 두께를 재는데도 이용된다(Malghem 등, 1992). 피질골의 불연속성은 골절 뿐만 아니라, 정상 뼈의 영양혈관이 지나는 곳, 소아에서 뼈의 성장판, 악성질환의 골전이, 연부조직질환 때문에 생긴

2차적인 뼈의 변화 등에서도 보이므로 유의해야 한다(Cho 등, 1997).

관절 안의 깊은 곳이나 뼈의 뒷면은 초음파의 투과가 안되므로 검사가 불가능하고, 자기공명 검사나 관절경검사가 유용하다. 그러나 통증의 원인이 관절 안에 있는지, 아니면 관절 밖의 연부조직(인대, 건, 관절액 유무 등)에 의한 것인지 초기에 감별할 목적으로 초음파검사가 도

움이 된다(Chhem 등, 1998; Cho, 1998; Cho 등, 2000; Cho 등, 2001). 무릎에서 관절액의 증가, 반월판의 손상, 관절 연골의 변화를 초음파로 관찰하기도 한다(그림 8). 그러나 작은 표재성 관절의 검사에는 초음파가 매우 유용하다(그림 9). 초음파검사 만으로는 관절액 증가의 원인이 화농성, 결핵성, 류마치스성 인지 알기는 어려우므로(그림 1), 해부병리학적

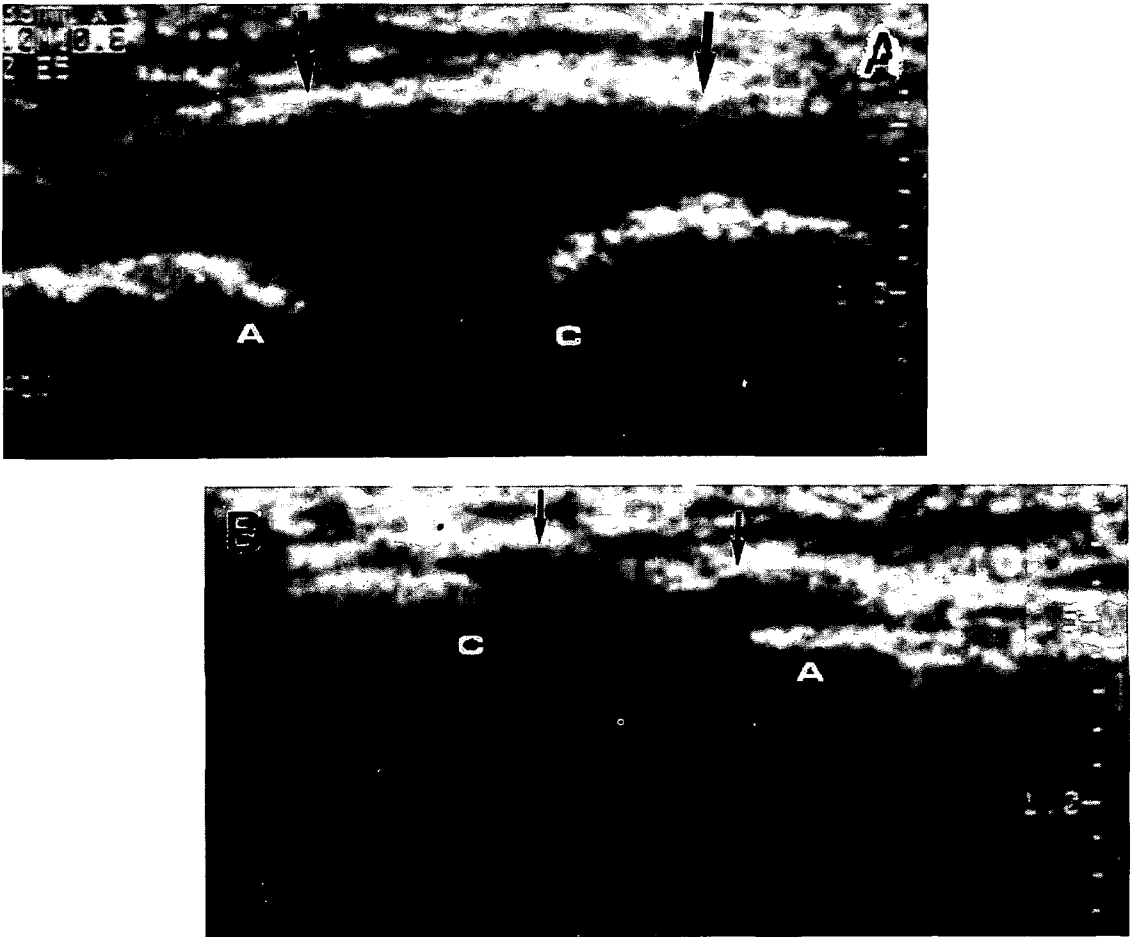


Fig. 9. Right acromio-clavicular joint (A) in a middle aged female with shoulder pain after a traffic accident shows increased joint fluid (probably intra-articular hemorrhage) with distended joint capsule (arrows) in comparison with that (arrows) on the asymptomatic left (B). (a= acromion; c= clavicle).



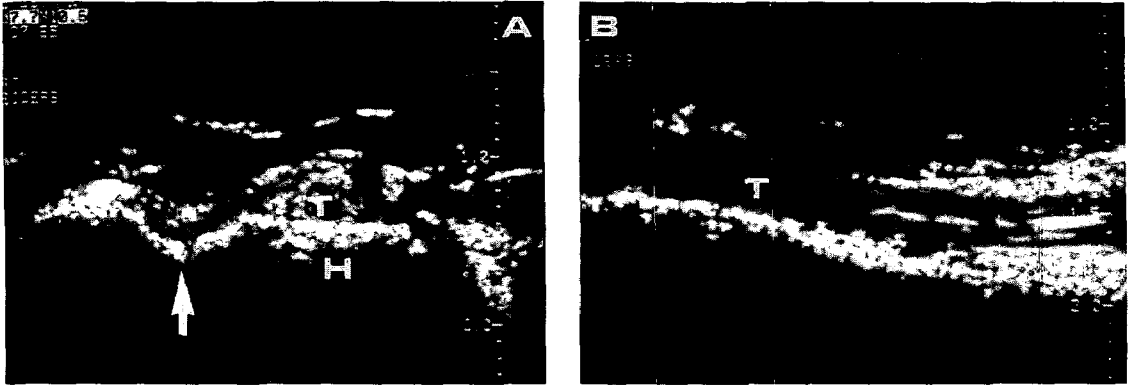


Fig. 10. The dislocated biceps brachii tendon (T) is found anterior to the lesser tubercle of the humerus (H), and the bicipital groove (arrow) is empty on transverse view (A). The tendon (T) continuity is preserved on longitudinal view (B).




Fig. 11. The Achilles tendon in a 30-year-old male, 5 months after tenorrhaphy, shows the localized thickening (arrows) without any evidence of re-tear at the operated site. The tendon showed a tight adhesion to the adjacent soft tissue with limited motion and pain when a passive movement was applied to the ankle.

진단을 위해서는 초음파 유도하에 관절액 흡입이나 증식된 활액막을 세침생검해야 한다(Bae 등, 1997; Cardinal 등, 1998; Wang 등, 2000).

특정부위의 운동제한, 움직임과 관련된 통증 때문에 동적검사가 필요한 경우

초음파 검사의 가장 큰 장점인 동적검사나 초음파탐촉자를 이용한 스트레스 검사를 통하여 움직임과 관련된 병변의 유무를 알 수 있다. 예를 들면, 건이나 신경의 전위, 아탈구(subluxation or dislocation) 등이다(Cho, 1999; Jacobson 등, 2001)(그림 10). 건이나 근육 재건술 후 운동제한이 있을 때, 재파열때문인지, 유착때문인지의 감별에도 이용한다(그림 11).

작은 연부조직 종괴, 표재성 병변이 만져지는 경우

가시, 나무나 유리 조각, 모래 등의 비금속성 이물질이나, 금속성 이물질이라도 크기가 작으면 대부분이 단순촬영에서 보이지 않는데, 이럴 때 초음파 검사가 도움이 된다(Shiels 등, 1990; Jacobson 등, 1998; Horton 등, 2001)(그림 12). 또 표재성의 작은 종괴 - 유포피종, 결절종, 사구체종, 지방종 등 - 에서 매우 유용하며, 이들 종괴와 주변의 혈관이나 신경

등과의 관계파악에도 유용하다(그림 13). 그러나 큰 종괴는 초음파검사의 기계적 특성 상 검사에 제한이 있다. 종괴성 병변 내부의 구성물질에 따라 초음파영상의 명암(brightness 와 darkness)이 달라지기 때문에 연부조직 농양, 종양 내부의 괴사, 혈종 등은 초음파소견만으로는 감별이 어려우나, 증상이나 병력을 참조하여 진단하며, 신경종은 비교적 쉽게 진단된다(Graif 등, 1991; 최종오 등, 1999). 종괴 내부의 조직구성이 균질한 경우에 종괴는 검게 보

여서 낭종, 림프절, 림프종과 감별해야 될 때도 있다. 사지절단 후에 절단부위에 악성종양의 재발, 신경종(stump neuroma), 또는 신경주위 섬유종(perineural fibroma)이 생길 수 있다(Garant 등, 1995; Provost 등, 1997).

금속 삽입물 때문에 전산화단층촬영, 또는 자기공명검사가 불가능한 경우

금속삽입물을 몸 속에 가지고 있거나 장치된 환자에서 통증이 있을 때, 초음파검사는 매우

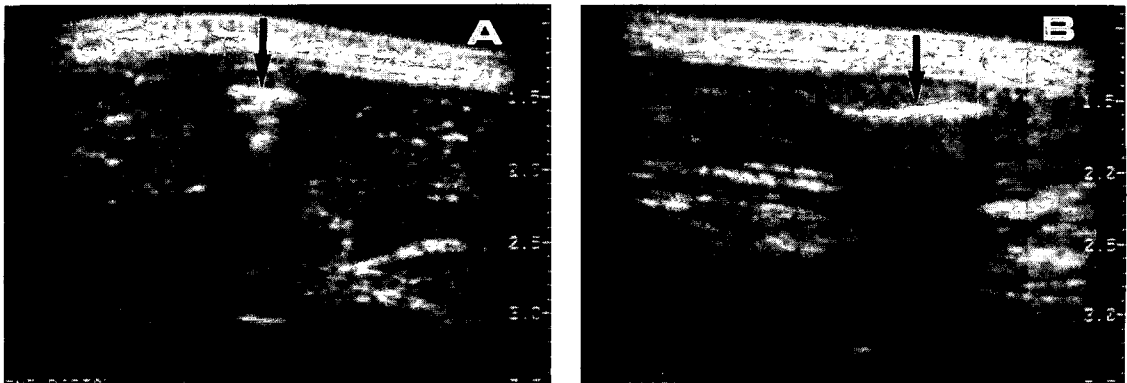


Fig. 12. The wooden foreign body (arrow) embedded within the muscle is seen on ultrasound scanned in the short (A)-, and long (B)-axes.

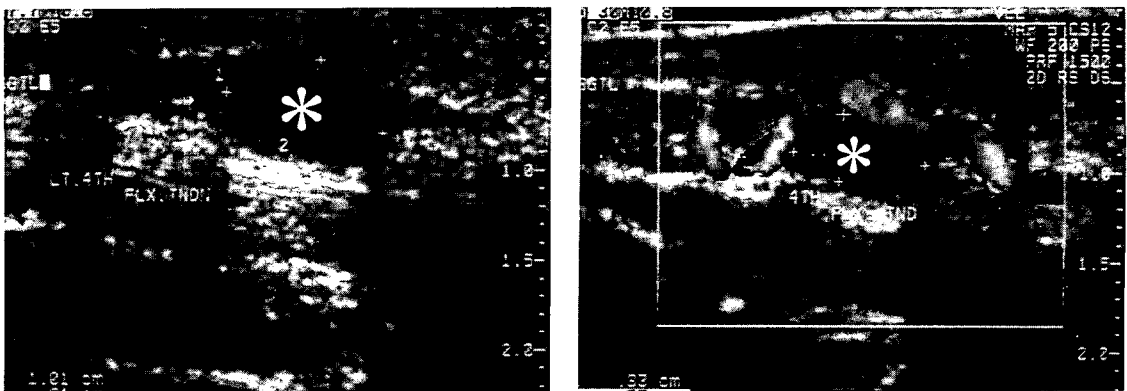


Fig. 13. Ganglion cyst (asterisk) is seen in close proximity to the flexor tendon of the 4th finger. In addition, color Doppler examination (black and white on this illustration) shows a tortuous vessel existing very close to the ganglion.

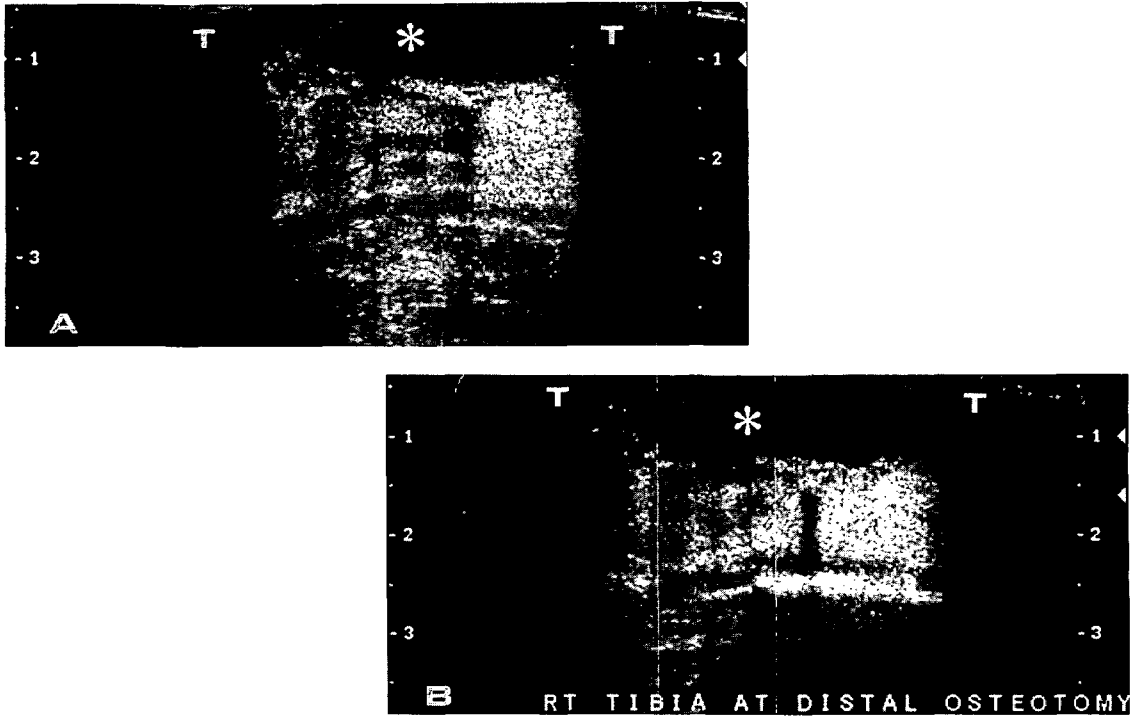


Fig. 14. Osteotomy site of the tibia (T) in bone-lengthening procedure.

- A. Cyst (asterisk) found within the distraction gap was needle-aspirated percutaneously under ultrasound-guiding.
- B. The cyst (asterisk) is much decreased in size just after the aspiration.

의미있다(van Holsbeeck 등, 1994). 왜냐하면 이런 환자에서 CT, MR 등을 시행하면 금속에 의한 허상이나 인공음영 때문에 좋은 영상을 얻기가 어렵기 때문이다. 단순촬영은 모든 뼈 질환에서 가장 중요한 기본 검사이지만, 뼈와 미네랄(특히 칼슘)이 정상치보다 30-50% 이상 적어지거나 많아져야 이상 소견이 나타난다(Rogers와 Lenchik, 1998). 따라서 단순촬영에서는 골절 부위의 신생골이 적어도 2-3주 이상 지나야 보이지만, 초음파검사에서는 더 일찍 골절의 연부조직 변화, 골막반응 등을 볼 수 있다(Rizzatto 등, 1995; Cho 등, 1997). 단순 촬영에서 가골(callus)형성이 보이는 3-6주부터

는 초음파검사보다 단순촬영으로 추적하는 것이 더 좋다. 골신연술(bone lengthening)에서 절골부위(distraction gap at osteotomy)의 변화를 관찰하는데도 매우 유용하다(Young 등, 1990; Derbyshire와 Simpson, 1992; Maffuli 1992; 이종훈 등, 1998)(그림 14).

다른 검사나 수술 후에 추가 정보가 필요한 경우

MR에서는 공기, 혈관, 건, 피질골, 석회화 등의 감별이 어려운데, 연부조직의 석회화를 찾는 데 민감한 초음파 검사를 추가로 시행하면 도움이 된다. 또 건, 혈관, 신경 등이 곡선으로 주

행하는 부위에서는 초음파 검사를 추가로 시행하여 주행경로를 추적하여 인접한 종피와의 관계를 알 수 있다(그림 13). 때로는 크기가 작은 표재성 병변이 MR에서 주변조직의 신호강도에 묻혀 보이지 않거나, 주변조직과 신호강도가 비슷하여 구별이 안 되는 수가 있는데, 이럴 때도 초음파검사를 추가로 시행하여 병변을 찾는다(그림 15).

조직검사나 흡인술, 주사약제 주입 등에서 정확한 위치 선정이 필요할 때

수술이나 약물치료 전에 병변에 대한 해부병리학적 진단이 필요한 경우가 많은데, 비수술적 세침생검 목적으로 초음파검사를 이용한다(그림 16). 또 관절액이나, 농양 등이 있을 때 진단 겸 치료목적으로 초음파 유도하에 배액술을 시행할 수 있고, 환자가 견디기에도 비교적 수월

하다(van Sonnenbrg 등, 1987; Stoker 등, 1991; Bae 등, 1997; Cardinal 등, 1998)

기타 진료 중에 일어나는 여러가지 진료 외적인 상황

병변에 대한 진단이 목적일 때도 있지만, 다른 병이 없음을 확인할 목적으로도 근골격계 초음파검사를 이용한다. 경제적 이유때문에 고가의 다른 검사가 부담스러울 때 초음파검사로 해결하기도 하고, 아니면 가장 적합한 다른 검사를 선정하기 위한 선별검사로 이용한다. 한쪽(예를 들면 오른쪽) 어깨에 대한 MR을 했는데, 반대편(예를 들면 왼쪽)에도 비슷한 증상을 가진 경우에 초음파검사를 통하여 환자의 궁금증을 해소할 수 있다. 비협조적이거나 의식 수준(level of consciousness)이 좋지 않은 환자나, 소아에서 다른 검사가 불가능할 때, 초음파

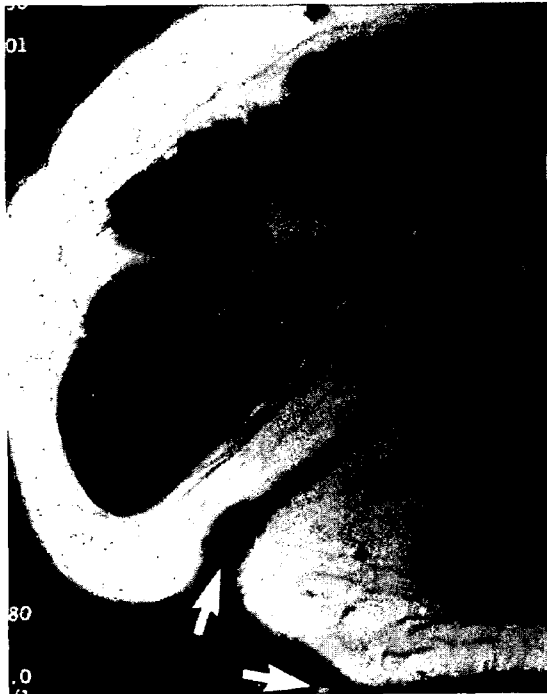


Fig. 15. A female patient underwent MR for evaluating a soft tissue mass arising in the posterior axillary line. MR failed to depict the mass (skin markers are indicated with arrows). Ultrasound at the area shows a poorly defined iso-echoic lipoma (arrows) with posterior sonic enhancement.

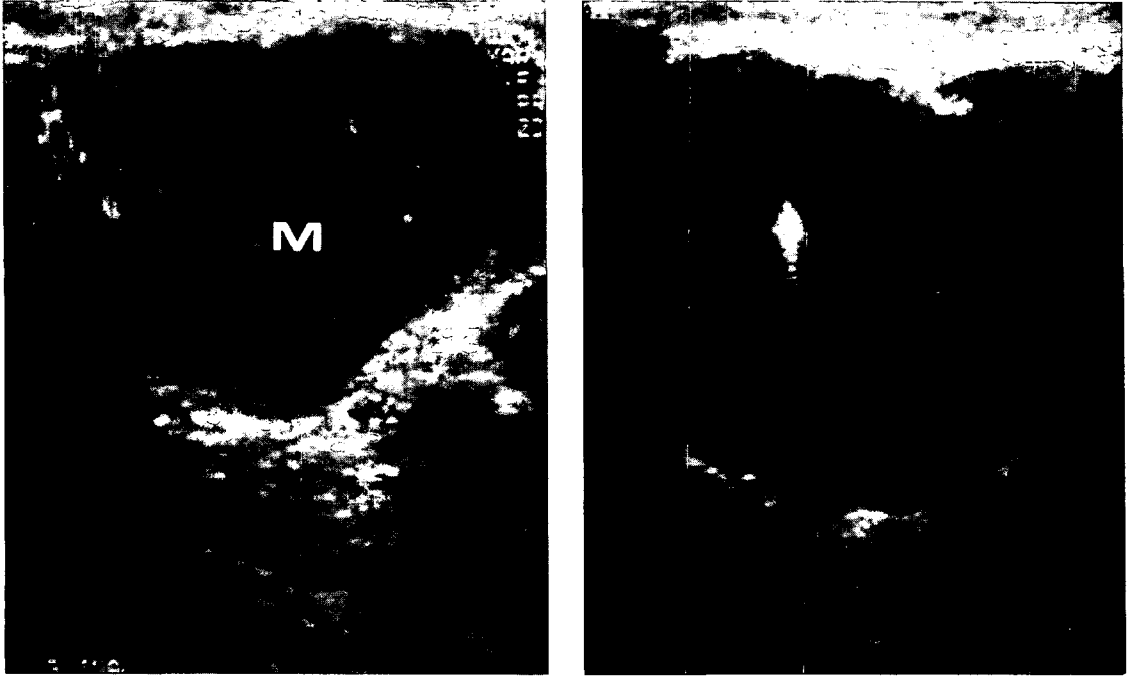


Fig. 16. An inguinal mass in a 56-year-old male who underwent a surgery for a soft tissue mass in the heel, 6 months ago. The hypervascular mass (M) on color Doppler examination was biopsied with ultrasound-guided fine needle (arrow). Histopathologically, the mass was confirmed as lymph node metastasis from melanoma of the foot.

검사는 시행 가능한 경우가 많다. 검사 의뢰지에 좌, 우를 잘못 기재했거나, 검사실에서 왼쪽, 오른쪽을 뒤바꾸어 검사를 한 상황에서 때로는 초음파검사를 통하여 환자의 불만을 누그러뜨릴 수 있다. 기계의 고장으로 목적인 검사를 할 수 없을 때, 초음파검사를 시행하여 제한적이거나 필요한 정보를 얻을 수도 있다.

#### 맺는 말

근골격계 초음파검사의 선행조건으로 필요한 해부학적 지식과 초음파의 물리적 특성을 이해하고 여러가지 허상에 유의해야 한다. 초음파

검사의 특징인 동적검사 및 스트레스검사를 통하여 부가적 정보를 얻기도 하며, 색도플러로 병소와 주변 혈관, 신경, 건막이나 인대 등과의 관계파악에도 유용하다. 감별진단을 위한 세침흡입 혹은 세침생검 등의 중재적 시술의 수단으로 초음파검사는 매우 편리하며, 다양한 진료외적인 상황에서도 도움이 된다.

#### 참 고 문 헌

이종훈, 지성우, 이호원, 이성문, 김홍, 송광순, 조길호 등: Ilizarov시술 후 추적검사에 있어 초음파검사의 유용성: 단순촬영과 비교. 대한

- 방사선의학회지 38: 1091-1096, 1998.
- 조길호: 근골격계 비교영상: 초음파조건을 중심으로. Proceedings, 대한방사선의학회 추계 학술대회, 서울, 한국. 1997a, Categorical Course Syllabus, pp 84-93.
- 조길호: 근골격계 초음파 검사의 개요. Proceedings, 대한초음파의학회 춘계 학술대회 심포지움, 서울, 한국. 1997b, 심포지움초록집, pp 39-42.
- 조길호: 근골격계 초음파검사의 기초. Proceedings, 대한초음파의학회 춘계학술대회 제1회 전공의 연수강좌, 서울, 한국. 2000, 강의록 pp 43-48.
- 최종오, 안재홍, 조길호, 박복환, 황미수, 이재교, 김동석: 사지에 생긴 신경초종의 초음파소견: 병리조직 소견과의 비교. 대한초음파의학회지 18: 221-226, 1999.
- Abiri M, Kirpekar M, Ablow RC: Osteomyelitis: detection with US. Radiology 172: 509-511, 1989.
- Bae TY, Chhem RK, Cardinal E, Cho KH, Bonaldi VM: Septic shoulder: US features. Am J Roentgenol(AJR) 168(3, suppl): 208, 1997.
- Bouffard JA, Cho KH, Cardinal E, Chhem RK: Elbow. In Chhem RK, Cardinal E: Guidelines and gamuts in musculoskeletal ultrasound. Wiley-Liss, New York, 1999, pp 73-105.
- Canoso JJ: Regional pain syndromes: diagnosis and management. Rheuma Musculoskeletal Med 1: 31-45, 2001.
- Cardinal E, Chhem RK, Beauregard CG: Ultrasound-guided interventional procedures in the musculoskeletal system. Radiol Clin North Am 36: 597-604, 1998.
- Chhem RK, Bonaldi VM, Sarazin L, Cardinal E, Cho KH: Cystic masses of the knee: US features in the differential diagnosis. Radiology 197(suppl): 470, 1995.
- Chhem RK, Cardinal E, Cho KH: Skeletal and superficial soft tissue. In McGahan JP, Goldberg BG: Diagnostic ultrasound-logical approach. Lippincott-Raven, Philadelphia, 1998, pp 1115-1134.
- Cho DH, Cho KH, Hwang MS, Park BH: The value of ultrasonography in evaluation of the posterior cruciate ligament in the knee. Am J Roentgenol (AJR) 168(3, suppl): 174, 1997.
- Cho KH, Bouffard JA, Chhem RK, Lee D: Current clinical applications of ultrasound to bone lesions in the extremities. J Korean Soc Med Ultrasound 16: 95-104, 1997.
- Cho KH, Kim KS, Lee DC, Kim SD, Park BH: Ultrasonography of Achilles tendon rupture in trauma: value in decision making for treatment. Ultrasound Med Biol 20(suppl): s-193, 1994.
- Cho KH: Ultrasound of bone and bone-related diseases. J Med Ultrasound 6(3, suppl): 303-304, 1998.
- Cho KH: Ultrasound of the ankle and

- foot. *J Med Ultrasound*, 6(3, suppl): 293-294, 1998.
- Cho KH: Ultrasound of bursae around the shoulder, elbow, hip and knee. *Proceedings of ASDIR (Asian-Oceanian Seminars on Diagnostic & Interventional Radiology)*, Singapore, Singapore, 1999, pp 101-104.
- Cho KH: Ultrasound of the rotator cuffs of the shoulder. *Proceedings of ASDIR(Asian-Oceanian Seminars on Diagnostic and Interventional Radiology)*, Singapore, Singapore, 1999, pp 47-50.
- Cho KH, Lee DC, Chhem RK, Kim SD, Bouffard JA, Cardinal E, Park BH: Normal and acutely torn posterior cruciate ligament of the knee at US evaluation: preliminary experience. *Radiology* 219: 375-380, 2001.
- Cho KH, Park BH, Yeon KM: Ultrasound of the adult hip. *Semin Ultrasound, CT, MR* 21: 214-230, 2000.
- Davidson RS, Markowitz RI, Dormans J, Drummond DS: Ultrasonographic evaluation of the elbow in infants and young children after suspected trauma. *J Bone Joint Surg* 76-A: 1804-1813, 1994.
- Derbyshire NDJ, Simpson AHRW: A role for ultrasound in limb lengthening. *Br J Radiol(BJR)* 65: 576-580, 1992.
- Fornage BD: The hypoechoic normal tendon—a pitfall. *J Ultrasound Med* 6: 19-22, 1987.
- Fornage BD: Sonography of peripheral nerves of the extremities. *La Radiologica Medica* 85(suppl. 1 al n. 5): 162-167, 1993.
- Fornage BD: *Musculoskeletal ultrasound*, Churchill-Livingstone, New York, 1995.
- Garant M, Sarazin L, Cho KH, Chhem RK: Soft-tissue recurrence of osteosarcoma: ultrasound findings. *Canadian Assoc Radiol J* 46(4): 305-307, 1995.
- Graif M, Stahl-Kent V, Ben-Ami T, Strauss S: Sonographic detection of occult fracture. *Pediatric Radiol* 18: 383-385, 1988.
- Graif M, Seton A, Nerubai J, Horoszowski H, Itzchak Y: Sciatic nerve: sonographic evaluation and anatomic-pathologic considerations. *Radiology* 181: 405-408, 1991.
- Horton LK, Jacobson JA, Powell A, Fessell DP, Hayes CW: Sonography and radiography of soft tissue foreign bodies. *Am J Roentgenol (AJR)* 176: 1155-1159, 2001.
- Jacobson JA, Powell A, Craig JA, Bouffard JA, van Holsbeeck MT: Wooden foreign bodies in soft tissues: detection at US. *Radiology* 206: 45-48, 1998.
- Kim SM, Kim KS, Shin MJ, Ahn JM, Cho KH, Chang J: Ischial bursitis: ultrasonography, CT, and MR features. *Radiology* 213(suppl): 543,

- 1999.
- Maffulli N, Hughes T, Fixsen JA: Ultrasonographic monitoring of limb lengthening. *J Bone Joint Surg(Br)* 74-B: 130-132, 1992.
- Malghem J, Vande Berg B, Noel H, Maldaque B: Benign osteochondromas and exostotic chondrosarcomas: evaluation of cartilage cap thickness by ultrasound. *Skeletal Radiology* 21: 33-37, 1992.
- Manger B, Kalden JR: Joint and connective tissue ultrasonography. *Arth & Rheum* 38: 736-742, 1995.
- O'Keefe D, Mantora H: Ultrasound in clinical orthopaedics. *J Bone Joint Surg(Br)* 74-B: 488-494, 1992.
- Patten RM, Mack LA, Wang KY, Lingel J: Nondisplaced fracture of the greater tuberosity of the humerus: sonographic detection. *Radiology* 182: 201-204, 1992.
- Provost N, Bonaldi VM, Sarazin L, Cho KH, Chhem RK: Amputation stump neuroma: ultrasound features. *J Clin Ultrasound*. 25(2): 85-89, 1997.
- Read JA: Musculoskeletal ultrasound: basic principles. *Semin Musculoskeletal Radiol* 2: 203-210, 1998.
- Rogers LF, Lenchik L: Metabolic, endocrine, and related bone diseases. *In* Juhl JH, Crummy AB, Kuhlman JE: *Paul and Juhl's Essentials of Radiologic Imaging*, 7th eds. Lippincott-Raven, Philadelphia, 1998, pp 199-200.
- Rizzatto G, Sbbona M, Mininel G: Bone and callus. *In* Solbiati L and Rizzatto G: *Ultrasound of superficial structures*. Churchill-Livingstone, Edinburgh, 1995, pp 375-382.
- Rubin JM, Adler RS, Bude RO, Fowlkes JB: Clean and dirty shadowing at US: a reappraisal. *Radiology* 181: 231-236, 1991.
- Scanlan KA: Sonographic artifacts and their origins. *Am J Roentgenol(AJR)* 156: 1267-1272, 1991.
- Shiels II WE, Babcock DS, Wilson JL, Burch RA: Localization and guided removal of soft tissue foreign bodies with sonography. *Am J Roentgenol (AJR)* 155: 1277-1281, 1990.
- Stoker DJ, Cobb JP, Pringle JAS: Needle biopsy of musculoskeletal lesions. *J Bone Joint Surg(Br)* 73-B: 498-500, 1991.
- Van Holsbeeck MT, Eyler WR, Sherman LS: Detection of infection in loosened hip prosthesis: efficacy of sonography. *Am J Roentgenol(AJR)* 163: 381-384, 1994.
- Van Holsbeeck MT, Introcaso JH: *Musculoskeletal ultrasound*. Mosby, St. Louis, 1990, pp 1-12.
- Van Sonnenberg E, Wittich GR, Casola G, Cabrera OA, Gosink BB, Resnick DL: Sonography of thigh abscess: detection, diagnosis and drainage.



- Am J Roentgenol(AJR) 149: 769-772, 1987.
- Wang S, Chhem RK, Cardinal E, Cho KH: Joint sonography. Radiol Clin North Am 37(4): 653-668, 1999.
- Wright NB, Abbott GT, Carty HML: Ultrasound in children with osteomyelitis. Clin Radiol 50: 623-627, 1995.
- Young JWR, Kostrubiak IS, Resnik CS, Paley D: Sonographic evaluation of bone production at the distraction site in Ilizarov limb-lengthening procedures. Am J Roentgenol(AJR) 154: 125-128, 1990.