

악안면 3차원 계측시 컴퓨터 단층촬영과 두부 방사선 규격사진의 정확성 비교 분석

영남대학교 의과대학 치과학교실
백종수 · 송재철 · 이희경

Comparative Analysis of Accuracy between Computerized Tomography and Cephalogram for 3-Dimensional Measurement of Maxillofacial Structure

Jong Su Paek, Jae Chul Song, Hee Kyung Lee

*Department of Dentistry
College of Medicine, Yeungnam University, Daegu, Korea*

- Abstract -

Background: The purpose of this study is to evaluate the accuracy of measurements obtained from 3-dimensional computerized tomography and 3-dimensional cephalogram constructed by using the frontal and lateral cephalogram of six human dry skulls.

Materials and Methods: After CT scans and each cephalograms were taken, 3-dimensional coordinates(X, Y, Z) of landmarks were obtained using computer programs. In this study, the accuracy of both methods were determined by means of 14 linear measurements compare with caliper measurements.

Results: The standard deviation of landmarks of 3-dimensional CT and 3-dimensional cephalogram were 0.23 mm and 0.30 mm in X axis, 0.27 mm and 0.25 mm in Y axis, and 0.27 mm and 0.31 mm in Z axis. In both methods, the standard deviation were less than 0.5 mm in all landmarks, and the most of landmarks showed less than 1 mm in range.

Concerning the accuracy, the mean difference between 3-dimensional CT and manual measurements was 0.33 mm, and 1.13 mm between 3-dimensional cephalogram

and manual measurements. The distance between RGo and LGo showed the largest difference (2.03 mm). There were highly significant, and large correlation with manual measurements in both methods ($p < 0.01$).

Conclusion: It is concluded that closeness of repeated measures to each skulls reveal the precision of both methods. Computerized tomography and cephalogram for 3-dimensional measurement of maxillofacial structure are equivalent in quality to caliper measurements.

Key Words: 3-dimensional computerized tomography, 3-dimensional cephalogram, Accuracy, Mean difference

서 론

선천성 및 발육성 악안면부 기형은 기능적, 심미적 이유로 교정치료 및 악교정 수술을 요하며, 만족스러운 치료 결과를 위해 정확한 진단이 필수적이다. 그러나 악안면부는 우리 신체 중에서도 가장 복잡한 구조를 가진 부위로서, Broadbent(1931)가 도입한 이래 보편적으로 사용되고 있는 두부 방사선 규격사진은 2차원적 영상만을 제공하는 바, 안면 비대칭 등을 동반한 악변형증 환자의 경우 정확한 술전 진단과 수술 예측이 곤란하다. 이의 개선을 위해 submentovertex view, multiplane cephalometric analysis 등과 같은 부가적인 상의 분석을 통해 입체적 정보를 얻고자 하는 시도들이 계속되어 왔으며 특히 3-dimensional radiographic technique, 혹은 stereophotometric analysis라고 불리우는 정모 및 측모 두부 방사선사진을 이용한 3차원 계측방법이 고안되었다(Grayson 등, 1988; Abbott 등, 1990; Bookstein 등, 1991). 이러한 3차원 두부방사선사진은 기존의 2차원 두부 방사선사진의 한계를 보완하고 그 정확성과 유용성이 많이 보고되어져 왔으며 이

를 3차원 입체 그래픽으로 시각화하여 술전 모의수술을 시행하는 단계까지 발전하였으나, 방사선상의 확대에 의한 오차, 방사선 촬영시 두부 위치에 따른 오차, 그리고 정모 및 측모 두부 방사선상에서의 한점의 동시인식의 어려움 등과 같은 문제로 임상에서 널리 사용되고 있지 않은 실정이다.

악안면부의 입체적 분석을 위한 새로운 방법으로서 Herman과 Liu(1977)이 개발한 3-dimensional computerized tomography (3-D CT)가 소개되었다. 악안면 영역에서의 3-D CT는 복잡한 해부학적 구조물의 내부를 원하는 방향으로 관찰 할 수 있고 상의 확대와 중첩이 없어 악교정술을 요하는 악안면 변형증 환자에서 매우 유용한 진단자료로 이용되고 있다.

초기엔 단순히 시각적 목적으로만 사용하거나 axial CT를 이용한 계측이 주로 보고되었으나(Christiansen 등, 1986; Klinge 등, 1989; Waitzman 등, 1992) 컴퓨터의 발전과 더불어 많은 선학들이 그 정확성을 보고하였고, 3-D CT상에서의 계측법이 개발되어 보고된 바 있다(Matteson 등, 1989; Hildebolt 등, 1990; Tyndall 등, 1992; Cavalcanti 등, 1999).

하지만, 기존의 두부 방사선사진에 비해 고가이며 상대적으로 많은 방사선 노출량, 치과용 수복물이나 교정용 bracket 등에 의한 상의 퍼짐 현상 등의 단점이 있는 바, 실제 술전 교정과 수술을 요하는 악변형증 환자에서 기존의 잘 정립된 두부 방사선사진에 의한 분석법만큼 사용되지는 않고 있다.

이에 저자는 건조두개골상에서 3-D CT와 정모 및 측모 두부 방사선사진을 이용한 3차원 계측을 시행하여 각 방법에 있어서 방사선학적 계측점들이 3차원적으로 어느 정도 정확하게 재현되는지를 알아보고, 건조두개골상의 각 계측점간의 공간거리를 실제측치와 비교해 봄으로써 각 방법의 정확성을 비교해 보고자 하였다.

재료 및 방법

연구 재료

영남대학교 의과대학 해부학교실이 소장하고 있는 해부학적 구조가 매우 양호한 6개의 건조두개골을 이용하였다.

연구 방법

3-D CT 촬영 및 입체좌표 산출

6개의 건조두개골에 직경 0.49 mm의 금속구를 표 1에 나와 있는 각 계측점에 부착하고 영남대학교 의과대학 부속병원 진단방사선과에서 Siemens Somatom Plus-4 power scanner를 이용하여 CT를 촬영하였다. 촬영조건은 2 mm slice thickness, no overlap, no tilt, 256.5 mAs(171 mA×1.5 Rot. Time), 1024×1024 matrix, scan 직경은 25.6 cm, pixel size 0.25 mm(256/1024)였다. Axial scan은 laser beam을 이용하여 각 건조두개골의 FH

plane에 평행하게 주사되었으며 저장된 axial image data를 compact disc에 복제하였다.

2 mm cut하고 2 mm reconstruction한 image를 DICOM(Digital Image Communication in Medicine : 영상장비간의 data와 영상을 효율적으로 전송하기 위한 protocol로 American College of Radiology-National Electrical Manufactures Association에 의한 표준규격) 3.0 files과 V-works™ program을 이용하여 image를 재구성(MPR mode 적용후 segmentation된 image에서 생성한 3차원 모형의 계단현상을 3차원 modeling위해 smoothening함) 하고 3차원 의학영상모델을 제작한 후 이를 Materialise N.V.사의 Magics view system-Computer Aided Design system을 이용하여 계측하였다.

상기의 모든 영상작업과 계측은 Pentium급의 개인용 IBM 컴퓨터(366 MHz, 160 MB RAM, SVGA graphic card)의 Windows NT software상에서 시행되었다.

일련의 axial CT data를 3차원 영상으로 합성시 건조두개골은 3차원 좌표를 가진 가상의 육면체내의 공간상에 위치하게 되며, 각 계측점의 입체좌표(X, Y, Z coordinates)산출은 모니터 상에서 각 계측점이 가장 선명하게 보이는 위치로 3차원 영상을 돌려가면서, 그리고 모니터상의 건조두개골 표면의 각 계측점이 가장 선명하게 보일 때까지 부분적으로 상을 확대시킨 후 원하는 부위를 표시하였다. 각 계측점의 X, Y, Z 좌표값은 digitizer(Microsoft사)로 계측점을 표시함으로써 0.001 mm까지 자동으로 모니터상에 표시되었고 소숫점 둘째자리까지 기록하였으며, 동일인에 의해 각각 날짜를 달리하여 5회 반복 계측하였다.

Table 1. Landmarks and measurements used in present study

Landmarks		
1. Na(nasion) : the most anterior point of the nasofrontal suture		
2. RZf(right zygomatico-frontal suture) : the point on medial margin of right zygomatico-frontal suture at intersection of orbit		
3. LZf(left zygomatico-frontal suture) : the point on medial margin of left zygomatico-frontal suture at intersection of orbit		
4. ROr(right orbitale) : the lowest point of the right orbit		
5. LOr(left orbitale) : the lowest point of the left orbit		
6. ANS(anterior nasal spine) : the tip of the bony anterior nasal spine		
7. A(subspinale) : the deepest point between anterior nasal spine and supradentale		
8. SD(supradentale) : the lowest, most anterior point between the upper incisors		
9. ID(infradentale) : the highest, most anterior point between the lower incisors		
10. B(supramentale) : the most anterior part of the mandibular base		
11. Pog(pogonion) : the most anterior point of the bony chin		
12. Me(menton) : the most caudal point in the outline of the symphysis		
13. RGo(right gonion) : the most posteroinferior point in the right mandibular outline		
14. LGo(left gonion) : the most posteroinferior point in the left mandibular outline		
15. RPo(right porion) : the most superior point in the right external auditory meatus		
16. LPo(left porion) : the most superior point in the left external auditory meatus		
Linear Measurements		
1. RPo - ROr	6. Na - Me	11. A - ROr
2. LPo - LOr	7. ANS - Pog	12. A - LOr
3. RGo - Me	8. ROr - LOr	13. B - RGo
4. LGo - Me	9. RGo - LGo	14. B - LGo
5. A - B	10. RZf - LZf	

계측점의 정의는 표 1에 나와 있으며, 본 연구에 사용된 계측 프로그램인 Magics view는 그림 1에 나와 있다.

두부 방사선 규격사진 촬영 및 3차원
입체좌표 산출

6개의 건조두개골을 영남대학교 의과대학 부속병원 치과에서 Planmeca사의 PM2002CC Proline X-ray unit를 이용하여 각각 정모 두부 방사선사진을 촬영하고 나서 두개골을 90도

회전시켜 측모 두부 방사선사진을 촬영하였다. 촬영조건은 관전압 68 kvp, 관전류 8 mA, 노출시간 0.7초였으며, 관구집중에서 필름까지의 거리는 1,600 mm, 필름과 피사체 정중시상면(ear rod 사이의 중점)간의 거리는 140 mm, 확대율은 9%였다. 필름은 AGFA 제품이며 이중 증감지가 들어있는 cassette와 grid를 사용하였으며 자동현상기에서 현상되었다. 건조두개골의 수평적 위치를 정모 및 측모 두부 방사선사진에서 동일하게 재현하기 위하여 촬영시 nasion

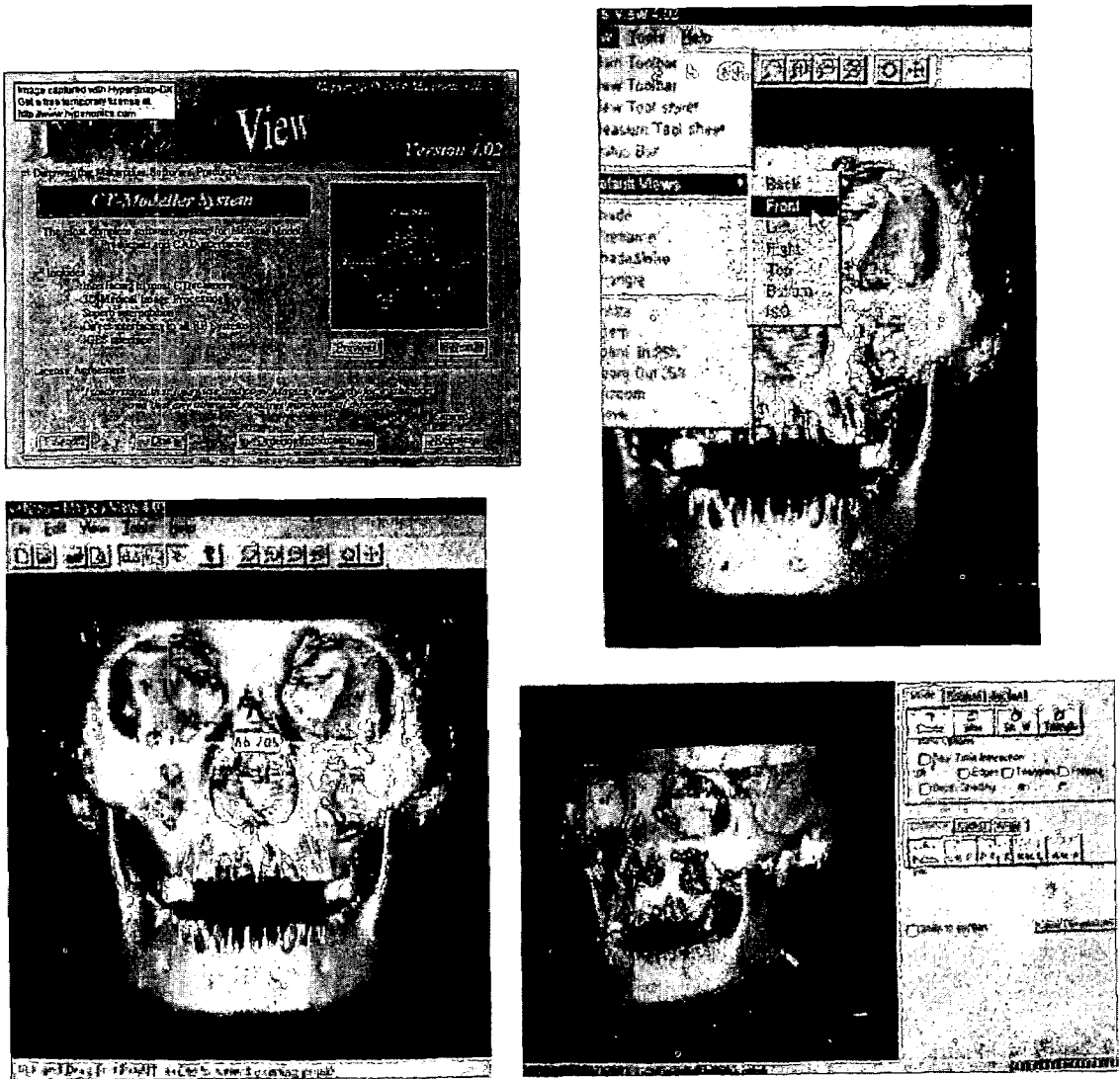


Fig. 1. Magics view program and three-dimensional images used in present study.

relator를 두개골상의 nasion과 맞닿게 촬영하였다. 방사선 중심조사선(central ray)이 지나가는 위치를 파악하도록 금속선을 이용하여 동일한 위치에 있는 현수선이 정모 및 측모 두부 방사선사진상에 나타나게 하였다.

트레이싱 용지에 정모와 측모 두부 방사선사진을 각각 날짜를 달리하여 5회씩 투사하여 금속구의 정중점을 계측점으로 잡고 QBASIC으

로 작성한 프로그램을 이용하여 0.01 mm까지 계측 가능한 digitizer(Summagraphics II)로 표시함으로써 컴퓨터에 입력하였다.

각 계측점의 입체좌표는 Brown과 Abbott (1989)의 비례식(photogrammatic equation)을 이용한 방법으로 산출하였다. 그림 2는 통상적인 biplanar radiography를 보여주는 모식도로써 서로 직각인 방사선원 Sa와 Sb에서 공

간상의 한 점 P(좌표값 : X, Y, Z)에 각각 조사된 방사선은 측모 두부방사선사진인 필름 A에 Pa라는 계측점(좌표값 : Xa, Ya)을 형성하고 정모 두부방사선사진인 필름 B에 Pb라는 계측점(좌표값 : Xb, Yb)을 형성한다. 필름과 방사선원간의 거리는 각각 Fa, Fb로 표기되고, 방사선원에서 필름으로 수직으로 조사될 때 교차되는 점을 기준점 O로 잡고 O-Sa 거리를 Da, O-Sb 거리를 Db로 설정한다. 이 때 비례식을 이용하여 얻은 P의 입체좌표값은

$$X = Xa(Da \cdot Fb + Db \cdot Xb) / (Fa \cdot Fb + Xa \cdot Xb)$$

$$Z = -Xb(Fa \cdot Db - Da \cdot Xa) / (Fa \cdot Fb + Xa \cdot Xb)$$

로 정의되고,

$$Y = Ya(Da \cdot Fb + Db \cdot Xb) / (Fa \cdot Fb + Xa \cdot Xb)$$

와 $-Xb(Fa \cdot Db - Da \cdot Xa) / (Fa \cdot Fb + Xa \cdot Xb)$ 두가지로 정의된다.

공간상의 한 점이 두가지 좌표값으로 나타나는 Y 좌표값은 최 등(1998)의 방법으로 공간상의 두 점의 근접거리의 중점을 좌표값으로 설정하였다.

3-D CT와 3차원 두부 방사선사진의 재현성 비교

3-D CT로 촬영한 건조두개골상의 각 계측점의 공간좌표(X, Y, Z)와 정모 및 측모 두부 방사선사진을 촬영하고 이를 바탕으로 3차원 좌표를 구하였을 때의 건조두개골상의 각 계측점들의 공간좌표(X, Y, Z)가 반복계측시 어느 정도의 편차를 가지며 재현되는지 알아보았다. 6개의 건조두개골의 크기에 차이가 있었으며 두부 방사선사진에서와는 달리 3-D CT상의 가상의 3차원 육면체 공간상에서 (0, 0, 0) 좌표값을 알 수 없었기에 5회 반복계측시의 각 계측점의 표준편차와 범위로 재현성을 구하였다.

실계측치와 3-D CT 및 3차원 두부 방사선사진상의 계측치 비교

3-D CT와 3차원 두부 방사선사진이 실계측치와 비교하여 3차원 공간적으로 얼마만큼의 확대나 축소를 보이는지를 알아보기 위해 먼저 실계측치의 측정은 방사선 촬영에 앞서 표 1에 나타

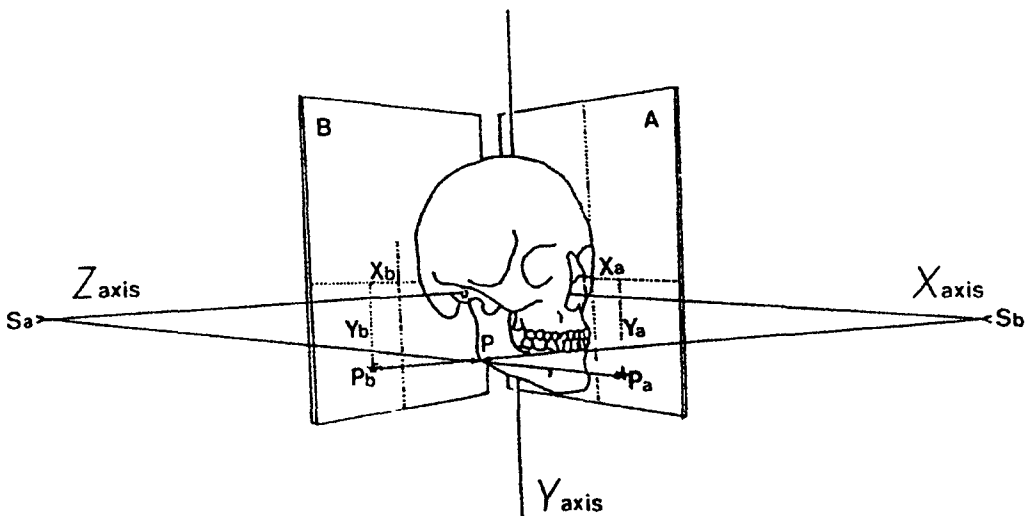


Fig. 2. Schematic drawing of biplanar radiography.

Table 2. Mean standard deviation and range of measures in coordinates of 3-D CT (mm)

	X coordinate		Y coordinate		Z coordinate	
	SD	Range	SD	Range	SD	Range
Na	0.25	0.53	0.13	0.34	0.31	0.68
RZy	0.14	0.33	0.20	0.47	0.15	0.40
LZy	0.21	0.55	0.25	0.60	0.17	0.42
ROr	0.38	1.04	0.27	0.62	0.26	0.62
LOr	0.27	0.69	0.24	0.50	0.36	0.88
ANS	0.19	0.44	0.31	0.76	0.10	0.25
A	0.25	0.59	0.29	0.71	0.41	0.90
SD	0.26	0.60	0.35	0.84	0.28	0.66
ID	0.21	0.51	0.24	0.54	0.18	0.44
B	0.06	0.14	0.41	0.99	0.25	0.52
Pog	0.16	0.37	0.23	0.53	0.23	0.61
Me	0.23	0.48	0.21	0.49	0.34	0.76
RGo	0.27	0.70	0.32	0.72	0.22	0.52
LGo	0.35	0.89	0.25	0.58	0.41	1.08
RPo	0.18	0.44	0.24	0.64	0.27	0.61
LPo	0.28	0.73	0.42	1.00	0.32	0.76
Mean	0.23	0.56	0.27	0.65	0.27	0.63

SD: standard deviation; Na: nasion; RZf: right zygomatico-frontal suture; LZf: left zygomatico-frontal suture; ROr: right orbitale; LOr: left orbitale; ANS: anterior nasal spine; A: subspinale; SD: supradentale; ID: infradentale; B: supramentale; Pog: pogonion; Me: menton; RGo: right gonion; LGo: left gonion; RPo: right porion; LPo: left porion

난 각 계측항목에 대해 금속구의 중심간의 거리를 0.01 mm까지 측정 가능한 Digital Vernier Caliper(Mitutoyo사)를 사용하여 각각 날짜를 달리하여 5회 반복 측정하였다.

3-D CT상에서의 계측점간의 거리계측은 6개의 건조두개골을 각각 날짜를 달리하여 5회씩 컴퓨터 모니터상에 나타난 건조두개골을 금속구 영상이 가장 선명하게 보이는 위치로 돌려 두 계측점 부위의 금속구 중심부를 표식함으로써 자동으로 거리계측이 0.001 mm까지 가능하였으며 소숫점 둘째자리까지 입력하였다. 건조두개골상에 부착된 금속구의 직경은 3-D CT상에서 계측한 결

과 보는 방향에 따라 다양한 크기로 나타났으며, 평균 1.76 mm(최소 1.37 mm, 최대 2.54 mm)였다.

3차원 두부 방사선사진상에서의 거리계측은 상기의 비례식을 이용하여 구한 각 계측점들의 3차원 좌표값을 수학적 계산에 의해 구하였다. 한쌍의 정모 및 측모 두부 방사선사진은 한 개의 3차원 두부 방사선사진을 형성하게 되고, 각각의 정모 및 측모 두부방사선사진마다 5회씩 트레이싱함으로써 모든 계측항목에 대해 1개의 건조두개골당 5개의 3차원적 계측치를 얻었다.

통계 package program인 SPSS 9.0을 이용하여 세 방법에 있어서 각 계측항목의 평균과

표준편차 및 범위를 구하였으며 3-D CT상의 계측치와 실제측치간, 3차원 두부 방사선사진상의 계측치와 실제측치간의 차이와 상관계수를 구하고 유의성을 검정하였다.

성 적

3-D CT 및 3차원 두부 방사선사진의 재현성 두 방법에 있어서 반복계측시 각 계측점들이 어느 정도의 편차를 가지며 재현되는지를 알아보았다.

3-D CT상의 계측점들은 반복계측시 X축 방

향으로 0.23 mm의 표준편차와 0.56 mm의 범위를, Y축 방향으로 0.27 mm의 표준편차와 0.65 mm의 범위를, 그리고 Z축 방향으로 0.27 mm의 표준편차와 0.63 mm의 범위를 보였다. 모든 계측점이 0.5 mm 이하의 표준편차를 보였으며, 대부분의 계측점이 1 mm 이하의 범위를 보였다(표 2).

3차원 두부 방사선사진상의 계측점들은 반복계측시 X축 방향으로 0.30 mm의 표준편차와 0.75 mm의 범위를, Y축 방향으로 0.25 mm의 표준편차와 0.63 mm의 범위를, 그리고 Z축 방향으로 0.31 mm의 표준편차와 0.78 mm의 범위를 보였다. 모든 계측점에서 3-D CT에서와 비슷하게

Table 3. Mean standard deviation and range of measures in coordinates of 3-D cephalogram (mm)

	X coordinate		Y coordinate		Z coordinate	
	SD	Range	SD	Range	SD	Range
Na	0.38	1.03	0.25	0.64	0.41	1.00
RZy	0.30	0.78	0.28	0.68	0.48	1.22
LZy	0.37	0.91	0.27	0.69	0.47	1.18
ROr	0.27	0.69	0.32	0.81	0.38	0.92
LOr	0.26	0.67	0.21	0.55	0.43	1.16
ANS	0.25	0.65	0.26	0.67	0.22	0.58
A	0.12	0.30	0.32	0.76	0.23	0.55
SD	0.29	0.73	0.24	0.60	0.28	0.66
ID	0.23	0.62	0.25	0.65	0.28	0.69
B	0.25	0.65	0.26	0.69	0.24	0.58
Pog	0.37	0.87	0.29	0.77	0.25	0.67
Me	0.41	1.03	0.20	0.52	0.30	0.73
RGo	0.36	0.82	0.15	0.40	0.25	0.65
LGo	0.38	0.98	0.20	0.44	0.20	0.50
RPo	0.24	0.66	0.22	0.56	0.28	0.71
LPo	0.25	0.57	0.26	0.65	0.25	0.66
Mean	0.30	0.75	0.25	0.63	0.31	0.78

SD: standard deviation; Na: nasion; RZf: right zygomatico-frontal suture; LZf: left zygomatico-frontal suture; ROr: right orbitale; LOr: left orbitale; ANS: anterior nasal spine; A: subspinale; SD: supradentale; ID: infradentale; B: supramentale; Pog: pogonion; Me: menton; RGo: right gonion; LGo: left gonion; RPo: right porion; LPo: left porion

Table 4. Mean standard deviation and range of distance between landmarks by methods(mm)

	Caliper		3-D CT		3-D cephalogram	
	SD	Range	SD	Range	SD	Range
1. RPo-ROr	0.08	0.20	0.17	0.41	0.35	0.92
2. LPo-LOr	0.10	0.24	0.18	0.43	0.21	0.51
3. RGo-Me	0.15	0.36	0.19	0.45	0.20	0.50
4. LGo-Me	0.10	0.25	0.30	0.77	0.24	0.62
5. A-B	0.10	0.23	0.17	0.41	0.16	0.40
6. Na-Me	0.14	0.31	0.25	0.65	0.14	0.36
7. ANS-Pog	0.07	0.16	0.24	0.58	0.07	0.16
8. ROr-LOr	0.08	0.20	0.24	0.54	0.16	0.37
9. RGo-LGo	0.09	0.22	0.23	0.56	0.16	0.43
10. RZf-LZf	0.08	0.19	0.23	0.59	0.21	0.53
11. A-ROr	0.09	0.23	0.25	0.62	0.24	0.55
12. A-LOr	0.07	0.18	0.37	0.97	0.16	0.43
13. B-RGo	0.09	0.22	0.16	0.41	0.26	0.64
14. B-LGo	0.10	0.25	0.18	0.42	0.23	0.59
Mean	0.10	0.23	0.23	0.56	0.20	0.50

SD: standard deviation; RPo-ROr: distance between right porion and right orbitale; LPo-LOr: distance between left porion and left orbitale; RGo-Me: distance between right gonion and menton; LGo-Me: distance between left gonion and menton; A-B: distance between subspinale and supramentale; Na-Me: distance between nasion and menton; ANS-Pog: distance between anterior nasal spine and pogonion; ROr-LOr: distance between right and left orbitales; RGo-LGo: distance between right and left gonions; RZf-LZf: distance between right and left zygomaticofrontal sutures; A-ROr: distance between subspinale and right orbitale; A-LOr: distance between subspinale and left orbitale; B-RGo: distance between supramentale and right gonion; B-LGo: distance between supramentale and left gonion

0.5 mm의 표준편차를 보였으나, 여섯 항목에서는 범위값이 1 mm 이상으로 비교적 높았다(표 3).

실측치와 3-D CT 계측치 및 3차원 두부 방사선사진 계측치의 비교

동일한 건조두개골에서 각 계측점간의 공간상의 거리를 실계측치와 비교하여 그 정확성을 알아보았다.

본 연구에서 모든 계측항목을 caliper로 5회

반복계측시 표준편차는 0.10 mm, 범위는 0.23 mm였으며, 3-D CT상에서는 0.23 mm의 표준편차와 0.56 mm의 범위를, 3차원 두부 방사선사진에서는 0.20 mm의 표준편차와 0.50 mm의 범위를 보였다. 실계측에 비해 3-D CT와 3차원 두부 방사선사진에서 약 2배 정도 높은 값을 보였으며, 두 방법간에는 차이를 보이지 않았다(표 4).

모든 계측항목에서 실측치와 3-D CT간의 차이는 평균 0.33 mm였으며, 실측치와 3차원 두부

Table 5. Mean difference of distance and correlation coefficient between caliper and 3-D CT measurement

	Difference(mm)	γ
1. RPo-ROr	0.39	0.994**
2. LPo-LOr	0.37	0.994**
3. RGo-Me	0.34	0.998**
4. LGo-Me	0.39	0.998**
5. A-B	0.27	0.993**
6. Na-Me	0.46	0.998**
7. ANS-Pog	0.35	0.995**
8. ROr-LOr	0.33	0.998**
9. RGo-LGo	0.36	0.999**
10. RZf-LZf	0.32	0.998**
11. A-ROr	0.33	0.997**
12. A-LOr	0.17	0.997**
13. B-RGo	0.28	0.997**
14. B-LGo	0.34	0.998**
Mean	0.33	

γ : correlation coefficient; **: $p < 0.01$; SD: standard deviation; RPo-ROr: distance between right porion and right orbitale; LPo-LOr: distance between left porion and left orbitale; RGo-Me: distance between right gonion and menton; LGo-Me: distance between left gonion and menton; A-B: distance between subspinale and supramentale; Na-Me: distance between nasion and menton; ANS-Pog: distance between anterior nasal spine and pogonion; ROr-LOr: distance between right and left orbitales; RGo-LGo: distance between right and left gonions; RZf-LZf: distance between right and left zygomaticofrontal sutures; A-ROr: distance between subspinale and right orbitale; A-LOr: distance between subspinale and left orbitale; B-RGo: distance between supramentale and right gonion; B-LGo: distance between supramentale and left gonion

Table 6. Mean difference of distance and correlation coefficient between caliper and 3-D Cephalogram measurement

	Difference(mm)	γ
1. RPo-ROr	0.77	0.992**
2. LPo-LOr	1.08	0.988**
3. RGo-Me	1.10	0.997**
4. LGo-Me	1.61	0.999**
5. A-B	0.44	0.979**
6. Na-Me	1.44	0.989**
7. ANS-Pog	0.71	0.976**
8. ROr-LOr	1.07	0.999**
9. RGo-LGo	2.03	1.000**
10. RZf-LZf	1.13	0.999**
11. A-ROr	0.52	0.996**
12. A-LOr	0.96	0.996**
13. B-RGo	1.20	0.998**
14. B-LGo	1.79	0.998**
Mean	1.13	

γ : correlation coefficient; **: $p < 0.01$; SD: standard deviation; RPo-ROr: distance between right porion and right orbitale; LPo-LOr: distance between left porion and left orbitale; RGo-Me: distance between right gonion and menton; LGo-Me: distance between left gonion and menton; A-B: distance between subspinale and supramentale; Na-Me: distance between nasion and menton; ANS-Pog: distance between anterior nasal spine and pogonion; ROr-LOr: distance between right and left orbitales; RGo-LGo: distance between right and left gonions; RZf-LZf: distance between right and left zygomaticofrontal sutures; A-ROr: distance between subspinale and right orbitale; A-LOr: distance between subspinale and left orbitale; B-RGo: distance between supramentale and right gonion; B-LGo: distance between supramentale and left gonion

방사선사진간의 차이는 평균 1.13 mm로 비교적 높게 나타났다. 가장 큰 차이를 보인 항목은 RGo과 LGo간으로 2.03 mm의 차이를 보였다. 그러나 두 방법 모두 모든 항목에서 실측치와는 통계적으로 매우 높은 상관관계를 보였다(표 5, 6, $r=0.976\sim 1.000$, $p<0.01$).

고 찰

복잡한 구조를 가진 악안면부 기형 환자는 교정치료 및 수술에 앞서 정확한 진단과 치료계획 수립이 필수적이며 치료 후 결과를 예측할 수 있어야만 한다. 이를 위해 다양한 각도에서 촬영한 두부 방사선사진 분석, 모형 분석, 사진 및 비디오 촬영, 그리고 모의수술 등을 통한 3차원 공간상의 분석이 시도되어 왔으며, 컴퓨터의 발전과 더불어 3-D CT와 3차원 두부 방사선사진법이 개발되었다. 이들 3차원 분석법은 악안면 구조를 3차원적으로 알 수 있을뿐더러 보는 방향에 따라 내부를 포함한 구조를 돌려가며 볼 수가 있고 상하악의 수술에 따른 이동방향과 거리를 3차원 방향으로 알 수 있다. 그러나 악안면부에 있어서 이러한 3차원적 계측방법들을 실제 임상진단에 유용하게 사용하기 위해서는 먼저 악안면부 진단시 널리 사용되고 있는 중요한 방사선학적 계측점의 재현성과 정확성이 검증되어야 하며(Houston, 1983) 사용하기가 간편하고 빨라야한다. 정모 및 측모 두부 방사선사진을 이용한 3차원 계측법은 기존의 두부 방사선사진을 이용하는 관계로 다양한 방법들이 소개되어져 왔으며 그 정밀도와 정확성에 대한 보고도 비교적 많이 연구되어 온 반면, 3-D CT는 단순히 시각적 우수성을 보고하는데 그치는 등 상대적으로 연구가 미비하며 두 방법간의 비교

연구는 아직까지 없는 실정이다. 따라서 본 연구에서는 동일한 개체에 있어서 두 방법을 사용하여 반복계측시 각 계측점들의 3차원적 공간상의 위치 편차와 두 방법에서의 공간상의 계측거리와 실제측치와의 차이를 알아봄으로써 두 방법을 직접 비교해 보고자 하였다.

본 연구에서 두 방법을 이용한 악안면부 계측시 각각 다양한 오차가 존재 할 수 있으며, 이를 단계별로 크게 3가지로 분류하였다. 먼저 3-D CT를 이용할 경우 Richtsmeier 등(1995)에 의하면, 1) 실험대상으로부터 digital 영상을 만들어 낼 때까지의 오차, 즉 좋은 화질의 영상을 만들어 내는 scanner의 능력에 따라 오차가 달라진다. 2) 3차원 영상에서 계측점을 인식할 때의 오차가 있으며, 3) 영상에서 계측점을 표시하고 기록할 때의 오차가 있을 수 있다. 그리고 3차원 두부 방사선사진을 이용할 경우, 1) 정모 및 측모 두부 방사선사진 촬영 조건에 따른 오차, 즉 두부 위치 및 확대율 등에 따라 오차가 다를 수 있고, 2) 정모와 측모 두부 방사선사진에서 하나의 계측점을 동일하게 인지할 때의 오차, 즉 필름의 해상도와 계측점에 따라 인지의 용이성이 달라질 수 있으며, 3) 방사선 필름에서 계측점을 표시하고 기록할 때의 오차가 있을 수 있다. 이러한 정모 및 측모 두부 방사선사진을 이용한 3차원 계측시의 여러 가능한 오차를 줄이는 방법에 대해 많은 연구 보고가 있어왔으며(최광철 등, 1998) 3-D CT의 경우 spiral CT등과 같은 scanner와 새로운 컴퓨터 프로그램 개발에 힘입어 더욱 정교한 계측이 가능하여 3차원 영상에서의 모의수술을 시행하는 단계에 이르렀다(Altobelli 등, 1993).

3-D CT와 3차원 두부 방사선사진에서의 재현성과 정확성을 알아보기 위해서는 각 방법에

서 동일 개체에 대해 반복 촬영에 따른 반복 계측이 이루어져야 하나 CT의 반복 촬영의 어려움과 CT 자체가 상의 확대나 축소 소견이 없는 점을 고려하여 본 연구의 경우 동일한 건조두개골에 대하여 5회 반복계측시의 표준편차와 범위를 알아봄으로써 두 방법에서의 재현성을 비교하였다. 3-D CT에서 X, Y, Z축 방향의 표준편차는 각각 0.23 mm, 0.27 mm, 0.27 mm였으며 모든 계측점들이 0.5 mm 이하의 표준편차를 보였다. 3차원 두부 방사선사진에서의 X, Y, Z축 방향의 표준편차는 각각 0.30 mm, 0.25 mm, 0.31 mm였으며 역시 모든 계측점들이 0.5 mm 이하의 표준편차를 보였다. 두개골에 금속구를 부착하지 않고 촬영한 3-D CT와 정모 및 측모 두부 방사선사진상의 계측점의 재현성을 비교 연구한 Kragoskov 등(1997)은 통상적으로 두부 방사선사진에서 사용되는 계측점들을 사용할 경우 3-D CT에서는 이들 계측점들이 정량적 분석에서는 잘 보이지 않으며, 특히 계측점의 인식이 어렵거나(basion) 측면 두부방사선에서 시상면 바깥에 위치할 경우(porion) 계측치가 3차원 두부방사선사진에 비해 신뢰도가 낮다고 보고하였다. 그는 두부 방사선사진상에서의 1 mm 이내의 계측점 인식의 오차값과 2 mm 정도의 3-D CT에서의 오차값을 제시하며 정상적인 두개골에서는 3-D CT가 두부 방사선사진보다 더 정확하다는 증거가 없으며, 단지 심한 비대칭의 두부 안면골 변형증 환자에서만 3-D CT의 사용을 주장하였다. 그리고 Alder(1996)는 orbitale와 같이 3-D CT에서 곡선상에 존재하는 계측점의 인식에는 계측자간 오차가 크다고 언급하였다. 본 연구의 경우 건조두개골 상에 직경 0.49 mm의 금속구를 부착하여 각 계측점을 고정된 상태로 촬영 및 계측을 시행한 관계로

계측점의 인식 오차가 작을 수밖에 없으나, 모니터상의 계측점 인식을 위해 모든 건조두개골 표면을 smoothening 시킨 후 건조두개골을 원하는 방향으로 돌려가면서 부분적으로 상을 확대시켜 계측을 할 수 있었기에 3-D CT상의 X, Y, Z축에서의 표준편차는 3차원 두부 방사선사진상에서의 표준편차와 거의 비슷한 값을 나타내었다.

3차원 CT와 3차원 두부 방사선사진의 정확성에 대한 연구는 많은 선행들이 실측치와의 비교를 통해 보고하였다. 3차원 두부 방사선의 정확성에 대해 Brown과 Ebbott(1989)는 5개의 건조두개골상에서의 연구에서 3차원 계측치가 실측치와 0.29 mm~2.89 mm의 차이를 보인다고 하였으며, Trocme 등(1990)은 실측치의 0.5% 오차 이내의 3차원 계측치를 보고하였다. 국내에서는 배기선 등(1997)이 두개안면 골격모형을 이용한 실험에서 실계측치와 0.94 ± 0.62 mm의 3차원 계측오차를, 권귀영 등(1999)이 12개의 건조두개골을 이용한 3차원 계측에서 실측치와 0.11 mm~3.38 mm의 오차와 평균 1.47 ± 1.45 mm의 오차를 보고하였다.

3-D CT의 정확성에 대한 연구는 상대적으로 미비하며, 국내에서는 아직까지는 보고가 없었다. Matteson 등(1989)은 10개의 건조두개골 상에 금속구를 부착한 상태로 CT를 촬영한 연구에서 실계측과 0.19mm의 오차를, Hildebolt 등(1990)은 3개의 기형 두개골을 포함한 5개의 건조두개골에서의 3-D CT 계측에서 1 mm의 실측치간의 오차보다도 작았다고 보고하였으며, Cavalcanti 등(1999)은 9개의 cadaver head를 이용한 연구에서 20개 항목 중 19개에서 1 mm 이하의 오차를 보고하였다. 본 연구의 경우 동일 건조두개골상에서 14 항목에 대해 5회 반복

계측한 결과 3-D CT에서는 실측치와 0.17 mm ~ 0.46 mm의 오차와 평균 0.33 mm의 오차를 보였으며, 3차원 두부 방사선사진에서는 실측치와 0.44 mm ~ 2.03 mm의 오차와 평균 1.13 mm의 오차를 보였다. 이는 3-D CT 계측시 건조두개골상의 금속구가 평균 1.76 mm의 크기로 확대되었음에도 불구하고 3차원 두부 방사선사진에서보다 더욱 정확한 계측이 이루어졌음을 의미한다. 즉 정모 및 측모 두부 방사선사진을 이용한 3차원 계측에 있어서 biplanar technique으로 촬영시 두부 위치변화에 따른 오차와 비례식을 이용한 3차원 좌표산출에 있어서의 오차 등이 지금까지 연구된 보정법을 사용하여도 3-D CT 계측시의 head tilt, partial volume 효과 등에 의한 오차보다 더 크게 작용하는 것으로 사료된다.

본 연구에서 비록 3차원 두부 방사선 계측이 3-D CT에서의 계측보다 오차가 크게 나왔다고 하더라도 14 계측항목 모두에서 실측치와 통계적으로 매우 높은 상관관계를 보인 바 ($\gamma=0.976\sim 1.000$, $p<0.01$), 실제 임상에서 악안면부 분석을 위한 매우 유용한 계측방법임을 확인할 수 있었다. 3-D CT는 window setting, partial-volume 효과, 부분적 해상도의 차이, scan noise, 치과용 수복물 등에 의한 상의 부분적 퍼짐현상, 특히 고비용과 두부 방사선사진 촬영시 노출량이 10-40 mrem인데 비해 CT 촬영시의 노출량은 1-2 rad로서 환자의 과도한 방사선 노출이란 결정적인 단점을 가지고 있기 때문에 Carls 등(1994)은 과도한 방사선량으로 인해 작은 골절이나 종양 혹은 악변형증에서의 3-D CT의 사용을 반대하였다.

외과적 악교정술을 요하는 악안면부 기형 환자의 정확한 진단을 위해서는 3차원 공간상의

진단이 필요하며 이로 인하여 그 방법들이 계속 연구되고 있으며, 모든 병원이 구비하고 있는 두부 방사선사진을 이용한 3차원 계측은 오차를 줄일 수 있는 프로그램의 지속적인 개발이 이루어진다면 악안면부의 3차원 계측에 매우 유용한 방법으로 사료된다. 그러나 안모 비대칭과 같은 매우 정확한 분석을 위해서는 3-D CT를 이용한 계측을 동반하는 것이 도움이 될 것으로 사료된다.

요 약

6개의 건조두개골상의 중요한 방사선학적 계측점에 금속구를 위치시킨 후 3-D CT와 정모 및 측모 두부 방사선사진을 촬영하고 이를 바탕으로 만든 각각의 3차원 영상과 3차원 두부 방사선사진상의 각 계측점들이 3차원적으로 어느 정도의 정확성을 가지고 재현되는지를 알아보았다. 그리고 두 방법에 있어서의 계측점간의 거리계측을 실제측과 비교분석 함으로써 악안면부에서의 재현성과 정확성을 알아본 결과 다음과 같은 결과를 얻었다.

3-D CT와 3차원 두부 방사선사진상의 계측점들은 반복 계측시 각각 X축 방향으로 0.23 mm와 0.30 mm, Y축 방향으로 0.27 mm와 0.25 mm, 그리고 Z축 방향으로 0.27 mm와 0.31 mm의 표준편차를 보였다. 두 방법에서 모든 계측점이 0.5 mm 이하의 표준편차를 보였으며, 대부분의 계측점이 1 mm 이하의 범위를 보인 바, 두 방법 모두 동일한 건조두개골상의 계측점의 3차원적 위치 편차가 거의 없었다.

모든 계측항목에서 실측치와 3-D CT간의 차이는 평균 0.33 mm였으며, 실측치와 3차원 두부 방사선사진간의 차이는 평균 1.13 mm로 상대적

으로 높게 나타났다. 가장 큰 차이를 보인 항목은 RGo과 LGo간으로 2.03 mm의 차이를 보였다. 그러나 두 방법 모두 모든 항목에서 실측치와 통계적으로 매우 높은 상관관계를 보였다 ($\gamma = 0.976 \sim 1.000$, $p < 0.01$).

참 고 문 헌

- 권귀영, 이상한, 권대근: 두부 방사선 규격사진을 이용한 악안면 구조의 3차원적 분석법. 대한악안면성형재건외과학회지 21: 174-188, 1999.
- 배기선, 박수병, 손우성: 3차원 두부방사선규격사진의 정확성에 관한 연구. 대치교정지 27: 129-140, 1997.
- 최광철, 김경호, 김인달: 3차원 두부방사선 규격사진 구현시 컴퓨터를 이용한 두부 위치의 보정방법에 관한 연구. 대한치과의사협회지 36(2): 135-143, 1998.
- Abbott AH, Netherway DJ, David DJ, Brown T: Application and comparison of techniques for three-dimensional analysis of craniofacial anomalies. J Craniofac Surg 1(3): 119-134, 1990.
- Alder ME: A Comparison of three-dimensional computed tomography scans and stereolithographic models for evaluation of craniofacial anomalies: discussion. J Oral Maxillofac Surg 54: 411-412, 1996.
- Altobelli DE, Kikinis R, Mulliken JB, Cline H, Lorensen W, Jolesz F: Computer-assisted three-dimensional planning in craniofacial surgery. Plast Reconstr Surg 92(4): 576-585, 1993.
- Bookstein FL, Grayson B, Cutting CB, Kim HC, McCarthy JG: Landmarks in three dimensions: Reconstruction from cephalograms versus direct observation. Am J Orthod Dentofac Orthop 100: 133-140, 1991.
- Broadbent B: A new X-ray technique and its application to orthodontia. Angle Orthod 1: 45-66, 1931.
- Brown T, Ebbott A: Computer-assisted location of reference points in three dimensions for radiographic cephalometry. Am J Orthod Dentofac Orthop 95: 490-498, 1989.
- Carls FR, Schuknecht B, Sailer HF: Value of three-dimensional computed tomography in craniomaxillofacial surgery. J Craniofac Surg 5(5): 282-288, 1994.
- Cavalcanti MGP, Haller JW, Vannier MW: Three-dimensional computed tomography landmark measurement in craniofacial surgical planning: Experimental validation in vitro. J Oral Maxillofac Surg 57: 690-694, 1999.
- Christiansen EL, Thompson JR, Kopp S: Intra- and inter-observer variability and accuracy in the determination of linear and angular measurements in computed tomography: an in vitro and in situ study of human mandibles. Acta Odontol Scand 44: 221-229, 1986.
- Grayson B, Cutting CB, Bookstein FL, Kim HC, McCarthy JG: The three-

- dimensional cephalogram: theory, technique, and clinical application. *Am J Orthod Dentofac Orthop* 94(4): 327-337, 1988.
- Herman GT, Liu HK: Display of three-dimensional information in computed tomography. *J Comput Assisted Tomography* 1(1): 155-160, 1977.
- Hildebolt CF, Vannier MW, Knapp RH: Validation study of skull three-dimensional computerized tomography measurements. *Am J Phys Anthropol* 82: 283-294, 1990.
- Houston WJB: The analysis of errors in orthodontic measurements. *Am J Orthod* 83(5): 382-390, 1983.
- Klinge B, Peterson A, Maly O: Location of the mandibular canal: comparison of macroscopic findings, conventional radiography, and computed tomography. *Int J Oral Maxillofac Implants* 4: 327-332, 1989.
- Kragstov J, Bosch C, Gyldensted C, Pedersen S: Comparison of the reliability of craniofacial anatomic landmarks based on cephalometric radiographs and three-dimensional CT scans. *Cleft Palate Craniofac J* 34: 111-116, 1997.
- Matteson SR, Bechtold W, Phillips C, Staab EV: A method for three-dimensional image reformation for quantitative cephalometric analysis. *J Oral Maxillofac Surg* 47: 1053-1061, 1989.
- Richtsmeier JT, Paik CH, Elfert PC, Cole TM, Dahlman HR: Precision, Repeatability, and validation of the localization of cranial landmarks using computed tomography scans. *Cleft Palate Craniofac J* 32: 217-227, 1995.
- Trocme M, Sather H, An K: A biplanar cephalometric stereo-radiography technique. *Am J Orthod Dentofac Orthop* 98: 168-175, 1990.
- Tyndall DA, Renner JB, Phillips C, Matteson SR: Positional changes of the mandibular condyle assessed by three-dimensional computed tomography. *J Oral Maxillofac Surg* 50: 1164-1172, 1992.
- Waitzman AA, Posnick JC, Armstrong DC, Pron GE: Craniofacial skeletal measurements based on computed tomography: Part I. Accuracy and Reproducibility. *Cleft Palate Craniofac J* 29: 112-117, 1992.