

가와사키병에 동반된 Gas Forming Enterocolitis 1례

인제대학교 의과대학 부산백병원 소아과학교실

김지영 · 양태진 · 송민섭 · 김철호

A Case of Gas Forming Enterocolitis Associated with Kawasaki Disease

Ji Young Kim, M.D., Tae Jin Yang, M.D., Min Seop Song, M.D.
and Chul Ho Kim, M.D.

Department of Pediatrics, College of Medicine, Inje University, Busan, Korea

Kawasaki Disease, an acute systemic vasculitis of unknown etiology, is the leading cause of acquired heart disease in children in many parts of the world. It predominantly affects children under 5 years of age and has many clinical symptoms. We experienced a case of gas forming enterocolitis associated with Kawasaki Disease. *Aeromonas hydrophilia* was isolated from her stool culture. So, we report the case with a brief review of its literature. (**Korean J Pediatr Gastroenterol Nutr 2001; 4: 233 ~ 237**)

Key Words: Kawasaki disease, Enterocolitis, *Aeromonas hydrophilia*

서 론

가와사키병은 1967년 Tomisaku Kawasaki에 의해 처음 보고된 급성 열성 발진성 소아질환으로, 5일 이상 지속되는 고열, 양측 안구결막의 비삼출성 충혈, 비화농성 경부림프절 종창, 부정형 피부발진, 입술 및 구강의 변화, 사지말단의 경성부종과 종창 및 회복기의 막양낙설을 특징으로 한다. 소화기계

장애로서 출혈성 장염, 허혈성 대장염, 마비성 장 폐쇄 등이 보고되고 있으나 그 빈도는 드문 것으로 알려져 있으며 gas forming enterocolitis와 동반되어 나타난 경우는 국내에서 보고되고 있지 않다. 이에 저자들은 발열, 구토 및 설사를 주소로 내원한 14개월된 여아에서 가와사키병과 대변배양검사 에서 *Aeromonas hydrophilia*가 배양된 gas forming enterocolitis를 경험하였기에 문헌 고찰과 함께 보고하는 바이다.

접수 : 2001년 7월 23일, 승인 : 2001년 9월 5일
책임저자 : 송민섭, 614-735, 부산광역시 진구 개금동 633-165
인제대학교 의과대학 소아과학교실
Tel: 051-890-6290, Fax: 051-895-7785
E-mail: msped@netian.com

증 례

환 아: 윤○○, 14개월, 여아
주 소: 발열, 구토 및 설사

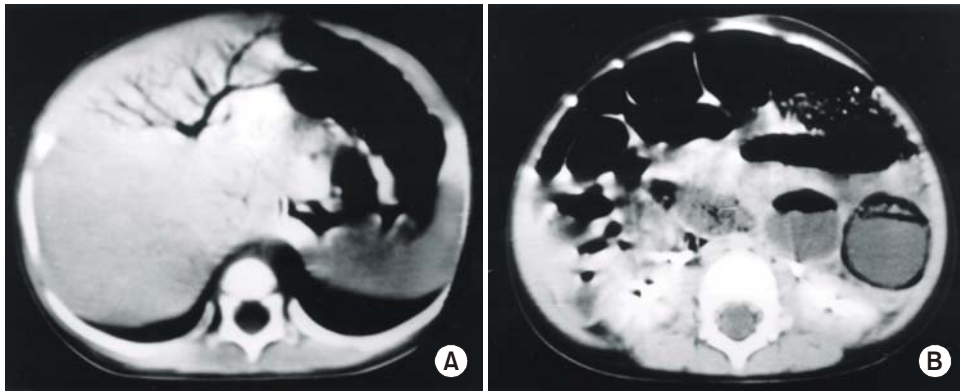


Fig. 1. A. CT scan of abdomen reveals air within the peripheral intrahepatic branches of the left portal vein. B. In abdominal CT scan, small and large bowel loops are dilated with fluid and air. Air is visualized in the wall of the bowel.

과거력: 첫 번째 아이로 재태기간 38주에 3.2 kg로 정상 분만되었으며 출생 당시 건강하였다.

현병력: 내원 7일 전부터 38°C (A) 이상의 발열이 지속되고 홍반성 발진이 간간히 있으며, 내원 4일 전부터 사출성 담즙성 구토가 하루에 4회씩, 내원 2일 전부터 점액질 설사가 하루 10여회 있어 타병원 입원하여 시행한 복부 전산화 단층 촬영상 장의 괴사성 변화 및 문맥 정맥내 공기음영 소견 보여 전원되어 입원하였다(Fig. 1A, B)

이학적 소견: 입원당시 활력징후는 체온 38.3°C (A), 맥박수 136회/분, 호흡수 52회/분이었고, 급성 병색 소견을 보였으며, 양안의 결막 충혈 및 인후의 발적이 관찰되었다. 복부 소견상 복벽은 부드러우나 팽만하였고, 장음은 항진되었으며 간, 비장, 그리고 종괴는 만져지지 않았다. 피부에 발진은 없었고, 경부 임파선도 촉지되지 않았다.

검사 소견: 입원 당시 시행한 혈액검사에서 백혈구 15,560/mm³ (중성구 72.6%, 림프구 15.9%, 단핵구 3.6%, 호산성구 7.6%, 호염기성구 0.3%), 혈색소 9.2 g/dL, 혈소판 370,000/mm³였고, 동맥혈 가스분석에서 pH 7.469, PCO₂ 29.8 mmHg, PO₂ 89.6 mmHg, base excess -1.2 mmol/L, HCO₃ 21.4 mmol/L, SaO₂ 97.4%였으며, 전해질 검사상 혈청 Na⁺129 mEq/L, K⁺3.5 mEq/L, Cl⁻ 93 mEq/L, Cr 0.3 mg/dl 이었다. 요검사 및 간기능 검사는 정상이었고, CRP는 4.57

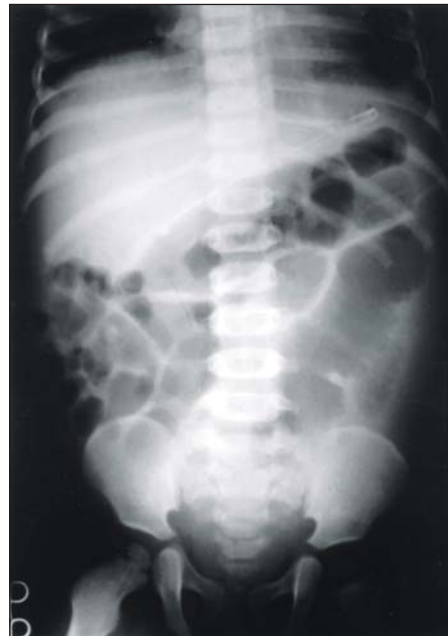

Fig. 2. Simple abdominal X-ray reveals dilated bowel loops.

mg/dl이었으며, 단순 복부 X-선상 장의 확장소견 보였고(Fig. 2), 대변 배양 검사상 *Aeromonas hydrophilia*가 검출되었다.

치료 및 경과: 위장내 감압 및 항생제(Ampicillin-sulbactam 300 mg/kg, Ceftriaxone 100 mg/kg, Metro-

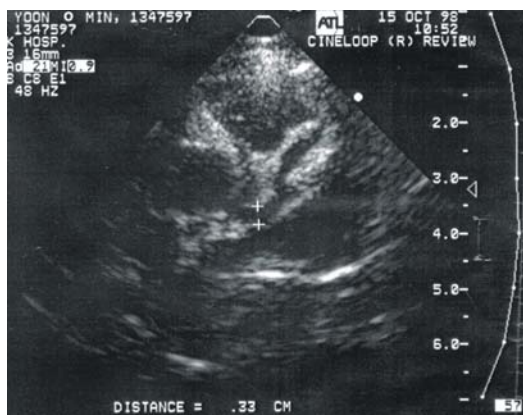

Fig. 3. Echo reveals left coronary artery aneurysm (size: 3.3 mm).

nidazole 30 mg/kg) 투여한 후 입원 3일째부터 복부 팽만이 줄어들고 정상변을 보기 시작했으며, 입원 9일째부터 식사를 시작하였으나, 여전히 발열 계속되면서 양쪽 손가락 말단 부위에 막양 낙설소견 보여 시행한 혈액검사상 백혈구 $15,990/\text{mm}^3$ (중성구 20%, 림프구 35%), 혈색소 9.6 g/dL, 혈소판 $674,000/\text{mm}^3$, 적혈구침강속도 62 mm/hr, 심초음파 검사상 좌측 관상동맥 기시부가 3.3 mm으로 확장되어 가와사끼병으로 진단하였다(Fig. 3). 그 후, 고용량 아스피린(50 mg/kg/day)을 투여하였고, 입원 12일째부터 발열이 소실되면서 본원에서 제시한 복부 전산화 단층 촬영상 정상 소견을 보여 퇴원하였다. 이후 3개월간 저용량 아스피린(5 mg/kg/day)을 투여하였으며, 2개월 후 외래에서 시행한 혈액검사상에서 혈소판 $214,000/\text{mm}^3$, 적혈구 침강속도 3 mm/hr으로 정상화되었으며, 심초음파상 좌관상동맥류도 소실되었다.

고 찰

가와사끼병은 5세 이하의 영유아에서 여러 장기에 혈관염을 유발하는 급성 열성 질환으로, 중·소혈관에 단핵구의 침윤과 혈관내피세포 괴사를 동반한 전층 혈관염의 조직 병리학적 소견을 보인다. 이 병은 모든 중·소혈관에 혈관염을 일으키지만

특히 관상동맥을 잘 침범하는 것이 특징으로¹⁾, 아직 확진할 수 있는 검사 방법은 없고 임상소견을 위주로 한 진단 기준에 의존하고 있다²⁾. 대부분 자연 치유의 경과를 취하지만 치료하지 않은 환자의 30% 정도에서 관상동맥에 이상소견을 발견할 수 있고, 구미와 일본에서는 후천성 심장질환의 중요한 원인 중의 하나가 되었다. 1967년 Kawasaki가 처음으로 증례를 보고³⁾한 이후 일본과 우리나라를 비롯해서 전세계적으로 빈도가 증가하는 추세이나, 수십 년에 걸친 광범위한 연구에도 불구하고 뚜렷한 원인은 밝혀지지 않은 상태이다. 현재 원인으로 virus 또는 세균에 의한 감염설, HLA 항원과 관련된, 독소 생산설, 초항원(superantigen)에 의해 매개되는 면역이상설⁴⁾ 등이 거론되고 있는데, 병의 발생이 급성 열성 경로를 취하고 3~4년 주기의 유행을 보이는 점과 지역적인 또는 늦가을이나 이른봄과 같은 계절적인 발생을 보이는 점, 형제간에 발생률이 높고 모체항체를 지닌 6개월 내에는 발병이 적다는 점 등은 감염에 의한 것일 가능성을 시사하고 있다⁵⁾. 어떤 균이 내는 독소가 초항원으로 작용하여 특성의 T림프구를 매우 강력하게 자극함으로써 면역계가 활성화된다고 추정되고^{6,7)}, 여러 종류의 세균과 바이러스가 초항원으로 제시되고 있으나 종래의 배양검사나 혈청학적 검사상 감염원을 밝혀 내는 데 실패했다⁸⁾.

가와사끼병은 진단기준이 되는 6가지 증상이 특징이나, 드물게 소화기 증상 등이 보고되고 있다. 소화기장애로는 설사, 구토, 복통, 담낭수종, 허혈성 장염, 장마비, 경도의 황달, 저알부민혈증, 혈청 Transaminase치의 상승 등이 있는데, 담낭수종은 발병 4일째부터 생기기 시작하여 발병 3주경까지는 대부분 소실되며 3~7세 남아와 관상동맥을 동반한 환아에 많고 복통, 구토, 우상복부의 압통과 종괴를 임상증상으로 한다⁹⁾. 치료는 담낭과외로 인한 합병증이 없는 한 수액요법과 대증요법의 내과적 치료만으로 충분하며 경구영양이 가능할 때에는 지방을 적게 섭취하도록 한다. Fang 등¹⁰⁾은 가와사끼병의 다른 주요 임상증상보다 일찍 발현한 가성 장폐쇄 증례를 보고하면서 의미있는 복막

자극정후가 없는 경우에는 보존적 치료로 회복될 수 있다고 하였다. 그러나, 심한 위장관 장애로 주로 장 가성폐쇄가 많다고 하나 Krohn 등¹¹⁾은 소장 에 다수의 협착소견을 보인 기계적 장마비로 수술 한 증례를 보고하여 가와사끼병의 경우 장 가성폐 쇄 뿐만 아니라 비가역적 장폐쇄도 동반될 수 있음을 나타내었다. 또한 Chiba¹²⁾는 가와사끼병과 동반된 충수돌기염을 보고한 바 있다.

본 증례의 대변배양검사에서 검출된 *Aeromonas hydrophilia*는 처음으로 1981년 Willoughby 등이 사 람에서 대장염을 일으키는 주요 병인임을 밝혔다¹³⁾. *Aeromonas*는 비포자성이며 산화효소를 지닌 그람 음성 통성간균으로, 혈액배지에서 베타용혈을 일으 킨다. 또한 내독소, 사이토카인, 용혈소(hemoly- sins)와 혈구응집소(hemagglutinins)같은 독소를 가 지며 탄수화물로부터 산과 가스를 생성한다¹⁴⁾. *Aero- monas*의 장내감염은 약 2주간의 복통, 발열 때때 로 구토를 동반하는 자연치유성 설사 형태로 나타 나나 일부에서는 혈액과 점액성의 설사 및 S상결 장경상 직장염소견을 가진 퀘양성 대장염 형태를 띠기도 한다¹⁵⁾. 그 외 균혈증, 복막염, 간담도감염, 봉와직염 또는 창상감염과 근막괴사 등을 유발할 수 있다¹⁶⁾. *Aeromonas hydrophilia* 감염은 성인에서 는 대부분 fluoroquinolones 제제로 치료가 잘 되는 것으로 알려져 있으며 aztreonam, trimethoprim-sul- famethoxazole, 3세대 cephalosporins, aminoglycosides 등이 사용된다¹⁷⁾.

앞으로 *Aeromonas* 및 가와사끼병과의 관계가 임 상적 및 미생물학적 관점에서 더 많이 연구되어야 할 것이다.

요 약

저자들은 발열, 구토 및 설사를 주소로 내원한 14개월된 여아의 대변배양검사에서 *Aeromonas hy- drophilia*가 배양된 gas forming enterocolitis를 동반 한 가와사끼병 1례를 경험하였기에 문헌 고찰과 함께 보고하는 바이다.

참 고 문 헌

- 1) Fujiwara H, Hamashima Y. Pathology of the heart in Kawasaki disease. *Pediatrics* 1978;61:100-7.
- 2) Rauch AM, Hurwitz ES. Centers for disease control case definition for Kawasaki syndrome. *Pediatr Infect Dis* 1985;4:702-3.
- 3) Kawasaki T. Mucocutaneous lymph node syndrome: Clinical observations in 50 cases in Japan. *Jpn J Allerg* 1967;16:178-222.
- 4) Leung DYM, Meissner HC, Fulton DR, Murray DL, Kotzin BL, Schlievert PM. Toxic shock syndrome toxin secreting *Staphylococcus aureus* in Kawasaki syndrome. *Lancet* 1993;342:1385-7.
- 5) Nakamura Y, Fujita Y, Nagai M. Epidemiology of Kawasaki disease in Japan. In Proceedings of Third International Symposium of Kawasaki syndrome 1988:23-6.
- 6) Herman A, Kappler JW, Marack P. Superantigens: mechanism of T-cell stimulation and role in immune responses. *Annu Rev Immunol* 1991;9:745-72.
- 7) Meissner HC, Leung DY. Superantigens, conventional antigens and the etiology of Kawasaki Syndrome. *Pediatr Infect Dis J* 2000;19:91-4.
- 8) Rowley AH, Shulman ST. Kawasaki syndrome. *Pediatr Clin North Am* 1999;46:313-29.
- 9) Falcini F, Resti M, Azzari C, Simonini G, Veltroni M, Lionetti P. Acute cholestasis as an inaugural manifestation of Kawasaki disease. *Clin Exp Rheumatol* 2000;18:779-80.
- 10) Fang SB, Lee HC, Huang FY, Chen MR. Intestinal pseudo-obstruction followed by major clinical features of Kawasaki disease: report of one case. *Acta pediatr Taiwan* 2001;42:111-4.
- 11) Krohn C, Till H, Haraida S, Kurnik K, Boehm R, Grantzow R. Multiple intestinal stenoses and peripheral gangrene: A combination of two rare surgical complications in a child with kawasaki disease. *J Pediatr Surg* 2001;36:651-3.
- 12) Chiba T. Two cases of appendicitis in Kawasaki disease. *Nippon Geka Hokan* 1998;67:69-71.
- 13) Willoughby JMT, Rahman AFMS, Gregory MM. Chronic colitis after *Aeromonas* infection. *Gut* 1989; 30:686-90.
- 14) McGowan JE, Del Rio C. Other gram-negative bacilli.

- Principles and Practice of Infectious Diseases, 3rd ed. Mondell GL, Douglas RG, Bennett JE, editors. New York: Churchill Livingstone, 1990:1782-93.
- 15) Gracey M, Burke V, Robinson J. *Aeromonas*-associated gastroenteritis. Lancet 1982;2:1304-6.
- 16) Lau SM, Peng MY, Chang FY. Outcomes of *Aeromonas* bacteremia in patients with different types of underlying disease. J Microbiol Immunol Infect 2000; 33:241-7.
- 17) Mani S, Sadigh M, Andriole VT. Clinical spectrum of *Aeromonas hydrophila* infections: Report of 11 cases in a community hospital and review. Infect Dis Clin Pract 1995;4:79-86.
-