

## 음성의 회복(성대마비의 치료)

연세대학교 의과대학 이비인후과학교실

김 영 호

### Restoration of Voice (Treatment of Vocal Cord Palsy)

Young-Ho Kim, MD, PhD

Department of Otorhinolaryngology, Yonsei University College of Medicine, Seoul, Korea

#### A. 미주신경의 신경해부:

##### Neuroanatomy of the vagus nerve

미주신경은 12개의 뇌신경중 가장 긴 경로를 갖는다(Fig. 1). 경정맥공(jugular foramen)을 통하여 두개강 아래로 내려오기 직전에 상부신경절(superior ganglion)을 형성하며, 경정맥공의 통과직후 하부신경절(=절상신경절, inferior or nodose ganglion)을 형성한다. 여기서 첫번째 분지로서 인두분지를 내게 된다. 이후 상후두신경과 하후두신경을 분지하는데, 이중 하후두신경(반회후두신경)은 경부와 흉부에 걸친 주행경로를 갖는다.

##### 1) 인두신경(Pharyngeal nerve) (Fig. 1)

인두신경은 절상신경절의 상부로부터 기원하며, 외경동맥과 내경동맥의 사이로 주행하며 경부로 내려오게 된다. 9번 뇌신경인 설인신경(glossopharyngeal nerve) 및 외측 후두신경(external laryngeal nerve)과 더불어 인두신경총(pharyngeal plexus)을 형성하며 인두에 분포하여, 구개뿔장근(tensor veli palatini muscle)을 제외한 연구개 근육의 운동지배를 담당한다.

교신저자 : 김영호, 120-752 서울특별시 서대문구 신촌동 134  
연세대학교 의과대학 이비인후과학교실  
전화 : 02)361-8478, 전송 : 02)393-0580  
E-mail : yhkimmd@yumc.yonsei.ac.kr

다.

##### 2) 상후두신경(Superior laryngeal nerve) (Fig. 2)

상후두신경은 절상신경절로부터 기원하여 내지(internal branch)와 외지(external branch)로 갈라진다.

##### a) Internal branch

- 갑상선골막을 관통하여 후두의 내부로 들어가서 성대 상방의 후두점막과 muscle spindle 및 stretch receptor로부터의 감각 지배를 담당한다.

##### b) External branch

- 윤상갑상근의 운동지배를 담당한다.

##### 3) 반회후두신경(Recurrent laryngeal nerve RLN) (Fig. 1, 2)

- 우측 반회후두신경은 쇄골하동맥(subclavian artery)을 감고 돌며, 좌측 반회후두신경은 대동맥궁을 감고 돌아 각각 양측 기관식도구(tracheo-esophageal groove)를 따라 상행한 후 윤상갑상관절의 후방으로 후두로 들어가게 된다. 약 70~80%에서 후두로 들어가기 이전에 둘 이상의 분지로 갈라지게 된다. 갑상피열근, 측윤상피열근, 후윤상피열근, 피열간근 등의 후두내근(intrinsic muscles of the larynx)의 운동지배를 하며, 성대하방 후두점막으로부터의 감각지배도 담당한다.

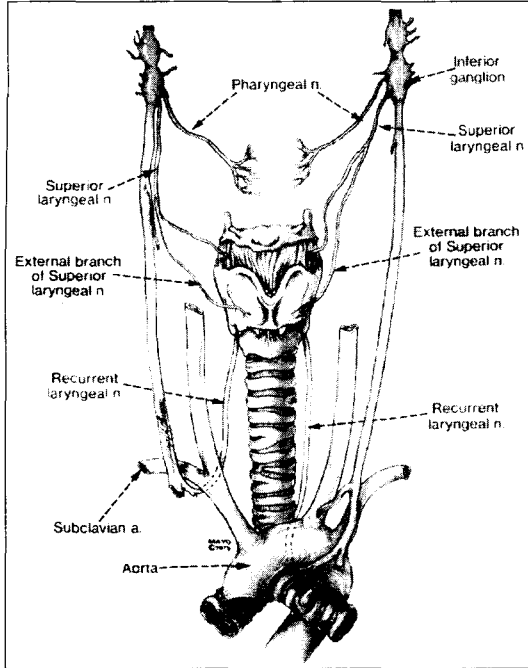


Fig 1. 미주신경의 분지와 경로

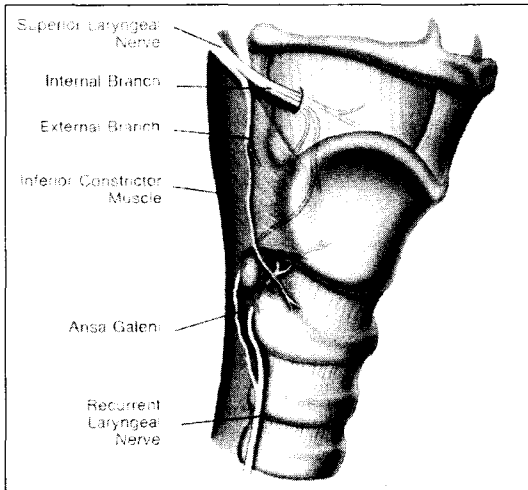


Fig 2. 후두신경의 경로

### B. 반회후두신경의 장애 ; Lesions of the RLN

반회후두신경의 일측성 장애가 있는 경우에는, 인두신경에 의해 지배를 받는 연구개와 상후두신경의 외지에 의해 지배를 받는 윤상갑상근은 영향이 없으나, 동측의 성대근의 마비가 야기되어 부정중위의 성대마비가 나타난다. 이를 도식화하면 아래와 같다 (Fig. 3, Table 1).

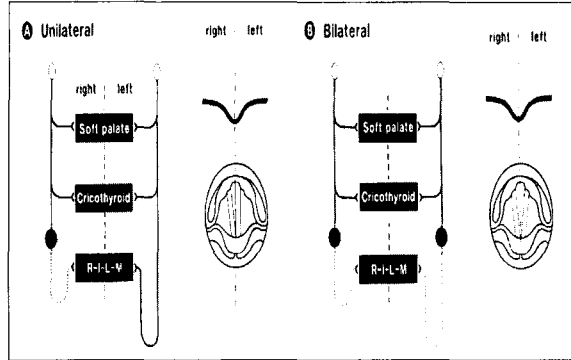


Fig 3. 반회신경 장애

Table 1. 반회신경 장애의 증상 및 징후

1) Unilateral	2) Bilateral
<ul style="list-style-type: none"> <li>• VF fixed in paramedian position</li> <li>• Intact CT m.</li> <li>• Capable of VF stretching anteroposteriorly</li> <li>• Act as adductor (VC closer to midline)</li> <li>• Breathier-hoarse voice quality</li> <li>• Reduced loudness</li> <li>• Diplophonia, falsetto pitch breaks</li> </ul>	<ul style="list-style-type: none"> <li>• VF adducted to close midline</li> <li>- Virtually normal phonation</li> <li>• Abductors paralysis</li> <li>- Inhalatory stridor</li> <li>- compromising airway</li> <li>- respiratory distress</li> </ul>

### C. 반회후두신경의 수상후 병태생리학적 변화 (동물실험결과)

일반적으로 신경조직은 단순외상인 경우인 neuropraxia 시에는 정상적인 기능의 회복을 기대할 수 있다. 그러나 axonotmesis나 neurotmesis의 경우에는 일단 Wallerian degeneration이 일어난 후에 회복이 시작되기 때문에 완전한 기능회복이 어려울 수 있다.

사람의 후두를 이해하는데, 특히 신경-근 생리를 연구하는 데에 사용되는 실험동물로는 개, 고양이, 돼지 등이 많이 이용되어 왔다. 이중 반회후두신경의 손상 후 그 처치방법에 따른 결과의 차이에 대하여 여러 연구가 행하여져 왔던 바 그 결과를 간략히 종합하여 보면, 우선 crushing injury를 받은 경우에는 수상후 27주에 흡기시 정상적인 성대의 외전이 이루어졌으며, 갑상피열근의 근전도상 수상후 27~30주 후에 fibrillation potential이 소실되었다. 반면에 절단

이 되어 바로 신경줄기를 단단문합하여 준 경우에는 수상후 시간이 경과하여도 흡기시에 근육의 떨림 (shivering)이나 내방용기(medial bulging) 등의 비정상적인 움직임이 관찰되며, 이는 외전신경섬유가 내전근인 갑상피열근으로 잘못 재식된 결과로 생각할 수 있다. 갑상피열근의 근전도는 24~27주 후에 fibrillation potential이 소실되었다.

#### D. 성대마비의 원인 Causes of vocal cord paralysis

성대마비의 원인에 대한 국내외 문헌의 결과를 정리해 보면 남녀비는 과거 남자에서 더욱 많은 것으로 보고되어 왔으나 최근에 가까울수록 비슷해지고 있는 양상이다. 70년대의 원인으로 종양에 의한 성대마비가 가장 많은 빈도를 차지하였었고, 따라서 연령층도 70대가 가장 많았으나, 최근에는 특발성 원인이 가장 많은 비율을 차지하며, 연령층이 다소 젊어지고 있음을 알 수 있다. 좌우 반회신경의 이환비율은 좌측이 항상 많은 것으로 보고되어 왔던 바, 이는 좌측 반회신경의 해부학적 길이가 더 긴데서 연유한 것으로 생각할 수 있다(Table 2). 외국의 문헌에서는 소

아에서는 신경학적인 원인이 많은 것으로 보고되고 있으며, 성인에서는 수술에 의한 외상이 수위를 차지하고 있다(Table 3, 4). 종양에 의한 성대마비의 원인을 보면, 일차적으로 성대를 마비시키는 후두와 하인두의 암종을 제외하면 폐종양과 종격동 종양에서 가장 많은 빈도를 보임을 알 수 있다(Table 5).

Table 3. 소아의 성대마비의 원인

Cause	Hollinger (%)	Gentile (%)
Neurologic conditions	30/58 (52)	6/22 (27)
Idiopathic sources	8/58 (14)	6/22 (27)
Birth trauma	2/58 (3)	5/22 (27)
Surgery	11/58 (19)	4/22 (18)
Infection	7/58 (12)	1/22 (5)

Table 4. 성인의 성대마비의 원인

Cause	Woodson (%)	Hollinger (%)
Surgery	42/103 (41)	141/240 (59)
Idiopathic sources	25/103 (24)	8/240 (3)
Malignancy	23/103 (22)	16/240 (6)
Trauma	8/103 (8)	2/240 (1)
Other	5/103 (5)	21/240 (9)

Table 2. 성대마비의 원인

	Oh & Choi (1970)	Goh & Cho (1976)	Hong et al (1986)	Chang et al (1987)	Kim et al (1993)
N	60	62	194	70	127
M:F	9:1	2:1	3:2	3:2	1.4:1
Highest	6 th	6 th	3 rd ~ 7 th	5 th & 6 th	4 th
R:L:B	30:50:20	26:61:13	31:56:13	30:57:13	27:73:x
Causes: (%)					
Tumor	40.0	27.4	13.4	14.2	15.0
Mechanical	13.3	16.1	7.7		
Trauma	8.3	9.7	28.4	25.6	22.1
Central	3.3	1.6	2.6	10.0	2.4
Others	6.6			4.1	14.0
Idiopathic	28.3	27.4	33.0	47.1	46.5
Position: (%)					
Median	37	32	24	17	6
Paramedian	33	47	70	57	82
Intermediate	25	21	3	22	12

Table 5. 종양에 의한 성대마비의 원인

	Oh & Choi (1970)	Goh & Cho (1976)	Hong et al (1986)	Chang et al (1987)	Kim et al (1993)
N	60	62	194	70	127
Lung	10	3	8	2	11
Thyroid	3	6	4	1	2
Esophagus	2	1	9	2	1
Metastatic LN	2	1			
NPC	1				
Parotid		1	4		
Mediastinum		1	1	3	2
Parapharynx					
Trachea					1
Skull Base					1
Larynx	6				
Hypopharynx		1			

## E. 진단

성대마비의 예후는 병변의 원인, 위치, 질환의 심한 정도 등에 따라 달라지므로 마비의 원인규명과 정도의 평가가 필수적인데 이를 위하여 체계적인 진단적 검사가 요구된다.

### 1) 이학적 검사

각종 내시경을 이용하여 후두의 검사를 시행한다. 간접후두경, 경성 70도 혹은 90도 후두내시경, 연성 굴곡 후두내시경 등이 이용된다. 후두검사와 아울러 신경학적인 검사를 포함한 두정부의 전반적인 이학적 검사도 시행하여야 한다.

### 2) 진단적 검사

방사선학적 검사: 후두부위와 흉부등 반회후두신경의 주행경로에 해당되는 부위에 대한 검사를 시행한다. 그의 갑상선의 질환유무를 확인하기 위한 검사가 병행된다.

혈액학적 검사: 림프종, 결핵, 매독 및 당뇨에 대한 검사를 시행한다. 바이러스 질환에 대한 혈청검사도 필요할 수 있다.

음성 검사: 정상적인 발성의 원리는 흡기시에 들

어마신 공기를 폐에 간직하고 있다가, 내전된 성대하방으로 호기에 의한 공기의 압력이 형성되면 닫혀진 성대가 수동적으로 열리게 되며, 이때 성문에서 베르누이 효과에 의한 성문의 수동적인 개폐운동이 일어나는 것이다. 이렇게 발생된 후두원음(glottal sound)이 인두강에서 공명이 일어나고, 구강내에서 구음과정을 거쳐 입술 밖으로 나올 때 비로소 목소리가 되는 것이다. 따라서 흡기부터 구음까지의 전과정을 통해서 소리의 물리학적 특성을 알아보기 위한 검사가 큰 의미의 음성검사이다.

공기역학적 검사: 성대마비시에는 성문의 불완전한 폐쇄로 인한 성문하압의 감소 소견 및 최장발성지속시간의 감소 소견이 뚜렷하고, 평균 호기류율이 상당히 증가되는 소견을 보인다.

음향검사: 음성의 기본주파수, 음역, 주파수변위 및 진폭변위 등을 측정하여 정상적인 음의 특징과의 차이를 분석한다. 성대마비시에는 음역이 감소하고, 음의 강도가 불규칙해지는 특징을 보인다.

성대진동검사: 성대의 접촉면적을 알아보는 전기성문파형검사서 반응을 얻을 수 없으며, 후두내시경을 이용한 스트로보스코피로 성대진동의 양상을 자세히 관찰할 수 있다.

근전도 검사: 후두근전도 및 후두유발근전도를 이용하여 신경병변의 위치와 손상정도를 파악하여 예후를 예측할 수 있으며, 신경학적 성대마비와 운상파 열관절의 고정에 의한 성대마비를 감별하는데 유용하다.

## F. 증상 및 징후

성대마비의 증상과 징후는 마비의 위치와 정도, 소아와 성인, 일측 혹은 양측 등 여러 요소에 의하여 달라질 수 있다. 일반적으로 일측 성대마비의 경우에는 정도의 쉼소리과 흡기시의 천명, 기침반사의 증가와 함께 흡인과 그로 인한 연하곤란을 호소하게 된다. 초기에는 음성이 바람새는 소리가 강한 기식성의 특징을 나타내면, 발성지속시간이 매우 짧아지게 된다. 마비초기의 성대의 위치는 부정중위를 취하게 된다. 양측 성대마비의 경우에는 호흡곤란이 동반된다. 일상 대화시에 숨이 가빠 말을 길게 하기가 어려워지며, 계단을 오르는 등의 운동시에 호흡곤란을 느끼게 된다. 무거운 것을 들거나 할 때, 후두의 흉강고정기능이 약화되어 곤란을 겪게 된다. 또한 깨닫거나 먼지 등의 이물질로부터 하기도를 보호하기 위한 기침반사가, 성대의 폐쇄가 완전히 못하여 성문하방의 공기압력이 충분히 증가되지 못한 상태에서 이루어지기 때문에, 효율적이지 못하여 곤란을 겪게 된다.

## G. 치료

### 1) 보존적 치료

#### a. 관찰

성대마비가 일측성으로 부정중위에 고정되어 음성장애와 흡인의 정도가 비교적 심하지 않은 경우에는 손상된 성대의 기능회복을 기대할 수도 있고, 손상성대의 기능이 회복되지 않을 경우에는 건축성대의 보상작용을 기대할 수도 있기 때문에 6개월 내지 1년간은 그냥 관찰할 수 있다.

#### b. 음성치료

수술적 치료와 병행 혹은 단독으로 시행해 볼 수

있다. 수술과 병행하는 경우 대개의 음성치료는 수술 전에 시행하는 것이 더 선호된다. 호기발성의 최대연장을 그 목표로 하는 호흡훈련이 선행되어야 하며, 청능훈련과 더불어 가장 많이 사용되는 방법은 성대의 강한 폐쇄를 유도하는 방법으로 밀기 접근법을 사용할 수 있다.

### 2) 수술적 치료

#### a. 편측 성대마비의 치료

##### - 성대주입술

성대내에 성대의 크기와 모양을 변화시킬 수 있는 물질을 주입하는 것으로 이렇게 성대의 용적을 증가 시킴으로써 성대의 위축이나 마비에 의한 용적의 감소를 채우게 된다. 수술전에 보존적인 방법으로 음성의 호전이 있는지를 확인하는 것이 필수적이다. 성대내 주입물질은 사용이 편리하고 생물학적 성상에 맞으며, 면역학적 반응이 없어야 하고, 생체와 생역학적으로 맞아야 하며, 가는 주사침으로도 주입이 가능하여야 한다. 역사적으로 볼 때 이 모든 조건을 만족시키는 주입물질은 없었으나, 비교적 결과가 좋았던 주입물을 보면, 처음으로 개발된 물질은 Teflon이다. 이는 장기적으로 육아종의 형성이라는 부작용이 많았다. 즉, 성대의 진동이 조금이라도 남아있는 경우에는 Teflon의 주입은 적응이 되지 못한다. Gelatin sponge가 그 다음에 소개된 물질로서 이는 시간이 경과하면 성대내에서 흡수된다. 따라서 Gelfoam의 주입은 회복이 가능한 성대에서 6~8주 정도의 효과를 얻을 경우에 우수한 방법이다. 지난 20여년간 collagen이 많이 사용되어 왔는데, bovine collagen, autologous collagen 등이 사용되고 있으며, 생물공학적으로 제조한 동종콜라겐은 향후 훌륭한 결과를 가져올 것으로 연구되고 있다. 그외에 자가지방조직의 주입이 가능하며, 최근에는 자가 근막의 주입과 이식이 연구 혹은 시행되고 있다. 주입을 표층에 하였을 경우에는 주입물의 이탈을 방지하기 위하여 약 1주간 발성을 금하는 것이 바람직하며, 심층에 주입한 경우에는 2일간 조용한 발성을 할 것을 권하고 있다. 합병증으로 기도폐쇄, 과주입, 지방의 흡수, 육아종의 형성, 음성개선의 실패 등이 있다.

#### - 제1형 갑상연골성형술(Type I thyroplasty)

갑상연골의 한쪽 날개에 창문을 만들어 보형물을 삽입함으로써, 마비된 성대를 내측으로 밀어주는 효과를 얻기 위한 수술이다. 비슷한 술식을 통칭하여 내전 후두성형술(medialization thyroplasty)이라 부르며, 제1형 갑상연골성형술은 1975년 Isshiki가 개발한 술식이다.

창문의 크기는 남자에서 5×10 mm 정도, 여자에서 4×8mm 정도가 적당하며 이 창문을 통하여 보형물을 삽입하여 성대의 자유연을 내측으로 밀어주거나 혹은 보형물의 모양을 성대돌기를 밀어주도록 크게 제작하여 성대돌기의 내전을 피하는 수도 있다. 보형물로는 주로 silicone을 사용해왔으며, hydroxyapatite나 Gore-tex도 사용되고 있다. 합병증으로는 갑상연골의 내측연골막을 절개하는 경우에는 성대구조의 손상을 가져올 수가 있으며, 드물게 갑상연골의 골절이 일어날 수 있다.

#### - 피열연골내전술(arytenoid adduction)

제1형 갑상연골성형술이 갖는 단점으로 성문후방의 폐쇄부전이 심한 경우 교정이 어렵다는 점인데 이를 보다 생리적으로 보완하기 위하여 개발된 방법이다. 마비된 성대의 피열연골의 근육돌기를 측윤상피열근의 방향으로 잡아당겨줌으로써 해부학적, 생리학적으로 정상에 가까운 성대의 내전효과를 노리기 위한 술식이다. 성대의 내외전은 윤상피열관절에 의하여 일어나는데 이 관절면은 수평면이 아닌 곡면인데다가, 원형이 아닌 타원형으로 전후방축이 더 긴 구조로 되어있다. 이로써 피열연골의 회전시에 성대돌기의 위치는 동일 수평면내에서의 2차원적인 운동이 아니라 전후 상하 좌우로의 입체적인 변화를 보이게 된다. 따라서 피열연골내전술시에는 술전에 마비된 성대의 정상성대와의 위치관계를 정확히 파악하여 근돌기를 내전시키는 경우 야기될 결과적인 성대돌기의 위치를 염두에 두고 수술을 계획 시행하여야 한다.

#### b. 양측 성대마비의 치료

약물치료 : 부신피질호르몬제를 사용하여 부종을 감소시키고, 육아종의 생성을 억제한다. 신경손상 후

misdirected reinnervation에 의한 synkinesis의 경우, 보툴리눔독소를 측윤상피열근에 주사하여 좋은 결과를 보고한 경우도 있다.

수술적 치료로는 기관절개술이 가장 오래된 치료 방법이다. 그러나 이는 호흡곤란을 해결하기 위한 우회적인 방법일 뿐이다. 1922년 Jackson이 마비된 성대조직을 제거하여 기도를 확보하고자 시도하였으나 심한 음성장애와 연하장애를 보고하였다. 1939년 King은 피열연골을 외측으로 당겨서 고정하는 술식을 보고하였고, 이후 Kelly와 Woodman에 의하여 변형된 술식이 보고되었다. 1948년 Thornell은 개방술이 아닌 내시경을 통한 피열연골절제술을 보고하였다. 1980년대 이후에는 CO<sub>2</sub> laser를 이용하여 피열연골을 절제하고 있으며 이후 여러 연구자들에 의하여 변화 발전되어 일반적인 합병증이었던 육아종 형성과 반흔에 의한 협착을 줄이기 위한 점막하 부분피열연골절제술로까지 발전되어왔다.

#### - 신경재식(reinnervation)

일측의 후윤상피열근에 신경재식을 하여 호흡시 성대의 외전을 도모할 수 있다면 호흡곤란이 주소인 양측성대마비의 가장 이상적인 치료라 할 수 있다. 1976년 Tucker는 ansa cervicalis를 이용하여 후윤상피열근에 신경재식을 하여 첫 보고한 후, 나중에 74%의 성공율을 보고하였다. 이후 phrenic nerve를 이용한 시도도 있었으나, 이들 술식은 기도확보가 확실하지 않다는 가장 큰 문제를 가지고 있으며, 후윤상피열근에 이미 존재하는 다른 신경의 신경재식도 문제가 되며, 윤상피열관절의 고정이 동반되는 등의 문제로 인하여 보편화되지 못하고 있다.

그 외의 시도으로써 흡기시에 후윤상피열근에 전기 자극을 가하여 성대의 외전을 도모하기 위한 pacemaker가 연구 개발되었고, 흡기시 성문상부의 온도가 떨어지는 현상을 이용하여 temperature sensor를 장착하여 성문을 개방하고자 하는 시도 등 다양한 동물실험과 임상연구가 진행중이다.

#### References

- 1) 최홍식, 김광문, 김기령 등. Laryngeal reinnervation

- 에 대한 실험적 연구. 대한이비인후과학회지 1986;29:792-808.
- 2) 김영모, 이영구, 이정식 등. 반회신경 문합과 후윤상피열근 절제가 발성기능에 미치는 영향에 대한 실험적 연구. 대한이비인후과학회지 1991; 34:991-1007.
  - 3) 최은창, 최홍식, 홍원표 등. 반회신경마비에 있어서 내전신경 절단 및 직접 신경이식이 성대의 외전운동에 미치는 영향. 대한이비인후과학회지 1990;33:914-24.
  - 4) 김광문, 김영호, 홍원표 등. 편측 성대마비 127예에 대한 임상적 고찰. 대한이비인후과학회지 1993;36:1273-9.
  - 5) 장백암, 유홍균, 최종욱. 성대마비의 임상적 고찰. 대한이비인후과학회지 1987;30:732-40.
  - 6) 김광문, 김영호, 최홍식 등. 종양에 의한 성대마비 29예에 대한 임상적 고찰. 대한음성언어의학회지 1994;5:59-63.
  - 7) 홍순관, 김리석, 민양기 등. 성대마비에 관한 임상적 고찰. 대한이비인후과학회지 1986;29:325-33.
  - 8) 고한진, 조진규. 반회신경마비의 원인과 임상소견에 대한 관찰. 대한이비인후과학회지 1976;19: 269-76.
  - 9) 오길상, 최희천. 성대마비에 관한 임상적 고찰. 대한이비인후과학회지 1970;13:191-5.
  - 10) 정성민. 후두마비의 원인과 진단. 임상이비인후과 2001;12:145-55.
  - 11) 표화영. 후두마비에 대한 비수술적 치료. 임상이비인후과 2001;12:156-61.
  - 12) 김성수, 최홍식. 성대주입에 의한 성대수술. 임상이비인후과 2001;12:162-8.
  - 13) 왕수건, 이병주. 양측성대마비. 임상이비인후과 2001;12:185-91.
  - 14) Isshiki N. Phonosurgery: Theory and practice. Springer-Verlag press, Tokyo, 1989.