

## 두충(*Eucommia ulmoides* Oliver) 조성물이 골다공증에 미치는 효과

이 동 선 · † 변 상 요  
아주대학교 공과대학 화학생물공학부  
(접수 : 2001. 12. 7., 게재승인 : 2001. 12. 20.)

### Effects of the Dietary Mixture of *Eucommia ulmoides* Oliver on Osteoporosis

Dong Sun Lee and Sang Yo Byun†

School of Chemical Engineering and Biotechnology, Ajou University, Suwon 442-749, Korea

(Received : 2001. 12. 7., Accepted : 2001. 12. 20.)

Inhibitory effects of *Eucommia ulmoides* Oliver against osteoporosis were studied with ovariectomized rats. The diet mixture A of calcium, vitamin D<sub>3</sub>, and vitamin K<sub>1</sub> and the additional mixture B with extract of *Eucommia ulmoides* Oliver were fed for 7 months to ovariectomized rats. The urine content of pyridinoline and deoxypyridinoline was used as bone biochemical markers. Concentrations of deoxypyridinoline of ovariectomized rats fed with the mixture A and B decreased 9.0% and 26.9%, respectively, when they were compared to the ovariectomized control. The trabecular bone areas of proximal tibias of ovariectomized rats were measured and compared to the ovariectomized control. The areas fed with the mixture A and B increased 9.9% and 42.0%, respectively, that proved the inhibitory effect of *Eucommia ulmoides* Oliver against osteoporosis.

**Key Words :** *Eucommia ulmoides* Oliver, osteoporosis, pyridinoline, deoxypyridinoline, trabecular bone area

#### 서 론

골다공증은 골대사 질환 중 가장 흔한 질환으로, 골형성과 골흡수의 불균형에 의하여 단위 용적 내에 골량(bone mass)의 감소 및 미세 골구조(microarchitectural bone tissue)의 약화로 골절(bone fragility)의 위험성이 증가하는 질환을 말한다(1). 그 원인으로서는 내분비학, 영양학, 물리학, 유전학 분야의 인자들이 관여하고 있는 것으로 알려져 있으며, 특히 여성호르몬 estrogen 결핍, vitamin D 결핍, 부갑상선 호르몬 과잉, 칼슘의 섭취부족이나 장에서의 흡수 능력 저하 등의 직접적인 원인이 있다. 현재 골다공증의 치료는 칼슘과 비타민 D의 섭취, 운동 및 생활습관의 변화를 요구하는 일반 요법과, 호르몬 보충요법, 알렌드로네이트(Alendronate), 칼시토닌(Calcitonin), 라록시펜(Raloxifene), Na-F, Calcitriol, 비스포스포네이트 제제를 투여하는 약물요법이 있다. 이에 따라 여러 가지의 방법으로 치료하고 있으나 일부 약물을 제외하고는 아직 까지 획기적인 약물로 알려진 것은 없다. 뼈는 손상되었거나 오래된 뼈를 새로운 뼈로 대체하는 골의 재형성과정을 통해 건강한 상태로 유지된다. 골의 재형성과정은

조골세포(osteoblast)와 파골세포(osteoclast)에 의해 이루어진다. 조골세포는 새로운 뼈를 생성하는 골생성(bone formation)과정에, 파골세포는 낡은 뼈를 파괴하는 골흡수(bone resorption)에 관여한다. 그러나 폐경(menopause)에 의해 여성호르몬의 결핍이 나타나면 이런 골의 재형성과정에 관여하는 조골세포(osteoblast)와 파골세포(osteoclast)에 직접, 간접적으로 영향을 미쳐 골손실을 유발한다. 즉 폐경 후 골의 재형성이 활발해지고 골흡수 정도가 골생성 정도보다 많아져 골손실(bone loss)을 유발하게 된다(2).

두충은 두충나무과(Eucommiaceae)에 속한 낙엽교목(落葉喬木)인 두충(*Eucommia ulmoides* Oliver)의 나무껍질을 건조한 것으로 봄부터 여름 사이에 코르크층을 깎아버리고 나무껍질을 벗겨 햇볕에 말려 사용한다. 두충의 잎지는 큰키나무이며 식물전체에 고무질이 있어 껍질과 잎은 끓으면 명주실 같은 줄이 생긴다. 암꽃과 수꽃이 봄철에 따로 피고, 잎은 타원형 또는 긴 달걀 모양이고 톱니가 있다. 두충, 사충, 들충나무, 사선목, 복면 등의 다른 이름을 가지고 있다(3). 韓方에서는 神農本草經 上品에 처음으로 기재되었고, 本草綱目에는 “풍과 냉이 심해서 신장이 상하고 허리와 척추 부위에 통증이 심한데 두충 600 g을 불에 볶아서 술 4 L에 10일 동안 담가두었다가 매일 300 mL씩 복용한다”고 기재되어 있어 肝과 腎을 보하고 근골을 강하게 하며 태를 안정되게 하는데 쓰여 왔다(4). 또 혈압을 낮추고 요통을 멈추게 하여 익모초 등과 함께 고혈압 치료에 대한 처방에 배합되어 사용되었으며 강장, 강정, 진통약으로 널리 사용되어 왔다(3).

†Corresponding Author : School of Chemical Engineering and Biotechnology, Ajou University, Suwon 442-749, Korea  
Tel : +82-31-219-2451, Fax : +82-31-214-8918  
E-mail : sybyun@ajou.ac.kr

**Table 1.** Dietary formula for the experiments.

임상 적용 group		수(마리)	사료 조성물 및 조성비
정상군(난소비절제군)		7	기본사료
난소절제군	대조군	7	기본사료
	A군	7	기본사료+칼슘(0.4%)+비타민D(0.005%)+비타민K(0.0018%)
	B군	7	기본사료+칼슘(0.4%)+비타민D(0.005%)+비타민K(0.0018%)+두충추출물(2.5%)

최근 두충의 약리학적 연구로는 항노화작용, 항피로작용, glucosidase inhibitor 작용, 심장수축력 억제 작용, 혈관확장 작용, 항당뇨 작용, 진통 및 신경통, 단백질 합성 및 지질대사 촉진작용 등이 있다(5-10). 또한 오하식 농(11)은 두충의 수피와 잎에서 각각 골흡수 및 골부기질의 손실방지, 골신생에 유의한 효과가 있어 골다공증 유발억제 응용이 가능하다고 보고하고 있다. 또한 두충은 식품의약품안전청에서 식품원료로 제한을 받지 않고 사용할 수 있는 등, 식물로 분류가 되어있다. 일반적으로 골다공증 치료 및 예방을 목적으로 장기간 복용할 경우 부작용에 대한 우려를 간과할 수 없으며 이러한 목적에 매우 적합할 것으로 사료된다. 폐경기 이후 대부분의 여성에게 나타나는 갱년기 질환, 특히 골다공증은 조기 진단 및 예방의 중요성이 큰 비중을 차지하며, 부작용이 없이 장기 복용할 수 있는 골다공증 예방 및 치료제의 개발이 필요하다. 본 연구에 사용된 성분은 장기복용시 안전성을 고려하여 한방 및 천연물을 중심으로 골다공증예방 및 치료 효과를 나타내는 성분을 대상으로 이미 식품의약품안전청에서 식품으로 사용 가능한 성분을 기준으로 선정하였다. 또한 상용화되고 있는 제품의 조성물을 구성하는 각각의 성분대 대한 보고는 되어있지만 이들 제품을 구성하는 조성물의 골다공증 예방 및 치료효과에 대한 보고는 미미한 실정이다. 이에 본 연구는 이미 골다공증 억제 효과가 입증된 칼슘, 비타민 K<sub>1</sub>, 비타민 D<sub>3</sub>로 구성된 성분(12,13)에 두충을 첨가한 조성물을 만들고, 난소를 절제함으로써 골다공증을 인위적으로 유도한 흰쥐(rat) 동물모델을 이용하여 이들 조성물의 골다공증에 대한 개선효과를 연구하였다.

**실험재료 및 방법**

**사료 및 시약**

실험에 사용된 두충추출물은 약재시장에서 두충의 건조된 수피를 구입하여 제조하였다. 구입한 두충 500 g을 3 mm 정도의 두께로 절단한 후 불 450 mL에 식염 15 g을 넣고 진탕한 후 5시간 정도 방치하여 두충이 내부까지 완전히 스며들게 한 후 볶아서 완전히 건조시킨다. 볶은 두충 50 g을 증류수 1.5 L로 126℃에서 2시간 동안 가압 추출한 후 100 mL로 농축하여 사용하였다(11). 비타민 K<sub>1</sub>는 (주)인성케미칼에서 공급하는 비타민 K<sub>1</sub>이며, 총 비타민 K<sub>1</sub> 함량이 5%인 식품 첨가용 제품을 사용하였다. 비타민 D<sub>3</sub>는 화일약품에서 공급하는 비타민 D<sub>3</sub>(cholecalciferol)이며, 100000 IU/g인 식품첨가에 사용되는 분말형태의 제품을 사용하였다. 칼슘은 화일약품에서 공급하는 유청칼슘이며, 칼슘함량 26.4%인 식품첨가에 사용되는 분말형태의 제품을 사용하였다.

**임상 대상 동물 및 난소절제 수술**

체중 180-200 g의 Sprague-Dauley종 암컷 흰쥐를 삼육실험동물연구소(오산, 경기도)로부터 구입하여 사용하였다. 흰쥐는 아

주대학교병원 동물실험실에서 키웠으며, 이곳의 온도는 23±1℃, 습도는 40~60%, 명암주기는 12시간 조건으로 24주간 사육하였으며, 기본사료(고형사료, 삼양사료(주), 서울)와 식수는 제한 없이 공급하였다. 난소절제 수술 과정은 다음과 같다. 케타민 1 mL/kg(체중) 복강 투여하여 흰쥐를 마취하였다. 마취 후 등쪽 부위의 털을 전기면도기로 제거하고 70% 알코올로 소독하였다. 먼저 흰쥐의 등쪽 하단 부위 척추선을 따라 약 3 cm 가량의 피부조직을 메스를 이용하여 가르고 난소가 위치하는 복막 양쪽을 1.5 cm 가른 후 난소를 절개하였다. 대조군, A 군, B 군은 왼쪽 난소부터 절제하였고, 정상군은 난소를 절제하지 않고 봉합하였다. 수술 1일 후 항생제를 투여하였으며, 이후 약4주간 회복기를 가졌다.

**사료 조성물의 제조 및 투여**

사료는 삼양사료 주식회사에서 제공하는 분말형태의 사료를 기본사료로 사용하였고, 여기에 칼슘, 비타민 D<sub>3</sub>, 비타민 K<sub>1</sub>, 두충추출물을 첨가하여 조성물 사료를 제조하였다. 성분 구성은 각각의 성분의 골다공증에 대한 임상실험에 관련된 보고를 참고하여 결정하였다(12-14). 임상 대상 흰쥐는 정상군(난소비절제군)과 난소절제군으로 구분된다. 난소절제군은 다시 대조군, A 군, B군 으로 구분되며 각각 7마리씩 임상에 이용되었다. 각 군에 투여된 조성물 사료는 Table 1과 같다. 임상에 사용된 흰쥐의 1일 사료 투여량은 60 g/kg(체중) 기준으로 하였고, 흰쥐의 1일 사료 섭취량은 흰쥐가 3일 동안 섭취하는 사료를 정량하여 평균하였다. 조성물 사료는 7개월간 투여하고 골다공증 완화 효과를 분석하였다.

**노의 수집 및 골조직의 채취**

노증의 pyridinoline 및 deoxypyridinoline을 측정하기 위해 노를 수집하였다. 물과 사료를 자유로이 섭취하게 하면서, 1마리씩 꺼내어 4시간 간격으로 노를 채취하여, 3일간 수집하였다. 수집된 노는 -20℃ 냉동고에 보관하였고, 노에 함유된 creatinine, pyridinoline, deoxypyridinoline 측정을 위해 사용되었다. 뼈의 trabecular bone area를 알기 위한 골조직 검사를 위하여 조성물 투여 후 약 7개월 쯤, ether로 마취시킨 후 cervical dislocation 으로 도살하였다. 복부를 절개하여 우측의 대퇴골 및 경골, 좌측의 경골을 취하였다. 우측의 대퇴골 및 경골은 드라이 아이스에 급속 냉동시킨 후 deep freezer로 이동하여 보관하였고, 좌측 경골은 골조직 검사를 위하여 4% 포르말린 용액에 보관하였다.

**골다공증의 진단**

골다공증은 골밀도를 측정하거나, 골대사 지표 (bone biochemical marker)를 측정하여 진단한다. 골밀도를 측정하는 것은 주로 현재의 골다공증의 진행 상황을 파악하는데 주로 이용된다. 하지만 미래의 골밀도를 예측하거나 골대사의 전환율(turnover rate)

을 알기 위해서는 골대사 지표(bone biochemical markers)의 분석이 필요하다. 좋은 골대사지표의 조건으로는 뼈에 특이한 물질이어야 하며 비 침해적으로 쉽게 검사할 수 있어야 한다. 골대사 지표는 다시 골흡수 지표와 골형성 지표로 구분되는데, 골흡수 지표는 파골세포에 의한 collagen의 product를 측정하는 것이고 골형성 지표는 조골세포에서 생성하는 단백질로 조골세포에서 혈액 속으로 분비되는 것을 측정한다. 본 연구에서는 골흡수 지표 물질로서 뇨의 pyridinoline 및 deoxypyridinoline을 선택하여 골다공증을 진단하였다. Pyridinoline(Pyr)과 deoxypyridinoline(D-Pyr)은 hydroxylysine 및 lysine의 posttranslational processing에 의해 형성되며 mature collagen에 존재한다. Pyr과 D-Pyr은 피부와 같은 대부분의 조직에는 매우 적고 bone에 많이 있어 골대사를 나타내는데 특이성이 높다. 특히 파골세포에 의해 뼈에 있는 type I collagen이 분해될 때 많이 혈중과 소변으로 유리한다. 소변의 Pyr은 폐경 후 50~100% 이상 증가되며 호르몬 대체요법 후에 폐경 전 농도로 감소하는 경과를 보여 임상적 응용에 매우 잘 일치된다. 사람 뼈에는 pyridinoline 이 deoxypyridinoline보다 3배가량 많이 존재하고, deoxypyridinoline이 pyridinoline에 비해 골흡수 지표로서 특이성이 더 좋은 것으로 알려져 있다. 파골세포에 의해 뼈에서 방출되는 pyridinoline, deoxypyridinoline은 약 60%가 단백질과 결합하고 있다. 기존 HPLC 방법은 정확성은 있으나 많은 양을 검사하는 데는 제한이 있으며 EIA방법에 의한 것은 많은 양을 검사할 수 있어 임상에 응용하기에 편리하다(2).

#### Pyridinoline 및 deoxypyridinoline 분석

Pyridinoline 및 deoxypyridinoline의 측정은 Jan T. James 등(1996)이 보고한 방법을 수정하여 분석하였다(15). 뇨와 농축 HCl(35%)을 각각 1.5 mL, 0.5 mL (3:1)를 혼합하여 최종 HCl 농도 약 3 M이 되게 하여, 10 mL screw-top vials에 넣어 120°C heating block에서 20시간 동안 가수 분해하였다. 가수분해된 뇨 2 mL를 취하여 10분간 microcentrifuge(13000g)에서 원심분리하였다. 상정액 1 mL를 취하여 25 mM disodium tetraborate (pH 9.3)를 사용하여 1/10로 희석하여, solid phase extraction(SPE)을 하였다. Solid phase extraction(SPE)에 사용된 cartridge는 IST에서 공급하는 1 mL Isolute Confirm HCL SPE cartridge를 사용하였다. SPE 실험은 5 mM sodium formate(pH 2.75) 2 mL를 유속 0.5 mL/min으로 cartridge를 conditioning하는 것으로 시작한다. conditioning 후 희석한 가수분해된 뇨 7.5 mL를 유속 0.5 mL/min으로 cartridge에 통과시킨다. 5 mM sodium formate 0.5 mL로 washing(유속 0.5 mL/min)하여 salt를 제거하였다. 5 mM sodium formate : MeOH이 6:4로 혼합된 용액 6 mL를 유속 3 mL/min으로 통과 시키기 cartridge에 흡착된 analyte 이외의 불순물을 제거한다. 5 mM sodium formate 2 mL로 유속 3 mL/min에서 washing한다. 이후 질소로 30초간 drying하고, 최종 HFBA(heptafluorobutyric acid)로 pH 5로 적정된 100 mM sodium formate 400  $\mu$ l를 사용하여 pyridinoline 및 deoxypyridinoline을 선택적으로 용리시키고, 용리된 용액을 1 M HFBA 40  $\mu$ l가 들어있는 tube에 포집하여 HPLC 분석을 수행하였다. 전처리된 용액은 HPLC를 사용하여 분석하였다. 검출기는 형광검출기(FL2000, SPECTRA SYSTEM, USA)를 사용하였고 emission 파장은 296 nm에서 excitation파장은 400 nm를 사용하였다. 컬럼은 역상(C18, 250 $\times$ 4.6 mm, 5  $\mu$  micron, Phenomenex,

USA)을 사용하였다. 펌프는 SPECTRA system P4000을 사용하였고, 유속은 1 mL/min에서 분석하였다. 이동상은 30 mM heptafluorobutyric acid(HFBA)와 acetonitrile을 83:17 (v/v)에서 70:30(v/v)으로 30분간 점차적으로 변화를 주는 gradient 조건에서 분석하였다. Pyridinoline 및 deoxypyridinoline의 standard는 각각 731nM pyridinoline, 342nM deoxypyridinoline이 들어있는 corsslinks standard (INstruchemie b.v, Netherland)를 희석하여 사용하였다.

#### 뇨의 creatinine 분석

상기 측정된 pyridinoline과 deoxypyridinoline은 뇨의 농축 정도에 따라 영향을 받기 때문에 보정이 필요하다. 보정을 위한 지표 물질로서 creatinine을 선택하였다. 뇨의 creatinine 측정을 위해 creatinine kit (영동제약)을 사용하였다. 뇨는 1/50배 희석하여 측정하였고, Kit에 들어있는 picric acid는 1/2배 희석하여 사용하였다. Standard는 creatinine 10mg/dL (884  $\mu$ M)를 사용하였고, 0, 2.5, 5, 7.5, 10 mg/mL를 제조하여 calibration curve를 작성하였다. Spectrophotometer(Shimadzu, UV-1201)의 파장은 515 nm에서 측정하여 흡광도를 측정하였다. 뇨의 creatinine은 mM로 나타내었고, pyridinoline 및 deoxypyridinoline은 보정하는데 사용하였다.

#### Trabecular bone area 측정을 위한 골조직 검사

동물을 희생한 다음 해면골(trabecular bone)을 분석하기 위해 경골을 취하였다. 경골의 중앙을 절개하여 epiphysis 부분의 해면골(trabecular bone)을 관찰하였다. 골조직을 분석하기 위하여 우선 탈회 과정을 거친 후 표준 방법에 따라 Hematoxylin & Eosin 염색한 후 표본을 만들었다. 골조직 표본을 만드는 작업은 아주대학교병원 해부병리과에서 수행하였다. 표본을 3600 dpi에서 scanning (UTA III, UMAX)하여 표본의 골조직 image를 관찰하였다. Photoshop 5.5를 이용하여 표본 image(Figure 3)에서 골조직 image(Figure 4)를 분리하였고, 분리된 골조직 image에서 해면골 면적을 측정하였다. 해면골 측정부위는 epyphysis를 선정하였다. Image를 좌,우로 분리하여 성장판의 가장 높은 지점에서 0.2 mm, 각각 해면골을 둘러싼 조직으로부터 0.2 mm 떨어진곳을 직사각형 형태를 취하여 측정하였다. 해면골 및 전체면적 측정을 위하여 이미지 분석 2 D software (2 D Elite, Amersham Pharmacia Biotech. Co.)를 사용하였다. 비교분석은 측정부위의 전체 면적에서 해면골이 차지하는 면적을 %로 정량화하여 분석하였다.

#### 결과 및 고찰

두층 추출물의 골다공증에 미치는 효과를 보기 앞서 본 실험 과정에서 쥐의 체중 변화를 관찰하였다. 체중의 변화에 있어서 난소절제 후 30일째와 235일째의 측정치는 정상군이 260.8  $\pm$  21.3, 303.3  $\pm$  30.1을 나타내었고, 난소절제 대조군은 262.9  $\pm$  22.3, 330.0  $\pm$  38.4로 증가함을 나타내었다. 난소절제 A군은 255.7  $\pm$  23.0, 340.0  $\pm$  56.3이었고, 난소절제 B군은 262.9  $\pm$  22.7, 325.0  $\pm$  57.6을 나타내었으며, 대조군에 비하여 유의성을 나타내지 않음으로서 조성물의 효과를 분석하는데 체중 변화의 영향은 배제할 수 있었다.

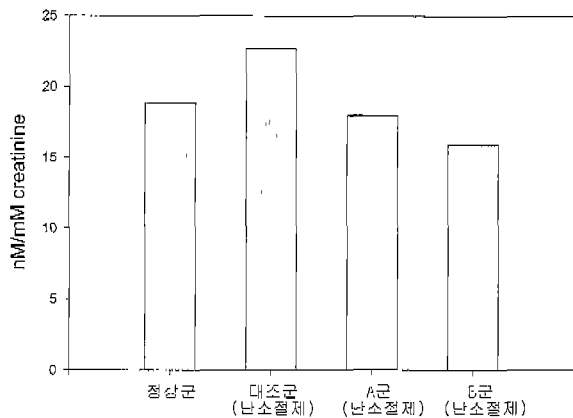


Figure 1. Effects of diet mixtures on urine pyridinoline concentration of ovariectomized rats.

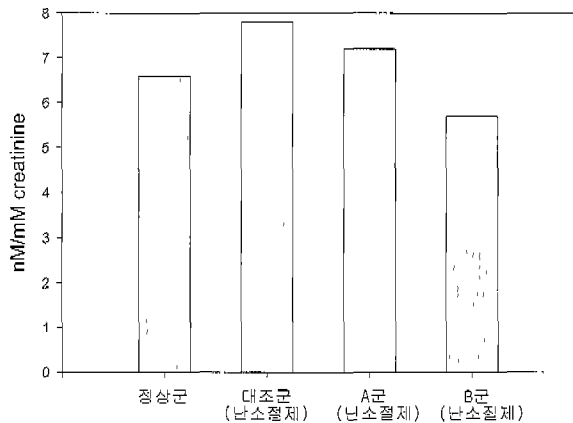


Figure 2. Effects of diet mixtures on urine deoxypyridinoline concentration of ovariectomized rats.

두충 추출물의 골다공증에 미치는 효과를 골흡수 지표인 뇨의 pyridinoline 및 deoxypyridinoline 함량 비교를 통하여 판단할 수 있었다. Pyridinoline(Pyr)과 deoxypyridinoline(D-Pyr)은 hydroxylysine 및 lysine의 post-translational processing에 의해 형성되며 mature collagen에 존재한다. Pyr과 D-Pyr은 피부와 같은 대부분의 조직에는 매우 적고 bone에 많이 있어 골대사를 나타내는데 특이성이 높다. 특히 파골세포에 의해 뼈에 있는 type I collagen이 분해될 때 많이 혈중과 소변으로 유리 된다. 소변의 Pyr은 폐경

후 50~100% 이상 증가되며 호르몬 대체요법 후에 폐경 전 농도로 감소하는 경로를 보여 임상적 응용에 매우 잘 일치된다. 사람 뼈에는 Pyr이 D-Pyr보다 3배가량 많이 존재하고, D-Pyr이 Pyr에 비해 골흡수 지표로서 특이성이 더 좋은 것으로 알려져 있다. 파골세포에 의해 뼈에서 방출되는 Pyr, D-Pyr은 약 60%가 단백질과 결합하고 있다(2).

Figure 1, 2는 235일간 조성물 사료를 투여하여 임상한 결과로서 골흡수 지표인 뇨의 pyridinoline과 deoxypyridinoline함량을 나타낸다. 난소절제 대조군의 Pyr, D-Pyr은 정상군 보다 각각 평균 20.1%, 18.2%씩 증가하였다. 이는 난소절제로 인하여 골다공증이 심화되었음을 나타낸다. 즉, 난소절제에 의한 호르몬 분비 감소로 인한 골다공증의 심화 현상으로 여겨진다. 난소절제 A군의 경우 Pyr, D-Pyr이 대조군 보다 각각 평균 20.7%, 9.0% 씩 감소하였다. 이는 난소절제 A군에 투여된 칼슘과 비타민D, K의 효과로 여겨지며, 이들 성분이 골다공증을 완화하는 효과가 있음을 지적한 보고와 일치하는 결과를 보인 것이다(14,16,17). 난소절제 B군 즉, 두충추출물이 함유된 조성물을 투여한 경우 Pyr, D-Pyr이 대조군 보다 각각 평균 30.0%, 26.9% 씩 감소하였다. 이는 난소절제 B군에 투여된 조성물의 골다공증 억제 효과를 분명히 보이는 결과이다. 난소절제 A군 보다 효과가 우수한 것은 두충추출물의 효과로 판단되며, 특히 골흡수 지표로서 특이성이 우수한 D-Pyr의 감소가 뚜렷한 것은 칼슘 및 비타민에 두충추출물을 투여했을 때 보다 우수한 골다공증 억제 효과를 나타낸 것으로 여겨진다. 두충추출물의 골다공증 억제 효과는 이소플라본의 골다공증 억제 효과(18)와 비슷한 결과를 보였다. 이소플라본의 경우 같은 실험조건으로 이소플라본을 0.083% 함유된 조성물을 투여하였을 때, Pyr, D-Pyr이 대조군 보다 각각 평균 30.4%, 29.5% 씩 감소하였다. 이소플라본은 콩 유래 화합물로서 이미 골다공증에 우수한 효과가 있음이 알려져 있다. 본 실험의 결과, 두충도 이소플라본과 유사한 골다공증 억제효과가 있음을 알 수 있었다.

골다공증 억제에 대한 효과를 직접 눈으로 확인하기 위해 뼈의 골밀도를 간접적으로 측정하는 방법인 trabecular bone area (%)를 측정하였다. Trabecular bone은 골대사작용이 가장 활발한 곳이며, 외부효과에 의한 뼈의 골생성 및 골흡수 작용이 가장 빠르게 반응하여 나타나는 곳이다. 따라서 trabecular bone area를 측정함으로써 골다공증을 진단할 수 있으며, 골다공증 유발 억제 효과를 판단할 수 있는 지표로 사용되기도 한다. Figure 3은 임상에 적용된 경골(tibia)의 image scanning 결과이고,

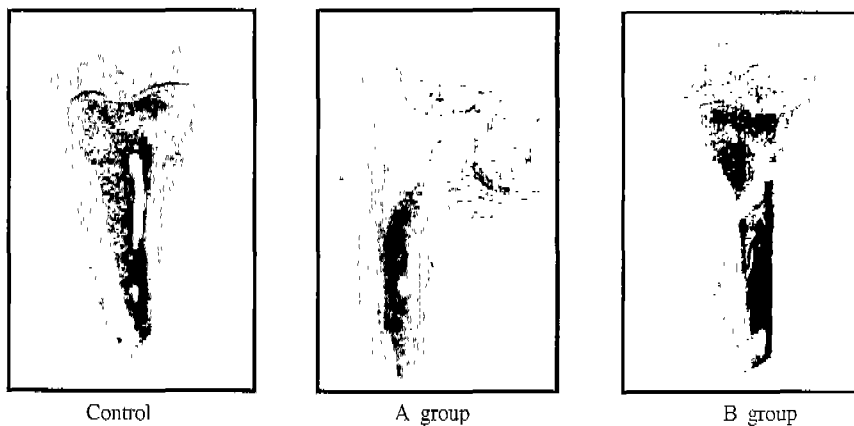


Figure 3. Scanning images of proximal tibias.




Figure 4. Modified images of proximal tibias to measure the trabecular bone area.

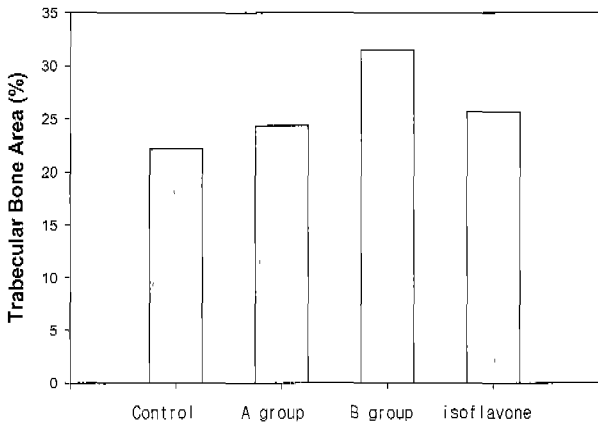


Figure 5. Trabecular bone area in the tibia of ovariectomized rats. Isoflavone is the result of ovariectomized administration of vitamin D, vitamin K, calcium and isoflavone (18).

Figure 4는 trabecular bone 면적 계산을 위해 Figure 3의 골조직 이미지를 분리한 그림이고, 분리된 골조직 image에서 해면골 면적을 측정하여 임상에 적용한 각 군별로 Figure 5에 나타내었다. Figure 5에서 난소절제 A군의 trabecular bone area는 대조군에 비하여 9.9% 증가한 것으로 나타나 칼슘 및 비타민의 골다공증 억제 효과를 보인 것으로 판단된다. 두충추출물이 첨가된 조성을 투여한 난소절제 B군은 이보다 효과가 우수하여, 대조군 보다 42.0% 증가된 결과를 보였다. 이는 Pyr 및 D-Pyr를 이용한 골흡수지표 측정을 통한 결과와 같이 두충에 의한 골다공증 유도 억제 효과를 경골의 전체 이미지 및 trabecular bone 면적 비교를 통하여 확인할 수 있는 결과라 판단된다. Figure 5에서는 두충추출물과 이소플라본의 효과가 비교 표시되었다. 골 흡수 지표인 Pyr, D-Pyr에서는 큰 차이를 보이지 않았는데, trabecular bone 면적에서는 두충의 효과가 훨씬 우수한 것으로 나타났다. 골흡수 지표는 현재 진행되는 상황을 나타내는 척도라 한다면 trabecular bone 면적은 골다공증이 진행된 결과를 나타내는 자료가 되기 때문에 Figure 5의 결과로 두충이 이소플라본 보다 우수한 골다공증 억제에 더 우수한 효과를 나타낸다고 할 수 있다.

골다공증 억제 효과를 종합적으로 판단하면, 실험결과 A군과

B군은 대조군과 비교하여 골흡수 억제 효과를 나타냈으며, 경골의 trabecular bone area 측정에서도 대조군에 비해 증가함을 나타내었다. 이는 칼슘, 비타민 D<sub>3</sub>, 비타민 K 혼합 조성물과 이에 두충추출물을 동시에 혼합한 조성물이 골흡수 억제에 의해 골밀도가 유지되며, estrogen 결핍에 의한 골다공증 유발 억제 효과가 있음을 의미한다. 또한 B군의 효과가 더 우수하였는데, 이는 칼슘, 비타민K, 비타민D에 이소플라본을 추가한 것으로서 나타난 효과로 이소플라본의 골다공증 유발 억제에 효과를 잘 보여주는 결과이다. 이러한 효과는 일차적으로 이소플라본의 약한 estrogen 활성이 폐경기 이후 여성호르몬 결핍에 의해 진행되는 turnover rate의 증가에 의한 골밀도 감소를 억제시키는 효과를 나타내는 것으로 고찰할 수 있다. 많은 보고에 의하면 이소플라본은 약한 estrogen 활성을 나타내어, 여성의 폐경기 이후에 발생하는 골다공증 유발억제에 효과가 있는 것으로 알려져 있다 (19). 하지만 많이 알려져 있지 않은 두충이 본 연구 결과 이소플라본 보다 더 우수한 효과를 나타내었다. 골다공증과 같은 질병은 치료기간이 길고, 발병 후 약물치료에 의한 치료효과가 크지 않고, 부작용의 위험성이 커서 예방 및 식이 요법 같은 다각도의 치료방법의 개발이 필요하다. 본 실험 결과는 골다공증 예방 및 치료를 위한 식이 요법 측면에 매우 유용하다 할 수 있다. 식품으로 사용 가능하고, 치료 및 예방효과가 있는 칼슘, 비타민 D<sub>3</sub>, 비타민 K<sub>1</sub> 성분에 두충을 첨가한 조성물이 골흡수 억제에 의한 골다공증에 미치는 효과가 확인되었고, 이러한 성분에 두충이 혼합되면, 골다공증억제에 더 우수한 효과를 나타내는 것을 확인하였다.

요 약

두충의 골다공증 억제 효과를 연구하였다. 난소절제된 흰쥐에 기본사료, 칼슘, 비타민 D<sub>3</sub>, 비타민 K<sub>1</sub>를 함유하는 조성물과 두충추출물을 추가한 조성물을 7개월간 투여한 후 기본사료만 투여한 대조군과 비교하였다. 골 흡수 지표로 deoxypyridinoline을 분석한 결과 칼슘 비타민 조성물 투여군의 경우 대조군과 비교하여 9.0%, 두충 추가 조성물 투여군의 경우 26.9% 감소하였다. 경골의 trabecular 골면적을 측정된 결과 칼슘 비타민 조성물 투여군의 경우 대조군과 비교하여 9.9%, 두충 추가 조성물

투여군의 경우 42.0% 증가하여 두충의 골다공증 억제 효과를 확인할 수 있었다.

### 감 사

본 연구는 한국과학재단지정 초정밀생물분리기술연구센터의 연구비 지원에 의하여 수행되었으며 이에 감사드립니다.

### REFERENCES

- Gallagher, J. C., B. L. Riggs, and J. Eisman (1994), Diagnosis, prophylaxis, and treatment of osteoporosis, *Am J Med*, **90**, 646-650.
- Christenson, Robert H. (1997), Biochemical markers of bone metabolism : An overview, *Clinical Biochem.*, **30**(8), 573-593.
- Moon, K. S. (1999), Ingredients of medicinal herbs and their use, *Ihwolseogak*, Seoul, pp.177.
- Whang, W. K., S. B. Choi, and I. H. Kim (1996), Physiological activities of mixed extracts of *Acantopancis senticosi* radices cortex and euommiae cortex. *Kor. J. Pharmacogn*, **27**(1), 65~74.
- Li Y, Metori K, Koike K, Che QM, Takahashi S (1999), Improvement in the turnover rate of the stratum corneum in false aged model rats by the administration of geniposide acid in *Eucommia ulmoides* Oliver Leaf." *Biol Pharm Bull* **22**(6), 582-585.
- Li Y, Koike K, Che Q, Yamaguchi M, Takahashi S (1999), Changes in lactate dehydrogenase and 3-hydroxyacetyl-CoA dehydrogenase activities in rat skeletal muscle by the administration of *Eucommia ulmoides* Oliver leaf with spontaneous running-training. *Biol pharm Bull*, **22**(9), 941-946.
- Watanabe, Jun, Jun Kawabata, Hideyuki Kurihara and Ryoya Niki (1997), Isolation and identification of a-glucosidase inhibitors from tochu-cha(*Eucommia ulmoides*)., *Biosci. Biotech. Biochem.*, **61**(1), 177-178.
- Chien. T. H. (1957), Pharmacological action of *Eucommia ulmoides*. *Jpn. J. Pharmacol.* **6**, 122-137.
- Kin. K. C and Ting. K. S (1959), Drugs for the treatment of hypertension. II. Toxicity and experimental therapy of *Eucommia ulmoides*, *Acta Physiol. Sin.* **20**, 247-254.
- Xu. S. L., Zeng. Q. Z., Huang. W. G. and Yin. Q. (1986), Effects of Duzhong on plasma cAMP and cGMP levels on mice, *Chin. Trad. Herbal Drugs* **17**, 204.
- Oh, H. S., H. C. Kim, S. I. Lee, and D. K. Ahn (1995), Effects of *Eucommiae* cortex and folium on the ovariectomized rat as the model of postmenopausal osteoporosis, *J. of Herbology*, **10**(1), 59-68.
- Ranhotra, G. S., J. A. Gelroth, S. D. Leinen, and A. Rao (1997), Bioavailability of calcium in a high calcium whey fraction, *Nutr. research.*, **17**, 1663-1670.
- Matsunaga, S., H. Ito, and T. Sakou (1999), The effect of vitamin K and D supplementation on ovariectomy-induced bone loss, *Calcif Tissue Int.*, **65**, 285-289.
- Ishida, H., T. Uesugi, K. Hirai, T. Toda, H. Nukaya, K. Yokotsuka, and K. Tsuji (1998), Preventive effects of the plant isoflavones, daidzin and genistin, on bone loss in ovariectomized rats fed a calcium-deficient diet, *Biol Pharm Bull.*, **21**(1), 62-66.
- James, Ian T., A. J. Walne, and D. Perrett (1996), Automated solid-phase extraction with high-performance liquid chromatography analysis of Pyridinium crosslinks, *Anal. biochem.*, **240**, 29-36.
- Christine, R. D. (1997), Phytoestrogens reduce bone loss and bone resorption in ovariectomized rats, *J. Nutr.* **127**(9), 1795-1799.
- Potter, S. M. (1998), Soy protein and isoflavones : their effects on blood lipids and bone density in postmenopausal women, *Am. j. of clin. nutr.*, **68**, 1375S-1379S.
- Lee, Dong Sun and Sang Yo Byun (2001), Effects of the dietary mixture of isoflavone on osteoporosis, *Korean J. Biotechnol. Bioeng.*, **16**(4), 420-425.
- Polkowski, K, et al. (2000), Biological properties of genistein. A review of in vitro and in vivo data, *Acta Pol Pharm.*, **57**(2), 135-155.