

Ameroid Constrictor를 이용한 개에서의 단순 간외성 간문맥전신단락증의 치료

정성목 · 이충호 · 양정환 · 김완희 · 최민철 · 윤정희 · 이주명 · 권오경 · 남치주¹
서울대학교 수의과대학

Surgical Correction of Single Extrahepatic Portosystemic Shunt Using Ameroid Constrictor in a Dog

Seong Mok Jeong, Chung-Ho Lee, Jung Hwan Yang, Wan Hee Kim,
Min-cheol Choi, Junghee Yoon, Joo-Myoung Lee, Oh-Kyeong Kweon and Tchi-Chou Nam¹

College of Veterinary Medicine, Seoul National University

Abstract : A 2-year-old 4.0-kg female Shih Tzu with history of hematemesis and melena was referred to Veterinary Medical Teaching Hospital, Seoul National University for further evaluation and treatment. During physical examination, the dog revealed mild depression, dry mucous membrane and abdominal pain. Hematologic values were normal and serum chemical values showed increased serum bile acid (53.47 $\mu\text{mol/l}$, preprandial), fasting serum ammonia concentration (184 g/dl), alanine transferase (98 U/L), alkaline phosphatase (871 U/L) and gamma glutamyl transpeptidase (21 U/L), and decreased blood urea nitrogen (4 mg/dl), total protein (4.1 g/dl) and albumin (1.2 g/dl). Microhepatica was shown in abdominal radiography. During the ultrasound examination, dilated tortuous vein communicating with caudal vena cava was observed near the stomach. Intraoperative jejunal vein portography was performed during laparotomy to confirm the location and size of shunt vessel. According to history taking, physical examination, hematologic and serum chemical examination and radiographic study, it was diagnosed as single extrahepatic portosystemic shunt. The anomalous vessel (7 mm, o.d.) that enter the caudal vena cava from the left gastric vein, near the level of the diaphragm, was identified. A Ameroid constrictor (5 mm, i.d.) was applied to the shunting vessel near the caudal vena cava. Hematologic and serum chemical values recovered gradually and were revealed normal values 4 months after surgery. Four month after surgery serum bile acids concentrations were 0.56 $\mu\text{mol/l}$ (preprandial) and 18.45 $\mu\text{mol/l}$ (postprandial). Abdominal radiograph showed normal gastric axis and it revealed normal size of the liver. Fine texture and increased echogenicity of liver and enlargement of portal vein were shown in ultrasonography. Single extrahepatic portosystemic shunt might be treated surgically using Ameroid constrictor.

Key words : portosystemic shunt, extrahepatic, Ameroid constrictor, dog

서 론

간문맥전신단락증(portosystemic shunt, PSS)은 간으로 유입되어야 하는 복강 내의 위, 장관, 비장 또는 체장으로부터의 혈액이 비정상적인 혈관의 단락에 의하여 전신순환으로 유입되는 질환이다. 발생부위에 따라 간내성 혹은 간외성 단락으로 나눌 수 있으며, 간외성 단락은 소형 견종에서 그리고 간내성 단락은 대형 견종에서 호발한다¹⁵.

간문맥전신단락증 환축은 성장이 지연되며, 간혈적 식욕부진, 침울, 구토, 다뇨 및 혈변 등을 보이며 이차적으로 발생한 요결석증에 의하여 혈뇨, 단백뇨, 무뇨 및 요도폐색 등의 증상을 보이기도한다. 고단백 사료를 섭취한 후에는 간성혼수 증상을 나타내기도 한다⁴.

복부 일반방사선사진에서는 간의 크기가 정상보다 작은 것이 특징적이며, 초음파를 통하여 단락이 되어있는 혈관을 직접 확인할 수 있다. 또한 술중 양성조영술과 핵의학적으로⁷ 간문맥전신단락증을 확진할 수 있다.

혈액검사에서 소형견종증을 동반한 중등도의 재생불량성 빈혈이 나타날 수 있으며⁹, 혈청검사에서 BUN, 알부민, 혈청 총단백, 콜레스테롤 및 혈당의 저하가 관찰되며, 암모니아, ALT, AST 및 ALP 등이 증가하게 된다. 또한 간기능의 저하로 인한 응고계 부진이 나타날 수 있다⁵. 실험실 검사에 의한 확진은 ammonia tolerance test나 serum bile acid 측정으로 한다^{3,12}.

간문맥전신단락증의 치료는 내과적인 방법으로 증상을 완화할 수도 있지만 수술적인 방법으로 단락을 결찰해주는 것이 근본적인 방법이다^{10,15}. 수술적인 결찰법에는 단락혈관을 봉합사로 직접 결찰하는 방법과 Vogt 등¹³이 보고한 Ameroid constrictor를 이용하여 단락 혈관을 서서히 폐쇄시키는 방법이 있다.

본고에서는 2년령의 암컷 시츄에서 발생한 선천성 간외성 간문맥전신단락증에 대한 임상증상, 진단 및 Ameroid constrictor를 이용한 치료와 그 경과 등을 보고하고자 한다.

증 례

2년령, 체중 4 kg의 암컷 시츄가 혈액성 구토, 혈변 및 복

¹Corresponding author.
E-mail : tcnam@snu.ac.kr

부통증을 주증으로 인근 동물병원에 내원하여 검사를 실시하던 중 일반방사선 사진에서 간 외소증이 관찰되고 혈청 암모니아의 상승(184 $\mu\text{mol/dl}$) 및 ALT, AST 및 ALP의 증가로 간문맥전신단락증을 의심하여 서울대학교 수의과대학 부속동물병원에 의뢰되었다. 병력청취시 이유 이후 식물성 사료를 주식으로 섭취하고 있었으며, 구토 및 혈변 증세는 처방식 (1/d[®], Hill's, USA) 급여 후에 완화되었다.

일반신체검사

내원시 환축은 침울해 있었으며, 가시점막은 창백하고 건조하며 혈변 및 구토로 인해 3%정도의 탈수소견을 보였고, 체온 심박수 및 호흡수는 정상이었다.

혈액검사 및 혈청화학적 검사

혈액검사에서는 이상소견을 발견할 수 없었다. 혈청화학 검사에서 혈청 ammonia, ALT, ALP 및 γ -GT 수치가 각각 184 $\mu\text{mol/l}$, 98 U/L, 871 U/L 및 21 mg/dl로 상승되었고, BUN, total protein, albumin 및 total cholesterol 수치가 각각 4 mg/dl, 4.1 g/dl, 1.2 g/dl 및 48 mg/dl로 저하되어 있었다.

방사선학적 검사

복강의 단순 방사선 촬영 외측상에서 공기로 채워진 위의 음영의 축이 전방으로 변위되고 간의 음영이 작게 관찰되었다(Fig 1). 이러한 소견의 방사선학적 소견과 혈청화학검사를 종합한 결과 간문맥전신단락증이 의심되어 초음파검사를 실시하였다. 초음파검사 결과 간실질의 에코가 증가되었고 간실질내를 주행하는 간문맥의 음영이 관찰되지 않았다. 좌측 상복부에서 비장의 내측과 위의 후측으로 확장되고 사행하는 정맥이 후대정맥으로 유입되는 것이 관찰되었다(Fig 2). 이러한 비정상적인 혈관을 영상화하기 위하여 수술중 장간막정맥조영술(jejunal vein portography)을 실시하였다. 양성 조영제로는 Iohexol (Omnipaque[®], Nycomed Ireland Ltd,

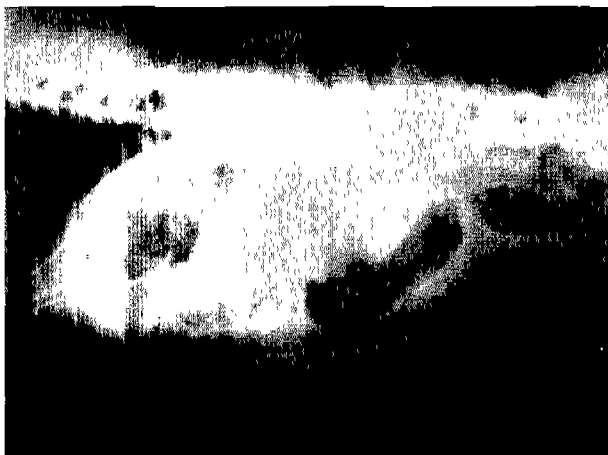

Fig 1. Plain radiograph of the dog with portosystemic shunt. Lateral view. Microhepatia is observed.

Ireland) 5 ml를 사용하였다. 장간막정맥을 통해 주입된 조영제의 음영이 비정상적으로 확장된 정맥을 따라 후대정맥에서 확인되나 간 실질내에서는 조영제의 음영이 확인되지 않았다(Fig 3).

진단

병력청취, 일반신체검사, 혈액검사, 혈청화학적검사 및 방사선학적 검사를 통해 간외성 간문맥전신단락증으로 진단하였다.

치료

간문맥전신단락증의 수술적 교정을 위해 Ameroid constrictor(Research Instruments N.W., INC., USA, Fig 4)를 이용한 단락혈관 폐쇄술을 적용하기로 결정하였으며, 수술에

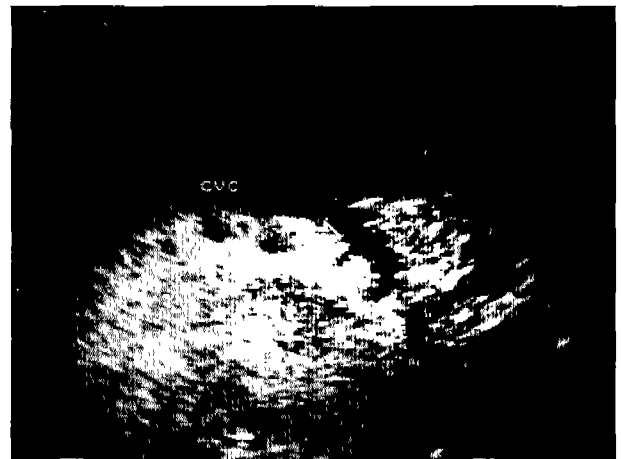


Fig 2. Ultrasonography of the dog with portosystemic shunt. Single tortuous vein (arrow) communicating with caudal vena cava is observed.

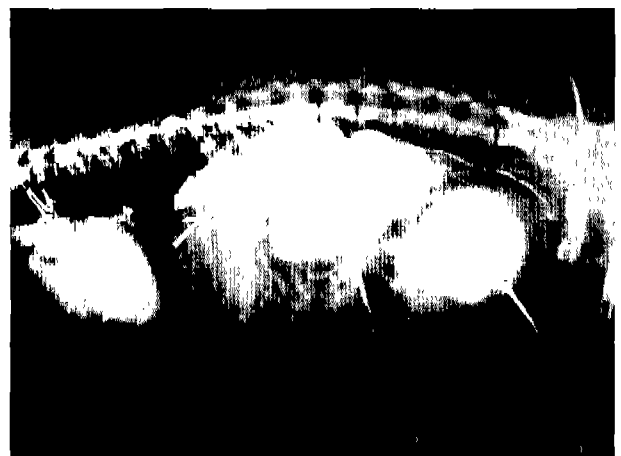


Fig 3. Positive-contrasted jejunal vein portogram of the dog with single extrahepatic portosystemic shunt. Lateral view. Note the shunt vessel (arrow). Contrast media is not observed in the liver.

앞서 탈수증의 교정을 위해 5% 포도당-0.9% 생리식염수(포도당가생리식염액®, 대한약품공업)를 10 ml/hour의 속도로 투여하였으며, ampicillin(펜부록®, 삼양화학) 20 mg/kg 및 enrofloxacin(바이트릴®, 바이엘) 5 mg/kg을 정맥 내 주사하였다.

Atropine(황산아트로핀주사액®, 광명제약)을 0.05 mg/kg의 용량으로 피하주사한 후 100% 산소하에서 4% isoflurane(이소플루란액®, Rhodia)으로 마취를 유도하여 기관튜브를 삽관한 후 1.5 MAC (minimal alveolar concentration) isoflurane으로 마취를 유지하였다.

환축을 양와자세로 보정하고 장간막정맥조영술을 실시하기 위하여 제대부근에서 3 cm 가량 일반적인 방법으로 정중절개한 뒤 공장과 연해 있는 장간막의 일부를 복강외로 견인하여 장간막정맥에 24G 카테터를 장착하고 장간막정맥조영술을 실시하여 단락혈관의 위치를 확인한 후 검상돌기까지 절개선을 연장하였다. 간 실질은 전엽에 걸쳐서 심하게 위축되어 있었으며 간문맥의 내경도 거의 협착될 정도로 좁아져 있었다. 간문맥압 변화는 간문맥에 24G 카테터를 장착한 후

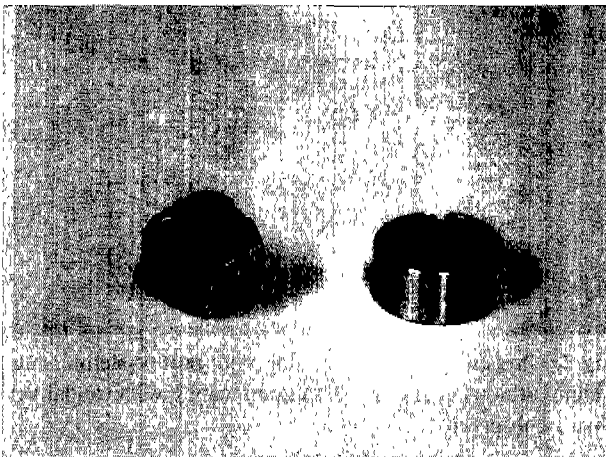


Fig 4. Ameroid constrictor. Stainless steel sleeve is covering hygroscopic compressed casein.

마취감시기(Datex-Ohmeda AS3/AM®, Datex-Ohmeda, Finland)를 이용하여 직접법으로 측정하였다. Ameroid constrictor 장착 전 간문맥압은 1-2 mmHg였다. 위를 복강내에서 우측으로 변위시킨 다음 후대정맥이 횡격막과 연해 있는 부분에서 좌측 위정맥으로부터 주행하여 후대정맥으로 유입되는 직경 7 mm의 비정상적인 단일혈관을 확인할 수 있었다(Fig 5A). 후대정맥과 가장 가까운 부위에서 주위조직에 최대한 손상을 주지 않으면서 단락혈관을 둔성분리한 후 내경 5 mm의 Ameroid constrictor를 단락혈관 주위에 장착시켰다(Fig 5B). 장착 후 복강장기를 원래 위치로 돌려놓은 다음 간문맥압을 다시 측정한 결과 4-5 mmHg였다. 간문맥압 측정이 끝난 후 장간막정맥조영술을 다시 실시하였으며 양성조영제의 음영이 확장된 단락정맥을 따라 후대정맥으로 유입되는 것과 함께 간문맥으로도 조영제가 일부 유입되는 것이 확인되었다(Fig 6). 문맥압 측정 및 양성 조영술을 실시하는데 약 15 분 가량 시간이 소요되었으며 이 시간 동안 복강장기의 울혈소견이 없음을 확인하고 복강세척을 실시한 후 일반적인 방법에 따라 폐복하였다.

술 후 10일간 입원하여 임상증상을 관찰하였으며 입원기간 동안 저단백혈증을 교정하기 위하여 신선한 혈장과 아미노산 수액제제(헤파코마®, 대한약품공업)를 정맥내로 투여하였다. 술 후 항생제로는 amoxicillin-clavulanate potassium (Clavamox®, Pfizer Animal Health, USA, 62.5 mg/head, po, q12h)와 enrofloxacin (5 mg/kg, IM, q12h)을 2주간 투여하였으며, 저단백혈증으로 인한 복수 발생을 교정하기 위해 furosemide(Lasix®, 한독약품)를 증상에 따라 용량을 가감하며 4주간 투여하였다. 처방식은 술 후 3개월 동안 1/d를 급여하였다.

예후

술 후 3일부터 빈혈 및 황달 증세를 보이기 시작하여 술 후 5일에 가장 심하다가 이후 회복되기 시작하여 술 후 3주에는 정상으로 회복되었다.

술 후 실시한 혈청 화학 검사에서는 혈청 ALT 및 AST

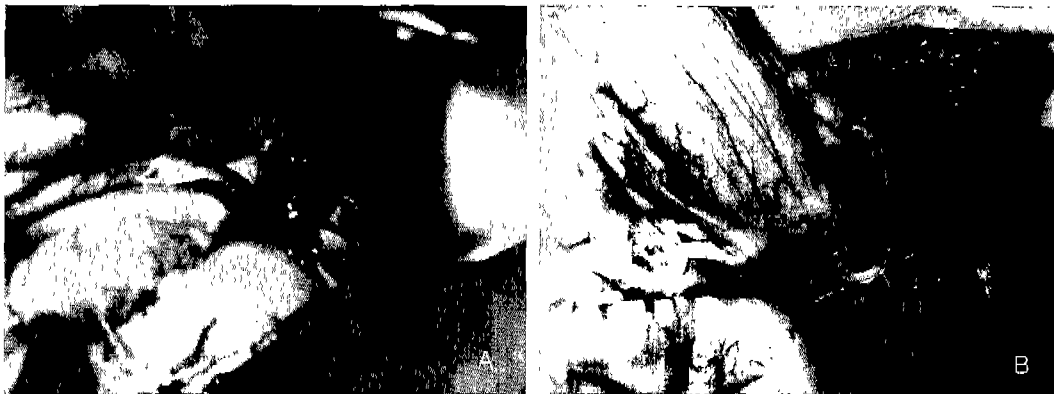

Fig 5. Intraoperative photograph of the left cranio-lateral abdomen. After displacement of stomach right laterally, large anomalous vessel that enters caudal vena cava near the diaphragm is observed (A). Ameroid constrictor is placed at the shunt vessel near the caudal vena cava (B).

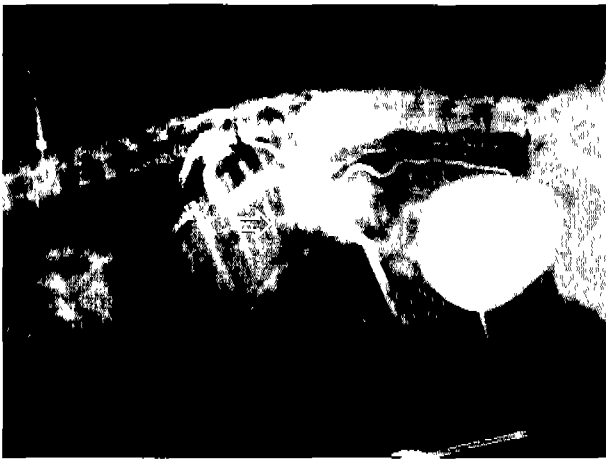

Fig 6. Postoperative positive-contrasted jejunal vein portogram of the dog with single extrahepatic portosystemic shunt. Lateral view. Portal flow of contrast media is observed (arrow).

수치는 술 후 증가하기 시작하였다가 서서히 감소하여 3주에는 정상으로 회복되었다. 혈청 ALP 및 γ -GT 수치는 수술 후 각각 2,390 U/L 및 40 mg/dl로 상승되었다가 서서히 감소하여 술 후 18주에는 정상으로 회복되었다. 혈청 ammonia 수치는 술 후 3일부터 10 μ mol/l 이하로 유지되었다. BUN, total protein, albumin 및 total cholesterol 수치는 술 후 서서히 증가하여 술 후 18주에 정상으로 회복되었다. 혈청 bile acid 농도를 측정한 결과 술 후 2주까지는 공복시 bile

acid의 농도가 56.28 μ mol/l로 정상보다 높게 나타났으며, 술 후 5주에는 공복시에는 9.38 μ mol/l로 정상이나 식후에는 46.43 μ mol/l으로 높았다. 술 후 18주에는 공복시와 식후에서 각각 0.56 μ mol/l 및 18.45 μ mol/l로 정상으로 회복되었다 (Table 1).

술 후 18주에 단순 방사선 촬영시 복강의 외측상에서 위축이 11번 늑골과 평행하게 위치하는 것이 관찰되었고, 이는 간의 크기가 정상임을 나타내며, 초음파 검사시에는 간내에서 간문맥 음영이 관찰되었고, 후대정맥과 나란히 주행하는 확장된 간문맥 음영을 확인할 수 있었다(Fig 7).

술 후 3개월 부터 처방식 급여를 중단하고 일반사료 및 육류를 급여하였으나 구토나 혈변 등의 임상 증상은 나타나지 않고 있으며 환축의 전신적인 상태도 정상으로 회복되었다.

이상의 임상증상, 혈청화학적 검사 및 방사선학적 검사를 통해 단순 간외성 간문맥전신단락증은 Ameroid constrictor를 사용함으로써 치유되었음을 알 수 있었다.

고 찰

간문맥전신단락증은 발생위치에 따라 간외성 혹은 간내성으로 나눌 수 있으며 간외성 단락의 발생 부위는 1) 문맥과 후대정맥간 2) 문맥과 기정맥간 3) 좌측 위정맥과 후대정맥간 4) 비장정맥과 후대정맥간 5) 좌측 위정맥, 전측 장간막정맥, 후측 장간막 정맥 또는 위십이지장 정맥과 후대정맥간 그리고 위의 이상 혈관들이 복합적으로 발생하는 경우가 있

Table 1. Changes in hematologic and serum chemical values after surgical treatment of extrahepatic portosystemic shunt in a dog

Items		Time after surgical treatment (week)						
		Pre	1	2	3	5	18	
WBC	/ μ l	15,800	46,200	12,600	8,300	10,600	12,000	
RBC	$\times 10^6$ / μ l	6.73	3.84	4.98	5.62	6.43	6.48	
Hb	g/dl	13.2	7.6	10.3	10.6	13.4	15.2	
PCV	%	42	24	32	36	39	39	
MCV	fl	62	62	64	64	61	59	
ALT	U/L	98	181	122	54	57	50	
AST	U/L	51	248	38	25	28	15	
ALP	U/L	871	2390	1410	939	291	36	
γ -GT	U/L	21	40	38	31	26	7	
Total bilirubin	mg/dl	0.57	3.48	0.9	0.33	0.37	0.2	
BUN	mg/dl	4	3.8	3	2	2.8	15	
Total protein	mg/dl	4.1	11	4.2	4.5	6.1	6.9	
Albumin	mg/dl	1.2	1.1	1.3	1.3	1.3	3	
Cholesterol	mg/dl	48	90	94	131	199	247	
Glucose	mg/dl	81	83	99	96	109	100	
Ammonia	μ mol/l	184	10	13	9	4	1	
Serum	preprandial	μ mol/l	53.47	-	56.28	-	9.38	0.56
Bile acid	postprandial	μ mol/l	-	-	-	-	46.43	18.45

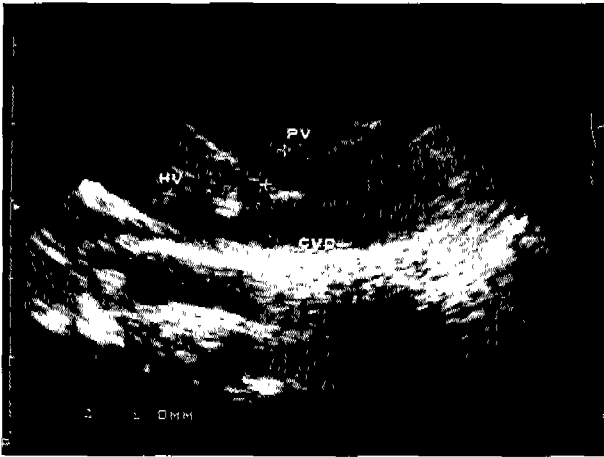


Fig 7. Ultrasonography of the dog with portosystemic shunt. Eighteen weeks after surgical treatment. Portal vein is seen in the liver.

을 수 있다. 간내성 단락은 1) 선천적으로 정맥관이 폐쇄되지 않는 경우, 2) 간문맥과 간정맥이 간내에서 문합되는 경우 3) 간외성 단락의 교정 후에 부작용에 의해 간내성 단락이 발생하는 경우 등이 있을 수 있다. 이 외에도 창상성으로 발생하는 경우도 있다⁴. 이러한 단락은 발생시기에 따라 다시 선천성 혹은 후천성으로 나눌 수 있다. 선천성 단락 발생 원인은 정확히 알려져 있지 않으나 간문맥압이(8-10 mmHg) 후대정맥 압력(4-0 mmHg)보다 높음으로 인해 태생기 이후에 열려있던 혈관들이 닫히지 않고 혈류가 간을 거치지 않고 바로 후대정맥이나 기정맥을 통해 전신순환으로 유입됨으로 인해서 발생하는 것으로 알려져있다⁴. 후천적으로는 출생시에는 임상적으로 영향을 미치지 않을 정도의 미세한 혈관들이 간의 고혈압을 유발하는 간경화, 임파종 및 창상 등으로 인해서 확장되면서 발생할 수 있다¹⁵. 간문맥전신단락증은 주로 순종견에서 다발하며 이중 Yorkshire terrier, Miniature schnauzer, German shepherd 및 Shih Tzu 종에서 다 발한다고 보고되어 있고 대형견종에서는 간내성 단락이(60-70%) 호발하고, 중-소형견종에서는 단순 간외성 단락이(90%) 주로 발생한다고 보고되어있다³. 본 증례에서도 선천성 단순 간외성 간문맥전신단락으로 소형견종인 Shih Tzu에서 발생하였다. 단순 간외성 PSS는 대부분의 경우 생후 1년 이내에 증상을 나타내어서 진단이 된다고 보고되어있다^{4,15}. 그러나 본 증례에서는 환축이 주로 채식을 하며 육류 및 일반 사료를 섭취하지 않았기 때문에 임상증상 발현이 늦었던 것으로 사료된다.

정상 간은 간문맥으로부터 80%, 간동맥으로부터 20%의 혈액을 공급받는다. 그러나 PSS 환축의 경우에는 간문맥으로부터의 혈류가 감소됨으로 인해서 미란성의 간염세포괴탈로 인한 간 실질의 위축과 함께 hepatic sinusoid가 확장된다. 간동맥 직경은 보상성으로 더욱 커지게 된다^{3,16}.

간은 체내 대사에서 가장 중요한 부분을 담당하며, 단백질, 지방 및 탄수화물 대사에 중추적인 역할을 하고 있다. 그러

므로 간질환 발생시에는 중추신경계, 소화기계 및 요로계 등 신체 전반에 걸친 임상증상을 나타내게 된다. 그러나 이러한 임상증상은 간질환이 심하게 진행되었거나 비가역적인 변화가 일어나기 전에는 나타나지 않을 수도 있다⁴.

PSS의 진단을 위한 혈청화학 검사에서 BUN, 알부민, 혈청 총단백, 콜레스테롤 및 혈당의 저하가 관찰되며, 암모니아, ALT, AST, γ -GT 및 ALP 등 증가가 관찰될 수 있다. 그러나 확진을 위한 혈청화학적 검사로는 sulfobromophthalein 배출시험, ammonia tolerance test 또는 serum bile acid 측정 등이 있다. 그러나 sulfobromophthalein 배출시험은 일선 병원에서 시행하기가 쉽지 않고 혈장 ammonia 농도는 변화가 심하기 때문에 측정에 어려움이 있다^{2,12}. 본 증례에서는 확진을 위한 검사로 serum bile acid 농도 측정을 이용하였다.

일반방사선사진에서는 간의 크기가 정상보다 작은 것이 특징적이며, 초음파를 통하여 단락이 되어있는 혈관을 직접 확인할 수 있다. 그러나 PSS의 확진은 술중 양성조영술 또는 nuclear scintigraphy를 통해 이루어진다. 술중 양성조영술로는 cranial mesenteric angiography, jejunal vein portography 및 transabdominal splenoportography 등이 있으며, nuclear scintigraphy는 ^{99m}Tcchnetium pertechnetate를 이용한다¹⁶. 본 증례에서는 술중 jejunal vein portography를 이용하여 PSS를 확진하였으며 단락혈관의 위치를 확인하였다.

간문맥전신단락증 치료는 수술적인 방법으로 단락혈관을 폐쇄하는 것이 근본적인 방법이나 수술을 실시하기 이전에 내과적인 방법으로 환축의 전신적인 상태를 교정해 주어야 한다. 저단백, 저지방 사료를 급여하며, 항생제를 투여하고, 락툴로오즈(듀파락 시럽®, 중외제약)를 투여함으로써 암모니아의 생성을 억제시켜 주어야한다⁴. 수술적인 방법으로는 단락혈관을 직접 결찰하는 방법과 Ameroid constrictor를 이용하여 서서히 폐쇄시키는 방법이 있다. 단락혈관을 직접 결찰할 경우에는 간문맥압을 측정하면서 결찰후의 간문맥압이 결찰전보다 10 cmH₂O이상 높지 않거나 최종 간문맥압이 20 cmH₂O를 넘지 않도록 하여야하며 복강장기의 울혈여부를 잘 관찰한 후에 울혈이 없음을 확인하고 수술을 마쳐야한다⁶. 간문맥압이 위의 기준을 만족시키지 못할 경우에는 완전결찰을 하지 않고 수술을 마친후 수개월 후에 다시 재수술을 하여야하는 단점이 있다. 이러한 기준을 만족하지 않을 경우에는 환축이 수술후에 복강장기의 울혈, 간의 고혈압 등의 증상으로 인해 경련등의 증상을 일으킬 수 있으며 수일내에 사망할 수도 있다¹¹.

Ameroid constrictor는 1950년대에 처음으로 개발되었으며 흡습성이 강한 casein을 압축하여 가운데에 혈관이 들어갈 수 있는 홈을 만들고 외부는 stainless steel로 감싸놓은 형태로 만들어져 있다. 주로 관상동맥이나 신동맥등과 같은 혈관의 폐색 실험에 주로 사용되어져왔다. 혈관에 장착하여 놓을 경우 처음 2주간은 casein이 급속히 팽창하며 이후 2개월에 걸쳐 서서히 팽창하면서 혈관을 완전히 폐쇄시키게 된다. Vogt 등¹³이 처음으로 개에서의 간외성 단순 간문맥전신단락

증에서 사용한 증례를 보고하였으며, 이후 간내성 PSS의 교정 후 발생하는 간문맥압을 낮추기 위한 방법으로 정맥이식술로 간외성 단락을 만든 후 이식한 혈관에 Ameroid constrictor를 사용한 예도 보고되어있다⁸. Vogt 등¹³의 보고에 따르면 Ameroid constrictor는 내경이 단락혈관 직경의 70%인 것을 사용하여야하며 그 보다 좁은 것을 사용할 경우에는 복강장기의 울혈이 발생한다고 하였다. 본 증례에서는 단락혈관의 직경이 7 mm 였으며 이에 따라 내경 5 mm의 Ameroid constrictor를 장착하였으며 복강장기의 울혈증상도 관찰할 수 없었고 간문맥압도 4-5 mmHg로 낮은 수준으로 유지됨을 확인하고 수술을 종료하였다.

수술 후 환축을 임상증상, 혈액검사, 혈청화학적 검사 및 방사선학적 검사를 통해 관찰한 결과 지속적인 회복세를 보여 술 후 18주 쯤에는 정상으로 회복되었음을 확인할 수 있었다.

결 론

본 례는 2년령, 체중 4 kg의 암컷 시츄에서 발생한 선천성 단순 간외성 간문맥전신단락증을 임상증상, 혈액검사, 혈청화학적검사, 방사선학적 검사 등을 통해 진단하고, 비교적 간단한 조작인 Ameroid constrictor의 장착을 통해 치료한 예로써, 단순 간외성 간문맥전신단락증은 Ameroid constrictor를 이용하여 치료할 수 있을 것으로 사료된다.

참 고 문 헌

1. Birchard SJ, Biller DS, Johnson SE. Differentiation of intrahepatic versus extrahepatic portosystemic shunts in dogs using positive-contrast portography. *J Am Anim Hosp Assoc* 1989; 25: 13-17.
2. Center SA, Baldwin BH, Lahunta A, Dietze AE, Tennant BC. Evaluation of serum bile acid concentrations for the diagnosis of portosystemic venous anomalies in the dog and cat. *J Am Vet Med Assoc* 1985; 186: 1090-1094.
3. Center SA. Hepatic vascular diseases. In: *Small animal gastroenterology*, 3rd ed. Philadelphia: WB Saunders. 1996: 802-846.
4. Fossum TW. Portosystemic vascular anomalies. In: *Small animal surgery*, St Louis: Mosby. 1997: 374-384.
5. Griffiths GL, Lumsden JH, Valli VEO. Hematologic and biochemical changes in dogs with portosystemic shunts. *J Am Anim Hosp Assoc* 1981; 17: 705-710.
6. Hunt GB, Hughes J. Outcomes after extrahepatic portosystemic shunt ligation in 49 dogs. *Aust Vet J* 1999; 77: 303-307.
7. Koblik PD, Hornof WJ, Breznock EM. Use of quantitative hepatic scintigraphy to evaluate spontaneous portosystemic shunts in 12 dogs. *Vet Radiol* 1983; 24: 232-236.
8. Kyles AE, Gregory CR, Jackson J, Ilkiw JE, Pascow PJ, Adin C, Samii V, Hergesell E. Evaluation of a portocaval venograft and Ameroid ring for the occlusion of intrahepatic portocaval shunts in dogs. *Vet Surg* 2001; 30: 161-169.
9. Laflamme DP, Mahaffey EA, Allen SW, Twedt DC, Presse KW, Huber TL. Microcytosis and iron status in dogs with surgically induced portosystemic shunts. *J Vet Intern Med* 1994; 8: 212-216.
10. Laurence D, Bellah JR, Diaz R. Results of surgical management of portosystemic shunts in dogs: 20 cases (1985-1990). *J Am Vet Med Assoc* 1992; 201: 1750-1753.
11. Matushek KJ, Bjorling D, Mathews K. Generalized motor seizures after portosystemic shunt ligation in dogs: Five cases (1981-1988). *J Am Vet Med Assoc* 1990; 196: 2014-2017.
12. Meyer DJ. Liver function tests in dogs with portosystemic shunts: Measurement of serum bile acid concentration. *J Am Vet Med Assoc* 1986; 188: 168-169.
13. Vogt JC, Krahwinkel DJ, Bright RM, Daniel GB, Toal RL, Rohrbach B. Gradual occlusion of extrahepatic portosystemic shunts in dogs and cats using the Ameroid constrictor. *Vet Surg* 1996; 25: 495-502.
14. Vulgamott, JC. Portosystemic shunts. *Vet Clin North Am Small Anim Pract* 1985; 15: 229-242.
15. Whiting PG, Peterson SL. Portosystemic shunts. In: *Textbook of small animal surgery*, 2nd ed. Philadelphia: WB Saunders. 1993: 660-677.
16. 연성찬, 남치주. 미성숙견에서 portosystemic shunt(PSS)의 증례. *서울대 수의대논문집* 1998; 23: 55-62.