

# 식도암 적출술후 발생한 재발성 위-기관지 누공

임 수 빈\* · 조 재 일\*\*

=Abstract=

## Recurrent Gastrobronchial Fistula after Esophagectomy - one case report -

Soo Bin Yim, M.D.\*, Jae Ill Zo, M.D.\*\*

Gastrobronchial fistula is an extremely rare condition. It is usually associated with trauma, esophagogastric surgery, subphrenic abscess, gastric ulcer, and neoplasm. A case of recurrent gastrobronchial fistula secondary to a benign gastric ulcer 2 and 3 years after Ivor Lewis procedure for treatment of esophageal carcinoma is described. The literature of this subject is reviewed and discussed.

(Korean Thorac Cardiovasc Surg 2001;34:189-93)

**Key word** : 1. Esophageal neoplasm  
2. Bronchial fistula  
3. Postoperative Complications

### 증 례

환자는 57세 남자로 식사시 심해지는 흉골하 불편감을 주소로 1개월전 외부병원을 방문하여 흉부 전산화 단층촬영, 위내시경 및 생검 시행후 중흉부 식도암과 유문부 전방부위의 위용종(gastric polyp) 진단하에 내시경하 위용종 절제술후 본원으로 전원되었다. 수술전 검사상 상절치로부터 30 cm부위의 편평상피세포암 이었고 타장기로의 전이소견은 없었다. 1994년 2월 14일 Ivor Lewis 수술과 함께 우상엽의 폐기포 폐쇄술(bulla obliteration)을 시행하였다. 수술소견상 특이소견은 없었으며 EEA stapler 25 mm를 사용하여 식도-위 문합하였다. 수술합병증은 없었으며 수술후 병리조직 결과 중등도 분

화를 보이는 편평상피세포암으로 T3N1M0인 stageIII이었고 수술후 12일째 퇴원하였다. 수술후 보강치료는 좌측 하부 기관주위 임파절(left lower paratracheal lymph node) 전이 소견으로 상종격동에 5040 cGy용량의 방사선치료를 하였다.

#### 1차 발병

이후 특별한 문제없이 주기적 외래관찰 도중 1996년 6월 갑자기 발생한 화농성 기침을 동반한 감기증세로 외부병원에 서 시행한 위 내시경 소견상 위궤양과 위-기관지 누공 의심하에 응급실을 통해 입원하였다. 환자는 전형적인 증상인 음식물 연하시 위내용물을 포함하는 객담과 발작적 기침을 호소하였고 흡인성 폐렴으로 인한 경도의 호흡곤란과 9kg/lmo

\*단국대학교 의과대학 흉부외과학교실

Department of Thoracic and Cardiovascular Surgery, College of Medicine, Dankook University

\*\*원자력병원 흉부외과

Department of Thoracic Surgery, Korea Cancer Center Hospital

논문접수일 : 2000년 9월 20일 심사통과일 : 2000년 11월 18일

책임저자 : 조재일(139-240) 서울특별시 노원구 공릉동 215-4, 원자력병원 흉부외과. (Tel) 02-974-2501, (Fax) 02-970-1239

본 논문의 저작권 및 전자매체의 지적소유권은 대한흉부외과학회에 있다.

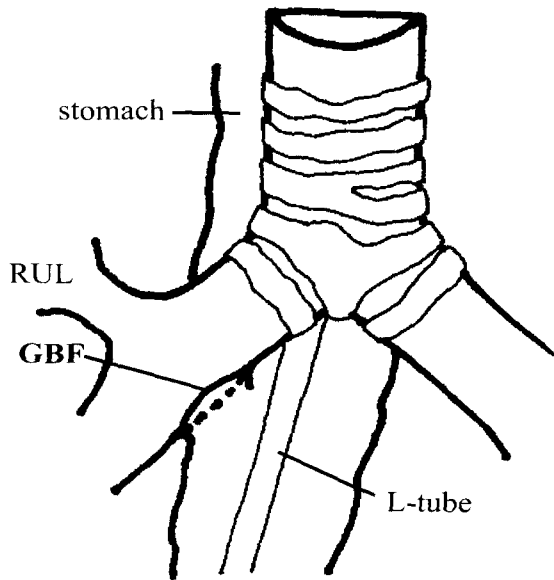


Fig. 1. Preoperative bronchoscopic finding of 1st event. GBF, Gastrobronchial Fistula; RUL, Right Upper Lobe.

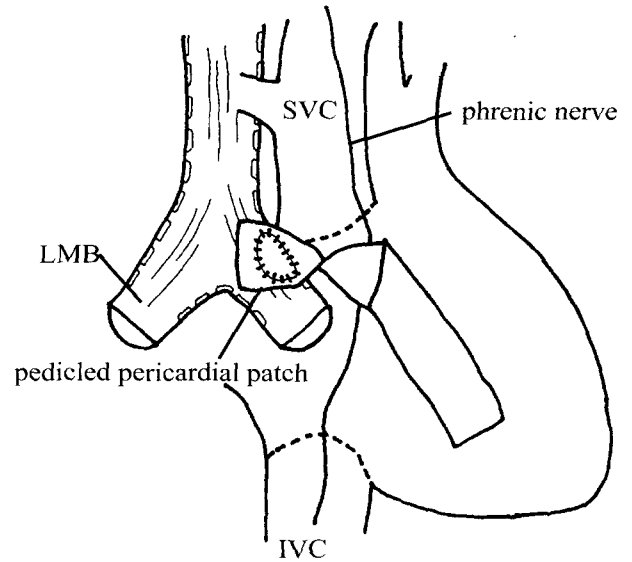


Fig. 3. Scheme for closure of bronchial side(right side view) SVC, Superior Vena Cava; IVC, Inferior Vene Cava; LMB, Left Main Bronchus.

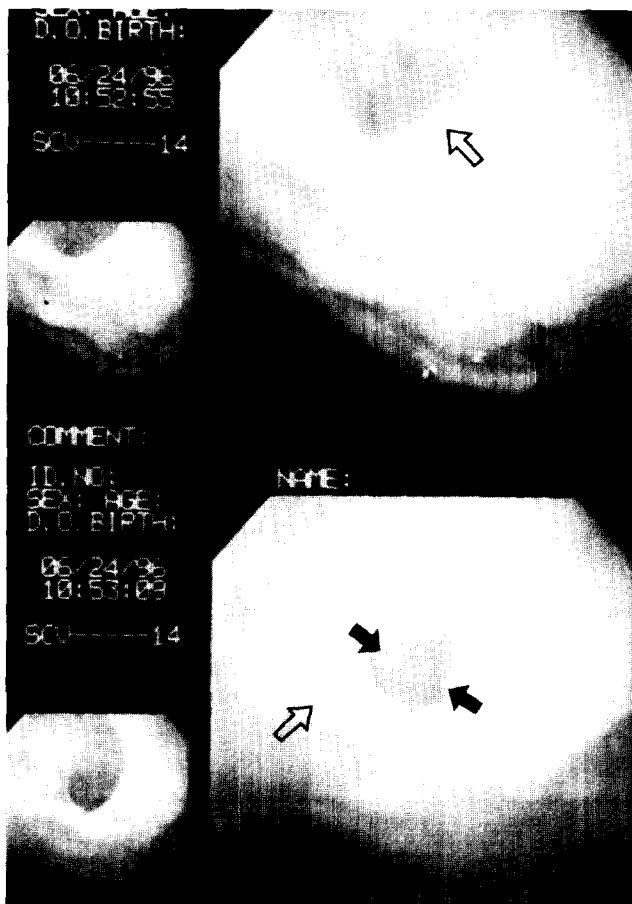


Fig. 2. Preoperative gastroscopic finding of 1st event. From 29 to 33cm area, a large active ulcer(blank arrow) and 1cm sized fistula opening(solid arrow) was found.

의 체중감소가 있었고 매우 나쁜 전신상태를 보이고 있었다. 입원 후 시행한 기관지 내시경에서 우측 주기관지의 내측 (medial side)에서 1.5 cm크기의 누공 개구부를 발견하였고 누공을 통해 Levine tube가 보였으며 내시경이 위내강으로 들어갈수 있었다(Fig. 1). 3일 후 시행한 위 내시경에서는 상절치로부터 25 cm에 문합부가 있었고 재발의 소견은 없었다. 29 cm에서 33 cm부위에 큰 활동성 궤양(active ulcer)와 함께 1 cm 크기의 누공의 개구부를 발견하고 생검을 하였다(Fig. 2). 흉부 전산화 단층촬영, 골주사, 복부 초음파 그리고 조직검 사상 재발의 증거는 없었다. 전신상태 호전후 7월 12일 수술을 시행하였고, 수술은 우측 개흉을 통하여 누공 박리와 분리후 기관지 개구부는 유경 심낭 이식편(pedicled pericardial patch)를 이용 13개의 interrupted 4-0 Vicryl suture로, 위 개구부는 이중(double layer)으로 봉합하였고 재건된 기관지 봉합부위를 위의 장축 벽(serosal wall)으로 보강하였다(Fig. 3). 누공부위의 병리조직 소견상 만성염증 이외에 특이소견 없었다. 수술후 7일째 식도조영술에서 이상소견 보이지 않았으며 (Fig. 4) 12일째 기관지내시경으로 이전의 누공 개구부가 완전히 막혀있음을 확인하고 20일째 퇴원하였다.

#### 2차 발병

이후 상태의 호전으로 5kg 정도의 체중증가가 있었으나 1997년 7월 5일에 이틀 전부터 발생한 식사시 기침을 주소로 외래 방문하여 응급 식도조영술을 시행한 결과 명확한 누공의 증거는 발견할 수 없었으나 단순 흉부 촬영상 폐 위상염

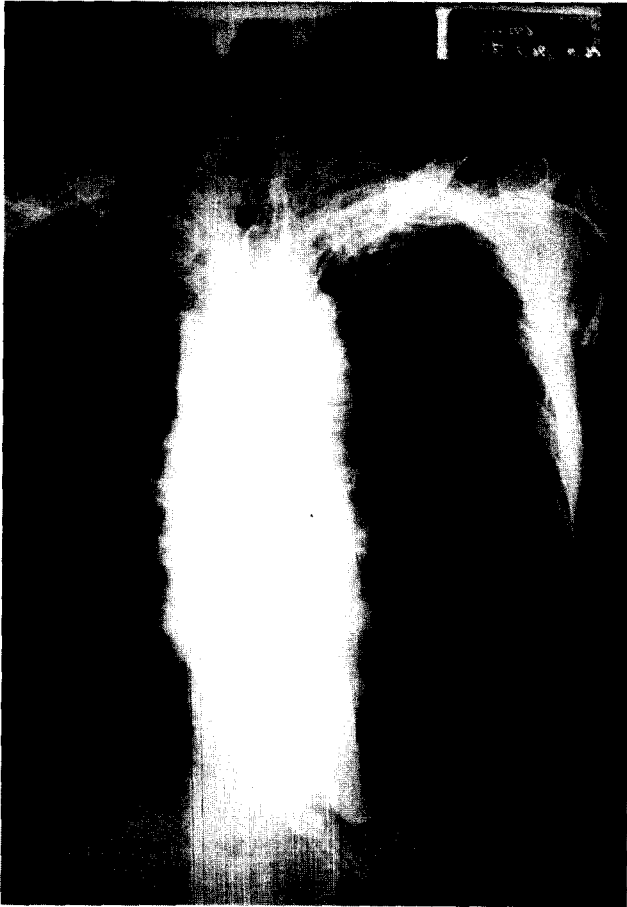

Fig. 4. Postoperative esophagogram of 1st event

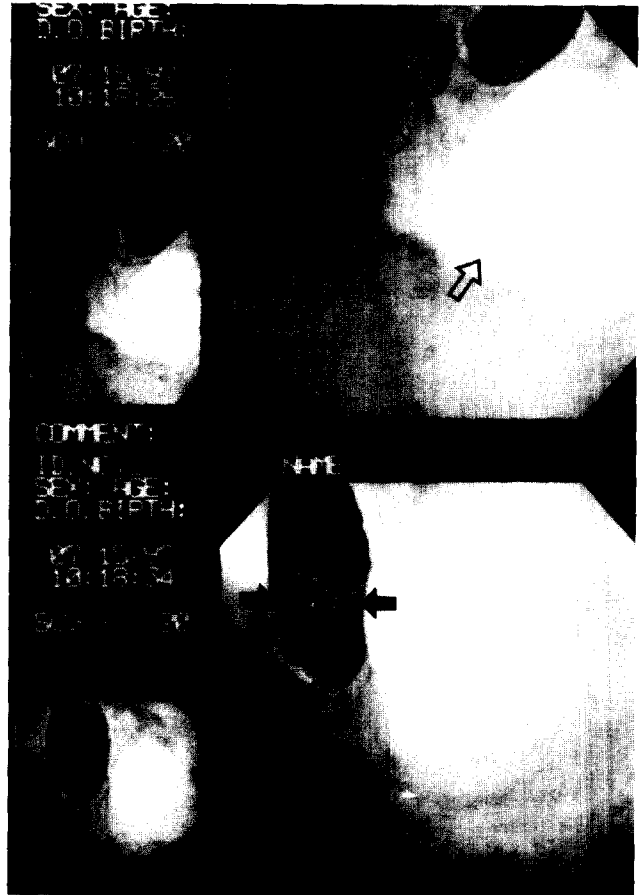


Fig. 5. Preoperative gastroscopic finding of 2nd event  
A large ulcer(blank arrow) with wide opening of gastrobronchial fistula(solid arrow) was found.

의 흡인성 폐렴 소견이 있어 재발성 위-기관지 누공 의심하에 입원하였다. 입원 후 시행한 위 내시경 소견상 27cm에서 32cm 부위에 넓은 누공의 개구부를 동반한 큰 궤양과 이 병변 바로 원위부에 또 다른 궤양을 관찰할 수 있었다(Fig. 5). 다음날 시행한 기관지 내시경에서는 우측 주기관지 입구에 외측으로 약 1cm 크기의 새로 발생한 누공의 개구부를 볼 수 있었다(Fig. 6). 식도조영술에서는 기관분지부 바로 원위부에 누공을 관찰할 수 있었다. 흉부 전산화 단층촬영과 복부 초음파에서 식도암 재발의 증거는 없었다. 7월 25일 수술을 시행하였다. 1차 수술과 같은 방법으로 봉합하였으며 추가로 발견된 위궤양 부위도 박리한 결과 천공이 있어 봉합해 주었다. 수술후 합병증은 없었으며 7일째 시행한 식도조영술에서 이상소견은 없어(Fig. 7) 식사를 시작하면서 cholestyramine을 경구 투여하였다. pseudomonas에 의한 폐렴을 조절한 후 수술후 29일째 퇴원 가능하였다.

이후 cholestyramine 투여하며 외래 관찰 결과 호전되는 상태였다. 환자는 1998년 4월 15일 사망하였고, 정확한 사인은 확인할 수가 없었다.

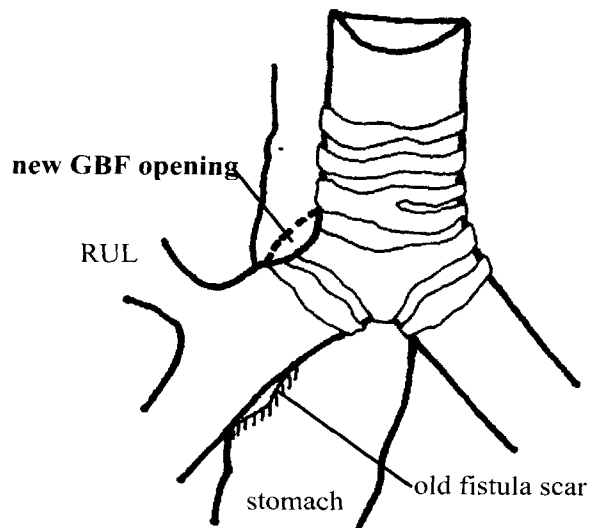


Fig. 6. Preoperative bronchoscopic finding of 2nd event  
GBF, Gastrobronchial Fistula; RUL, Right Upper Lobe.

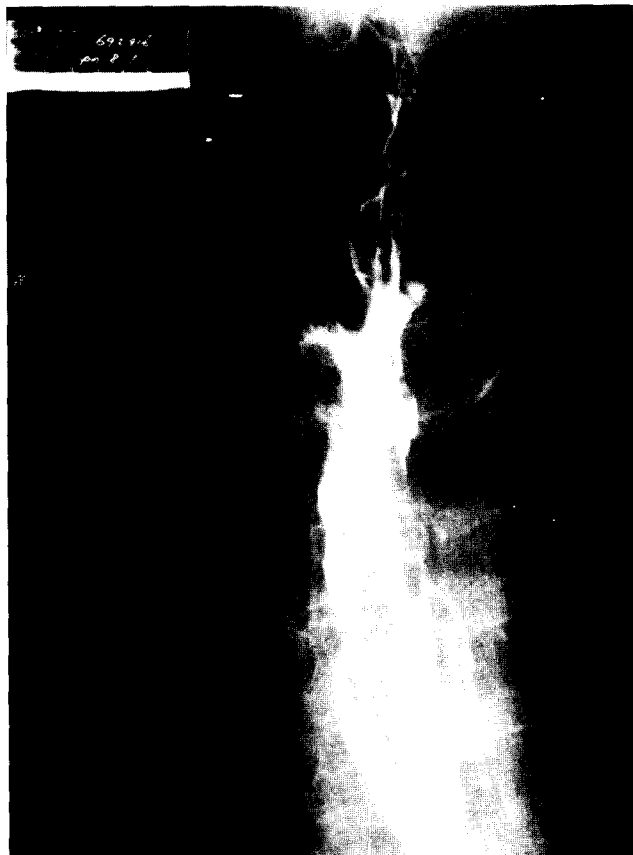

Fig. 7. Postoperative esophagogram of 2nd event.

### 고찰

위기관지 누공은 매우 드문 질환으로 1985년 Moeller와 Carpenter<sup>1)</sup>가 문헌고찰을 통해 그 원인을 1) 외상, 2) 식도 또는 위수술, 3) 횡격막하 농양, 4) 위궤양, 5) 종양 등 5가지로 분류하였고 현재까지 영어로 발표된 논문상 39례가 보고<sup>2)</sup>되어 있는 상태이다. 식도나 위수술이 12예로 가장 많은 원인이며 이중 방사선 치료를 한 경우가 3예가 있었다. 특히 재발성 위기관지 누공은 1예만이 보고<sup>3)</sup>되어 있다.

식도암 적출술후 조기 수술합병증으로 문합부 유출은 5~29%로 보고하고 있으나 1개월이상의 만기 유출 또는 누공은 매우 드물며 발생시 대부분 암종의 국소재발 또는 재발에 대한 방사선치료의 결과였다<sup>4)</sup>.

누공을 가진 환자들은 대부분 위 내용물을 포함하는 화농성 객담을 동반한 기침을 호소하며 내원당시 환자의 상태는 단순한 폐렴에서부터 집중치료를 요하는 호흡부전을 보이는 경우까지 경중의 차이가 있고 충분한 검사를 못한 상태로 인공호흡기를 거치한 경우 임상적 관찰 소견은 매우 중요한 단서를 제공한다<sup>5)</sup>. 특히 식도주위 허니아를 가진 환자나 위-식도 수술의 과거력이 있는 환자에 있어 폐하역의 재발성

폐렴은 누공을 의심할만한 소견이다<sup>6)</sup>. 본 증례에서도 2차 발병 당시 흡인성 폐렴의 소견으로 의심할 수 있었다. 진단은 상부위장관 조영술, 위내시경, 기관지내시경 또는 기관지 분비물의 염색약(Methylene blue)이나 산도(pH) 측정<sup>3)</sup> 등 기타의 방법으로 할 수 있다. 그리고 인공호흡기(ventilator)를 하는 환자에서 위와 인공호흡기의 가스를 동시분석하는 방법을 제안하기도 한다<sup>7)</sup>.

본 증례는 양성 위궤양이 원인으로 생각되며 발생 기전은 논란의 여지가 있지만 식도수술의 병력이 있는 경우 크게 3가지로 설명할 수 있다<sup>8)</sup>. 첫째, 담즙역류(bile reflux)는 종종 제기되는 원인으로 담즙은 가스트린 분비를 촉진시켜 위점막의 점액 농도가 낮아지므로 상피층을 통한 수소이온의 유출을 증가시켜 점막의 손상과 염증의 진행을 초래한다고 추정하나 아직 증명되지는 못하였다. 둘째, 위저류(gastric stasis)는 위 점막과 담즙, 체장효소의 접촉시간이 증가하여 세균번식을 초래하며 비결합 담즙산의 생성이 증가하여 점막손상을 가중시킨다. 특히, 미주신경 절단술이 불가피한 식도절제 환자에서 상기 두원인이 모두 고려될 수 있으며, 위저류는 역류가 없는 경우에서도 수술후 소화불량의 잘 알려진 원인이다. 셋째, 위의 박리(mobilization)로 인한 허혈(ischemia)이다. 주로 조기 위궤양의 원인이지만 다른 요인으로 손상받은 위점막의 회복능력 저하로 인해 만성궤양의 발생에 중요한 요인이다. 방사선 조사 역시 위점막의 손상을 조장하며 직접적인 점막손상 때문인지 위점막의 혈류의 감소로 인한 것인지는 확실하지는 않으나 4000 cGy로도 발생한 보고<sup>8,9)</sup>가 있고 식도보다 위가 방사선에 더 민감한 점을 고려하면 본 증례에서도 5040 cGy의 방사선치료가 발병원인의 일부분이었다고 생각된다.

본 증례에서는 수술적 치료시 위(stomach) 측 누공은 위 내경이 충분히 넓고 박리가 가능한 위조직이 충분하므로 일차 봉합술이 가능하였으나, 기관지 측 누공은 주기관지 주위에 위치하며 직경 1.5 cm 이상의 큰 누공이었기 때문에 일차 봉합이나 폐절제술 등으로는 해결할 수가 없었으므로 Kron 등<sup>10)</sup>이 사용한 술식에서와 같이 유경 심낭 이식편(pedicled pericardial patch)을 사용하여 cardiac side를 endobronchial side 쪽으로 위치시켜 기관지의 누공 개구부를 봉합하였다(Fig. 3). 분리된 누공사이의 보강적 피판 삽입술(flap interposition)은 사용하지 않았으며 이로인한 합병증은 없었다.

### 참고 문헌

1. Moeller DD, Carpenter PR. *Gastrobronchial Fistula: Case Report and Review of the English Literature*. Am J Gastroenterol 1985;80:538-41.
2. Cameron EW, Colby JM, Swanson RS. *Gastrobronchial*

- Fistula in Untreated Lymphoma.* J Thorac Imaging 1996; 11(2):150-2.
3. Joseph JT, Krump PE. *Diagnosis of Gastrobronchial Fistula by Management of Bronchial Secretion pH. Case Report and Literature Review.* Chest 1989;96:935-6.
  4. Anbari MM, Levine MS, Cohen RB, Rubesin SE, Laufer I, Rosato EF. *Delayed Leaks and Fistulas after esophagogastrectomy:Radiologic Evaluation.* Am J Roentgenol 1993;160(6):1217-20.
  5. Stal JM, Hanly PJ, Darling GE. *Gastrobronchial Fistula:an unusual Complication of Esophagectomy.* Ann Thorac Surg 1994;58(3):886-7.
  6. Richardson AJ, Tait N, O'Rourke IO. *Gastrobronchial Fistula owing to non-malignant causes.* Br J Surg 1992; 79(4):331-2.
  7. Barcons M, Betbese A, Perez M, Vallverdu I, Net A, Mancebo J. *Gastrobronchial fistula:Report of an unusual case.* Intensive Care Med 1996;22(3):271-2.
  8. McDermott M, Hourihane DO. *Fatal non-malignant ulceration in the gastric tube after oesophagectomy.* J Clin Pathol 1993;46(5):483-5.
  9. Pac M, Basoglu A, Yediyildiz S, Yekeler I, Yilmaz A. *Gastrobronchial Fistula as a Result of Radiotherapy After Transhiatal Esophagectomy.* Ann Thorac Surg 1991;51(4): 696-7.
  10. Kron IL, Johnson AM, Morgan RF. *Gastrobronchial Fistula:A Late Complication After Transhiatal Esophagectomy.* Ann Thorac Surg 1989;47(5):767-8.

**=국문초록=**

위기관지 누공은 매우 드문 질환으로 대부분의 경우 외상, 상부위장관 수술, 횡격막하 농양, 양성 위궤양, 신 생물 등 이 원인으로 생각된다. 식도암의 Ivor Lewis수술후 2년과 3년에 양성 위궤양으로 인해 발생한 재발 성 위기관지 누공 1예를 문헌고찰과 함께 보고하는 바이다.

- 중심 단어: 1. 식도암  
2. 기관지누공  
3. 합병증