

黃連解毒湯의 前投與가 CCL₄와 ethanol 中毒 흰쥐의 肝臟 및 腎臟에 미치는 組織病理學的 研究

윤주현, 김승모, 임명현, 박재현

경산대학교 한의학과 간계 내과학교실

A Histological Study of the effects of CCL₄ and Ethanol on the Liver and Kidneys of Rats after Preadministration of Hwangryunhaedoktang

Ju-Hyun Yoon, Seong-Mo Kim, Myung-Hyun Leem, Jae-Hyun Park

Department of internal Medicine, College of Oriental Medicine, Kyungsan University, Kyungbuk Korea

Object : This study was carried out to examine the effect of Hwangryunhaedoktang on the liver and kidney of rats induced by carbon tetrachloride and ethanol.

Methods : The histopathological changes were examined after preadministration of 100 and 200mg/100g Hwangryunhaedoktang.

Results : The perivenular ballooning degeneration and infiltration of basophilic inflammatory cells were decreased in the experimental group when compared with the control group. No abnormalities were observed in the kidneys of both groups. But, interstitial nephritis was observed only in the experimental group.

Conclusion : This study suggests that Hwangryunhaedoktang may be of benefit to the prevention of hepatotoxicity induced by carbon tetrachloride and ethanol, and it is more effective in high dosages.

Key Word : Hwangryunhaedoktang, carbon tetrachloride, ethanol.

1. 緒 論

化學物質에 의한 肝損傷에 대한 연구는 1880년경 黃燐에 의한 肝臟의 脂肪蓄積機轉에 관심을 갖기 시작한 이래로 CCl₄, chloroform에 의한 肝損傷은 50년에 걸쳐 研究되어 왔다.

肝損傷을 유발하는 原因은 바이러스를 제외하고는 alcohol이 가장 일반적이며 기타 CCl₄, thioacetamide, chloroform, phosphorus, ethionine, dimethyl nitrosamine 등의 化學물질이 肝損傷을 일으키는데, 그 가운데 CCl₄

가 가장 대표적이다.

黃連解毒湯은 <肘後備急方>³에서 그 첫 起源을 찾아볼 수 있으나 處方名은 아직 記載되지 않았고, 黃連解毒湯이란 方名은 <外臺秘要>⁴의 崔氏方에서 最初로 보여진다. 黃連解毒湯은 清熱解毒의 대표적인 處方으로 外感이나 內傷으로 인한 一切의 火熱을 治하여 三焦熱盛, 大熱煩狂, 口燥咽乾, 錯語不眠, 吐血發斑, 癰腫疔毒 등을 다스린다^{3,9}.

黃連解毒湯에 대한 實驗的 研究에서 杜¹⁰는 黃連解毒湯에 解熱, 鎮痛 및 鎮靜, 中樞神經系에 대한 抗痙攣作用, 血

糖과 total cholesterol의 抑制作用, 腸管의 弛緩作用 등이 있음을, 崔¹¹는 黃連解毒湯 煎湯液이 thioacetamide 毒性으로 인한 代謝障礙에 有效함을 報告하였으며, 毒性 誘發因子에 따른 黃連解毒湯 效能의 差異에 대한 研究로는 韓¹²이 黃連解毒湯이 肝 및 腎毒性에 血液學的으로 有效함을 報告한 바 있으며, 臨床的 研究에서 박²⁰은 paraquat 중독에 黃連解毒湯이 有效함을 보고한 바 있다.

이에 著者は 中毒 物質의 종류와 檢液의 投與量에 따른 效能의 差異를 比較하기 위하여 흰쥐에 黃連解毒湯 역기스를 前投與한 후 CCl₄와 ethanol을 투여하여 急性 肝 및 腎損傷에 대한 黃連解毒湯의 效能을 관찰하여 유의한 結果

접수: 2001년 3월 14일 채택: 2001년 6월 1일

교신저자: 박재현 (대구시 수성구 상동 경산대부속 한방병원 1내과, 전화: 053-770-2101, FAX: 053-764-0566, E-mail: jhpark@ksucc.ac.kr)

를 얻었기에 보고하는 바이다.

II. 實驗

1. 材料

1) 動物

大韓實驗動物센터에서 분양 받은體重 250 g 內외의 Sprague-Dawley系雄性 白鼠를 實驗動物用 固形飼料(삼양사료 주식회사)와 飲水를 자유롭게攝取시키면서 2週間 實驗室 環境에適應시킨 후 사용하였다.

2) 藥材

實驗에서 使用한 材料는 慶山大學校附屬韓方病院에서 구입하여 精選된 것을 使用하였으며, 黃連解毒湯의 處方 內容은 <外臺秘要>에 依據하였고 그 內容과 1첩의 分量은 Table 1과 같다.

2. 方法

1) 檢液의 調劑

5첩 分量의 黃連解毒湯 130g을 round flask에 넣고 냉각기를 부착한 상태에서 蒸溜水를 가하여 加熱 抽出한 후 減壓濃縮한 다음 凍結乾燥機 이용하여 凍結乾燥하여 乾燥粉末 16.71g(收率: 12.85%)을 얻었으며, 건조분말 액기스는 필요로 하는 농도에 따라 蒸溜水로 희석하여 사용하였다.

2) 實驗群의 배정

흰쥐 7마리를 1群으로 하여 無處置 正常群(normal group), CCL₄를 투여한 對照群 A(control A group), ethanol을 투여한 對照群 B(control B group), 黃連解毒湯 액기스 100mg/100g을 前投與한 후 CCL₄를 투여한 實驗群 A1(sample A1 group), 黃連解毒湯 액기스 200mg/100g을 前投與한 후 CCL₄를 투여한

Table 1. Prescription of Hwangryunhaedoktang

韓藥名	生藥名	容 量
黃 連	<i>Coptidis Rhizoma</i>	9.00g
黃 芩	<i>Scutellariae Radix</i>	6.00g
黃 柏	<i>Phellodendri Cortex</i>	6.00g
梔 子	<i>Gardeniae Fructus</i>	5.00g
合 計		26.00g

實驗群 A2 (sample A2 group), 黃連解毒湯 액기스 100mg/100g을 前投與한 후 ethanol을 투여한 實驗群 B1 (sample B1 group), 黃連解毒湯을 200 mg/100g을 前投與한 후 ethanol을 투여한 實驗群 B2(sample B2 group) 등 총 7군으로 구분하였다.

3) CCL₄ 및 檢液의 投與

對照群 A에 olive oil과 同量으로 稀釋한 CCL₄ 용액(50% CCL₄) 0.05 ml/100g을 腹腔注射後 24시간 동안 絶食시키고 ether로 가볍게 麻醉시킨 다음 방혈하여 肝臟과 腎臟의 切片을 채취하였다.

實驗群 A1 및 實驗群 A2에 각각 黃連解毒湯 액기스 100mg/100g과 200mg/100g을 1일 1회 5일간 經口 投與하고 投與 마지막날인 5일째에 最終 投與 30분후 olive oil과 同量으로 稀釋한 CCL₄ 용액(50% CCL₄) 0.05 ml/100g을 腹腔注射하였다.

4) Ethanol 및 檢液의 投與

對照群 B에 50%(W/V) ethanol 1 ml/100g을 經口投與後 24시간 동안 絶食시키고 ether로 가볍게 麻醉시킨 다음 방혈하여 肝臟과 腎臟의 切片을 채취하였다.

實驗群 B1 및 實驗群 B2에 각각 黃連解毒湯 액기스 100 mg/kg과 200 mg/kg을 1일 1회 5일간 經口 投與하고 投

與 마지막날인 5일째에 最終 投與 30분 후 50%(W/V) ethanol 1ml/100g을 經口 投與하였다. Ethanol 投與 後 24시간 동안 絶食시키고 ether로 가볍게 麻醉시킨 다음 방혈하여 肝臟과 腎臟의 切片을 채취하였다.

5) 組織標本の 製作

肝臟과 腎臟의 切片을 채취한 다음 Bouin액에 고정한 후 ethanol 계열로 脫水하고, xylene을 거쳐 paraffin 포매를 실시하였다. 그 후 3-4 μ m의 연속 組織切片을 제작하고 中心靜脈을 중심으로 한 肝細胞의 變性과 腎臟細胞의 變性을 관찰하기 위하여 hematoxylin-eosin염색을 실시하였으며, 肝門脈을 중심으로 한 肝臟의 纖維化와 腎臟의 纖維化를 관찰하기 위하여 Masson's trichrome 염색을 실시하여 組織病理學的 變化를 관찰하였다.

III. 結 果

1. 肝組織의 變化

1) 中心靜脈 부위(perivenular area, Fig. 1a-g)

正常群에서는 中心靜脈을 중심으로 배열된 肝細胞索(hepatic cord)과 肝細胞에서 變性 등의 異常 所見이 나타나지 않았다(Fig. 1a). 그러나 CCL₄를 투여한 對照群 A에서는 中心靜脈을 중심으로 심한 肝細胞의 變性, 즉 심한 肝細

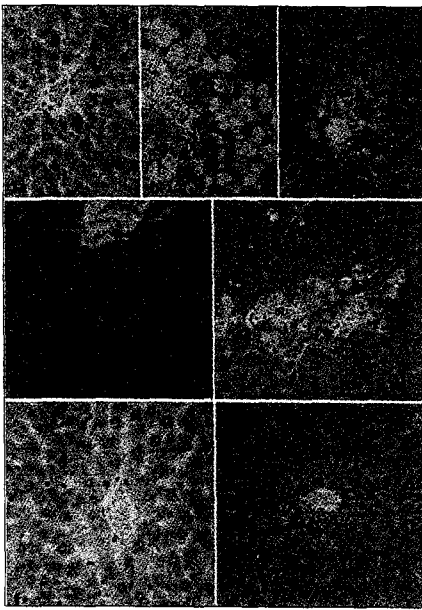


Fig. 1. Histological profiles of centrolobular regions of liver

(a) Normal : normal (b) Control A : fatty liver, inflammation, more necrosis (c) Control B : fatty liver, more inflammation, necrosis (d) Sample A2 : normal (e) Sample A1 : significantly less necrosis (f) Sample B2 : normal (g) Sample B1 : significantly less necrosis (a, d, f : $\times 350$; b, c, e, g : $\times 175$, Hematoxylin-eosin stain)

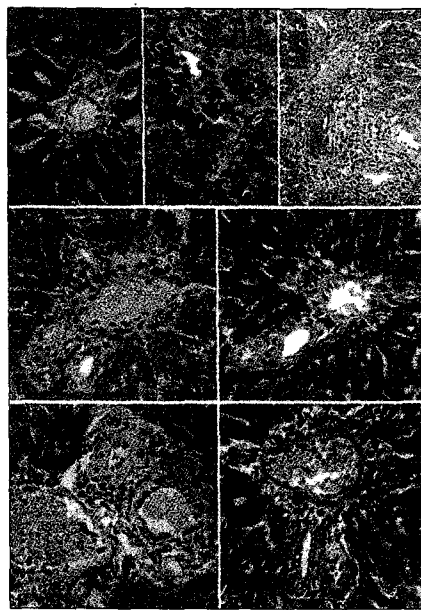


Fig. 2. Histological profiles of portal area regions of liver

(a) Normal : normal (b) Control A : fibrosis (c) Control B : more fibrosis (d) Sample A1 : less fibrosis (e) Sample A2 : significantly less fibrosis (f) Sample B1 : less fibrosis (g) Sample B2 : significantly less fibrosis (a, b, d-g : $\times 350$; c : $\times 240$, Masson's trichrome stain)

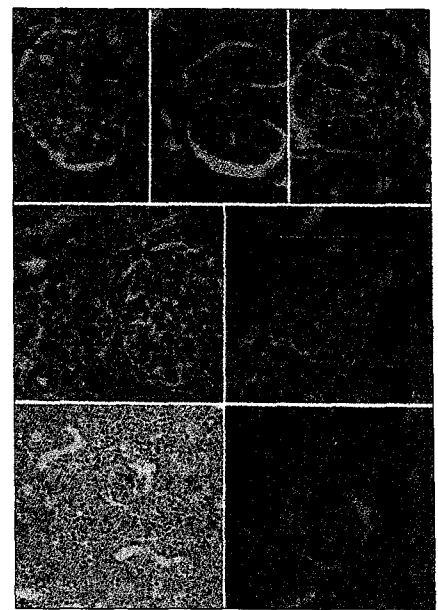


Fig. 3. Histological profiles of kidney

(a) Normal : normal (b) Control A : normal (c) Control B : normal (d) Sample A2 : significantly more inflammation (e) Sample A1 : significantly less inflammation (f) Sample B2 : more inflammation (g) Sample B1 : less inflammation (a-e, g : $\times 350$; f : $\times 175$, Hematoxylin-eosin stain)

胞의腫脹과 함께 中心靜脈 부위의 內皮細胞아래(Disse's space) 부분에 심한 好鹽基性 炎症細胞(basophilic inflammatory cell)들의 蓄積이 관찰되었으며, 中心靜脈 부위에서 떨어진 肝細胞들의 細胞質에서도 다수의 脂肪 組織(lipid droplet) 蓄積 所見이 인정되었다(Fig. 1b). Ethanol을 투여한 對照群 B에서도 對照群 A에서와 같이 中心靜脈을 중심으로 細胞의 變性이 관찰되었으나, 對照群 A에 비하여 細胞의 腫脹은 적은 반면 中心靜脈 부위의 內皮細胞 아래 부분의 好鹽基性 炎症細胞의 蓄積은 더욱 현저하게 관찰되었고, 肝細胞의 脂肪 組織 역시 다수 관찰되었다(Fig. 1c).

黃蓮解毒湯 엑기스 100mg/100g을 전

투여 후 CCl_4 를 투여한 實驗群 A1에서는 中心靜脈 부위에 肝細胞의 腫脹과 好鹽基性 炎症細胞가 對照群 A에 비하여 현저히 감소되었으며(Fig. 1e), 200 mg/100g을 투여한 實驗群 A2에서는 더욱 감소하여 正常群과 유사한 肝細胞의 組織 所見이 인정되었다(Fig. 1d). 또한 黃蓮解毒湯 엑기스 100mg/100g을 전투여 후 ethanol을 투여한 實驗群 B1에서도 中心靜脈 부위에 肝細胞의 腫脹과 好鹽基性 炎症細胞가 對照群 B에 비하여 현저히 감소되었으며(Fig. 1g), 200 mg/100g을 투여한 實驗群 B2에서는 더욱 감소하여 正常群과 유사한 肝細胞의 組織 所見이 인정되었다(Fig. 1f).

그러나 中心靜脈 부위의 肝細胞 變性에 있어서는 實驗群 A1, A2가 實驗群

B1, B2에 비하여 각각 肝細胞의 腫脹과 炎症細胞의 침윤 및 脂肪蓄積 所見이 현저하게 감소하였다.

2) 肝門脈 부위(periportal area, Fig. 2a-g)

正常群에서는 정상적인 肝門脈 부위의 구조, 즉 肝動脈, 肝門脈 및 膽管이 관찰되었으나(Fig. 2a), 對照群 A에서는 肝門脈 주위에서 약간의 纖維細胞(fibrocyte)와 纖維母細胞(fibroblast)의 蓄積에 의한 纖維化 所見이 인정되었으며(Fig. 2b), 對照群 B에서는 對照群 A에 비하여 더욱 현저한 纖維化 所見이 인정되었다(Fig. 2c).

實驗群 A1에서는 對照群 A에 비하여 纖維化가 약간 감소된 것으로 관찰되었으며(Fig. 2d), 實驗群 A2에서는

對照群 A에 비하여 纖維化가 많이 감소된 것으로 관찰되었으나, 正常群에 비해서는 여전히 肝門脈 주위의 擴張과 纖維化 變性 所見이 관찰되었다(Fig. 2e). 實驗群 B1에서는 對照群 B에 비하여 纖維化가 약간 감소된 것으로 관찰되었으며(Fig. 2f), 實驗群 B2에서는 對照群 B에 비하여 纖維化가 현저히 감소되었으나, 正常群에 비해서는 여전히 肝門脈 부위가 擴張된 것으로 관찰되었다(Fig. 2g).

그러나 전반적인 纖維化 경감정도는 實驗群 A1, A2보다 實驗群 B1, B2가 더욱 뚜렷한 것으로 관찰되었다.

2. 腎臟의 變化(histopathology of kidney, Fig. 3a-g)

正常群에서는 이상 所見이 관찰되지 않았으며(Fig. 3a) 對照群 A, B에서도 별다른 이상 소견이 관찰되지 않았다(Fig. 3b-c).

그러나 實驗群 A1에서는 絲球體 주위, 즉 보우만주머니의 바깥부분에서 약간의 炎症細胞의 침윤이 인정되었으며(Fig. 3e), 實驗群 A2에서는 實驗群 A1에 비하여 심한 炎症細胞의 침윤이 絲球體 주위와 細尿管 사이에서 관찰되었다(Fig. 3d). 實驗群 B1에서도 絲球體 주위, 즉 보우만주머니의 바깥부분에서 약간의 炎症細胞의 침윤이 인정되었으며(Fig. 3g), 實驗群 B2에서는 實驗群 B1에 비하여 심한 炎症細胞의 침윤이 絲球體 주위와 細尿管 사이에서 관찰되어 間質性 腎炎의 所見이 인정되었다(Fig. 3f).

그러나 腎臟의 纖維化를 위시한 다른 所見은 인정되지 않았다.

IV. 考 察

化學物質에 의한 肝損傷은 100년 이상 毒性學的으로 問題視되어 왔으며 1880년경 黃燐에 露出된 後 肝의 脂肪 蓄積機轉에 관심을 갖기 시작한 이래 CCl₄, chloroform에 의한 肝損傷은 50년에 걸쳐 研究되어 왔다. 肝損傷을 일으킬 수 있는 原因으로는 virus와 CCl₄, thioacetamide, chloroform, phosphorus, ethionine, dimethyl nitrosamine 등의 藥物이 있으며¹³⁻¹⁵, 바이러스를 제외하고는 alcohol이 가장 흔한 原因이고 化學물질 가운데는 CCl₄가 가장 대표적이다.

黃連解毒湯은 清熱解毒의 대표적인 處方으로서 <肘後備急方>에서 그 起源을 찾아볼 수 있으나 處方名은 아직 記載되지 않았고, 黃連解毒湯이란 方名은 <外臺秘要>의 崔氏方에서 最初로 보여진다. 黃連解毒湯은 火熱을 治療하는 清熱解毒의 대표적인 處方으로 外感이나 五臟不調和의 內因, 五志過極의 諸熱邪를 瀉火解毒하여 一切의 火熱로 因한 三焦熱盛, 大熱煩狂, 口燥咽乾, 錯語不眠, 或吐血發斑, 癰腫疔毒, 舌紅苔黃, 脈數有力의 症狀를 治療한다^{3,9}. 方中の 黃芩은 肺火를 上焦에서 瀉하고, 黃連은 脾火를 中焦에서 瀉하며, 黃柏은 腎火를 下焦에서 瀉하고, 梔子是 三焦의 火를 膀胱으로 從하여 出하게 한다^{3,9}.

黃連解毒湯에 대한 實驗의 研究에서 鄭¹⁶은 黃連解毒湯을 물로 抽出하여 經口 投與한 것보다 ethanol로 抽出한 엑기스의 解熱作用이 훨씬 뚜렷하다 하였고, 또한 黃連解毒湯의 構成本草에 대한 血壓降下實驗에서 黃連의 乾燥 엑기스의 血壓降下效果가 가장 强하고 黃芩의 乾燥 엑기스에는 血壓降下效果가 전혀 없었다고 報告하였으며, 杜¹⁰는 黃連解

毒湯에 解熱, 鎮痛 및 鎮靜, 中樞神經系에 대한 抗痙攣作用, 血糖과 total cholesterol의 抑制作用, 腸管의 弛緩作用 등이 있음을, 崔¹¹는 黃連解毒湯 煎湯液이 thioacetamide 毒性으로 인한 代謝障礙에 有效함을 報告하였고, 宋¹⁷은 黃連解毒湯이 體液性 免疫反應과 細胞性 免疫反應을 強化시키는 效果가 있음을, 尹¹⁸은 黃連解毒湯이 皮內, 經口, 腹腔內, 靜脈內 投與 등 다양한 投與經路에 따라 다양한 아나필락시 抑制效果가 있음을, 金¹⁹은 血壓降下 및 高脂血症 抑制效能이 있음을 報告하였으며, 韓¹²은 黃連解毒湯이 肝 및 腎毒性에 血液學的으로 有效함을 報告하였다. 黃連解毒湯에 대한 臨床的 研究로는 朴²⁰이 paraquat 中毒에 黃連解毒湯이 有效함을 報告한 바 있다.

本 實驗은 清熱解毒의 方劑로서 諸般 中毒에 널리 이용되고 있는 黃連解毒湯이 各各 어떤 中毒物質의 解毒에 더 效果的인가와 藥物 投與量에 따른 效能의 差異를 比較·觀察하기 위하여 肝損傷을 유발하는 대표적인 物質인 CCl₄와 ethanol을 이용하여 急性 肝 및 腎毒性에 대한 檢液의 組織病理學的 效能을 檢討하였다.

CCl₄ 투여시 肝에서 유발되는 組織病理學的 變化로는 中心靜脈 周圍 壞死, 肝硬化, 대형핵을 가지는 巨大肝細胞의 出現 및 脂肪 變性 등이 보고되어 있다²¹⁻²⁵. 본 실험의 결과 CCl₄만을 투여한 對照群 A에서도 이전의 보고들²¹⁻²⁵과 유사하게 中心靜脈 周圍 壞死와 脂肪 變性이 관찰되었으며, 특히 肝門脈 부위의 纖維化에 의한 輕度의 肝硬化의 所見도 역시 관찰되었다. 또한 中心靜脈 주위에서 肝細胞의 腫脹에 의한 巨大肝細胞가 다수 출현하였고 이들은 곧 壞死되어 炎症細胞들이 침윤되었다. Ethanol 투여

시 유발되는 肝의 組織病理學的 變化로는 肝硬化, 肝細胞의 腫脹, 中心靜脈 주위 괴사 및 炎症細胞의 침윤, 脂肪出現症 등이 보고되어 있다²⁷⁻³⁰. 본 실험의 결과 ethanol을 투여한 對照群 B에서 中心靜脈 周圍 壞死와 肝細胞의 腫脹과 炎症細胞의 침윤 및 肝門脈 부위의 심한 纖維化性 硬化症이 관찰되어 이전의 보고들²⁷⁻³⁰과 일치되는 所見을 나타내었다.

黃連解毒湯 엑기스 100mg/100g을 前投與한 후 CCl₄를 투여한 實驗群 A1에서는 對照群 A에 비하여 이러한 組織病理學的 變化들이 매우 감소되어 中心靜脈 주위에 약간의 肝細胞 腫脹과 好鹽基性 炎症細胞가 관찰되었으며 肝門脈 주위에 약간의 纖維化 所見이 인정되었다. 특히 黃連解毒湯 엑기스 200mg/100g을 前投與한 實驗群 A2에서는 組織病理學的 變化들이 더욱 현저히 감소되어 肝細胞 腫脹과 好鹽基性 炎症細胞는 관찰되지 않았으며, 肝門脈 부위에서도 實驗群 A1보다 경미한 纖維化 所見이 인정되었다. 따라서 檢液 200mg/100g을 前投與한 군에서 檢液 100mg/100g을 前投與한 군보다 肝損傷이 적은 것으로 관찰되었으며, CCl₄에 의한 肝損傷의 경우 黃連解毒湯의 前投與량이 증가할수록 肝毒性은 감소하는 경향을 보인다.

黃連解毒湯 엑기스 100mg/100g을 前投與한 후 ethanol을 투여한 實驗群 B1에서도 對照群 B에 비하여 組織病理學的 變化들이 매우 감소되어 中心靜脈 주위에 약간의 好鹽基性 炎症細胞의 침윤과 肝門脈野에 경미한 纖維化 所見이 인정되었다. 특히 黃連解毒湯 엑기스 200mg/100g을 前投與한 實驗群 B2에서는 組織病理學的 變化들이 더욱 현저히 감소되어 肝細胞의 變化는 관찰되지 않았으며 肝門脈 부위에서도 實驗群

B1에 비하여 경미한 纖維化 所見이 인정되었다. 따라서 200mg/100g을 前投與한 군에서 100mg/100g을 前投與한 군보다 肝損傷이 적은 것으로 관찰되었으며, ethanol에 의한 肝損傷의 경우 黃連解毒湯 엑기스의 前投與량이 증가할수록 肝毒性은 감소하는 경향을 보인다.

따라서 黃連解毒湯 엑기스의 前投與량이 증가할수록 肝臟을 보호하는 효과가 더 큰 것을 알 수 있으며, 이는 혈청 AST, ALT 活性에 있어서 CCl₄와 ethanol에 의한 肝損傷에 黃連解毒湯 엑기스의 投與량이 많은 경우에서 뚜렷한 효능이 나타났다는 韓¹²의 보고와도 일치하는 결과로 생각된다.

전반적인 變性所見에 있어서 中心靜脈 주위의 肝細胞 腫脹과 炎症細胞 침윤과 脂肪蓄積 所見은 實驗群 A1, A2가 實驗群 B1, B2에 비하여 현저한 감소를 나타내었으므로 黃連解毒湯 엑기스의 前投與가 肝臟을 보호하는 효과에 있어서 ethanol로 유발된 肝損傷보다 CCl₄로 유발된 肝損傷에 더욱 有效함이 인정되었다. 肝門脈 부위의 纖維化 輕重도는 實驗群 A1, A2보다 實驗群 B1, B2가 더욱 뚜렷한 것으로 관찰되어 黃連解毒湯 엑기스의 前投與가 肝臟을 보호하는 효과에 있어서 CCl₄로 유발된 肝損傷보다 ethanol로 유발된 肝損傷에 더욱 有效한 것으로 나타났다.

黃連解毒湯 엑기스 200mg/100g을 前投與한 實驗群 A2, B2에서 肝門脈 부위에서는 미세하게 有效함이 인정되었으나, 中心靜脈 주위 肝細胞는 정상세포와 거의 유사한 組織所見을 나타내어 黃連解毒湯의 肝損傷 치료 효과에 있어서 肝門脈 부위보다 中心靜脈 주위 肝細胞에 더욱 效果的인 것으로 나타났다. 즉, 黃連解毒湯은 肝細胞의 손상시 肝小葉의 구조에서 혈액 순환이 원활한 肝

門脈 주위(zone 1)에 비하여 비교적 血流가 저하되는 中心靜脈 부위(zone 3)의 회복에 더욱 효과적일 것으로 생각된다.

본 실험의 결과 腎臟은 對照群과 正常群에서는 정상적으로 관찰되어 ethanol 또는 CCl₄가 腎臟毒性을 유발하지 않는 것으로 관찰이 되었으나, 黃連解毒湯 엑기스를 前投與한 모든 實驗群에서는 皮質부분에 好鹽性 炎症細胞의 침윤을 특징으로 하는 間質性 腎炎이 관찰되었으며, 특히 고농도인 200mg/100g 前投與한 實驗群 A2와 實驗群 B2에서 매우 심한 所見을 나타내었다. 이러한 결과는 韓¹²이 黃連解毒湯 100mg/100g과 200mg/100g을 前投與한 후 알코올을 투여한 實驗群이 알코올만을 투여한 實驗群보다 혈청 BUN이 상승함을 관찰한 것과 일치되며, 이는 黃連解毒湯이 腎臟에 毒性 작용을 나타내는 것으로 생각된다. 또한 200mg/100g을 투여한 군에서 100mg/100g을 투여한 군에 비하여 뚜렷하게 나타나 黃連解毒湯의 腎臟 毒性은 濃度 依存性을 가지는 것으로 생각된다.

이상에서 黃連解毒湯은 CCl₄와 ethanol 투여로 유발되는 肝損傷의 예방효과가 있는 것으로 생각되며 특히 200mg/100g 前投與한 군에서 100mg/100g을 前投與한 군보다 肝損傷의 예방효과가 큰 것으로 생각된다. 그러나, 동시에 濃度 依存性 腎臟 毒性을 나타내므로 腎臟 毒性을 나타내지 않고 肝損傷의 예방에 유효한 농도를 찾아내기 위한 연구가 더욱 필요하며, 腎臟 毒性을 나타내는 기전을 찾기 위한 연구가 앞으로 더 수행되어야 할 것으로 생각된다.

V. 結 論

黃連解毒湯의 용량에 따른 효능을 관찰하기 위하여 黃連解毒湯 엑기스 100 mg/100g 및 200mg/100g을 각각 前投與한 후 CCl₄와 ethanol을 투여하여 유발되는 肝 및 腎損傷에 미치는 영향을 조직학적으로 관찰하여 다음과 같은 결과를 얻었다.

1. 黃連解毒湯 엑기스를 투여한 實驗群에서 中心靜脈 부위의 肝細胞의 腫脹과 炎症細胞의 침윤이 모두 對照群에 비하여 감소되었으며, 200mg/kg을 投與한 群에서 100mg/kg을 投與한 群에 비하여 더욱 현저하게 감소하였다.

2. 중심정맥 부위의 간조직 보호 효과는 이는 CCl₄를 투여한 實驗群에서 ethanol을 투여한 實驗群에 비하여 뚜렷하게 나타났다.

3. 黃連解毒湯 엑기스를 투여한 實驗群에서 肝門脈 부위의 纖維化는 對照群에 비하여 감소하였으며, 200mg/kg을 投與한 群에서 100mg/kg을 投與한 群에 비하여 纖維化는 더욱 감소하였다.

4. 肝門脈 부위의 纖維化에 대한 보호 효과는 ethanol을 투여한 實驗群에서 CCl₄를 투여한 實驗群에 비하여 뚜렷하게 나타났다.

5. 黃連解毒湯 엑기스는 肝門脈 주위의 纖維化 경감 효과에 비하여 中心靜脈 주위의 肝變性에 더욱 효과가 있었다.

6. 正常群과 對照群의 腎臟에서는 異常 所見이 관찰되지 않았으나, 약물을 투여한 實驗群에서는 間質性 腎炎 所見이 인정되었으며, 200mg/kg의 약물을 投與한 군에서 100mg/kg을 前投與한 군에 비하여 더욱 뚜렷하였다.

이상에서 黃連解毒湯의 前投與는

CCl₄와 ethanol에 의해 유발된 실험적 肝變性을 예방하는 효과가 있으나, 腎臟에 濃度 依存性 毒性 作用을 나타내는 것으로 생각되어 향후 이에 대한 研究가 수행되어야 할 것으로 생각된다.

VI. 參考文獻

1. 金良垣. 毒性學-原理와 試驗 方法. 서울: 동화기술; 1994, 401쪽
2. 全國韓醫科大學肝系內科學教授. 肝系內科學. 서울: 東洋醫學研究院; 1992, 26, 28, 33, 71-84, 111-112, 165, 178, 230-232, 254, 272, 525, 563-564, 572, 598쪽
3. 葛洪. 肘後備急方. 北京: 人民衛生出版社; 1983, 32쪽
4. 王燕. 外臺秘要. 北京: 華夏出版社; 1993, 14쪽
5. 彭懷仁 主編. 中華名醫方劑大全. 北京: 金盾出版社; 1990, 602-603쪽
6. 任健主 編. 中國歷代名醫名方大全書. 北京: 學苑出版社; 1996, 68쪽
7. 劉東亮. 中醫常用方劑手冊. 北京: 人民軍醫出版社; 1996, 69-70쪽
8. 黃泰康, 施誠. 中醫方劑現代研究大全. 北京: 科學出版社; 1996, 1418-1419쪽
9. 黃榮宗. 中醫急症方精選. 四川: 四川科學技術出版社; 1988, 22-23쪽
10. 杜鎬京. 黃連解毒湯의 藥理學的 研究. 慶熙大學校 大學院. 1988.
11. 崔大善. 黃連解毒湯煎液이 thioacetamides 毒性으로 인한 代謝 障礙에 미치는 效果에 대한 實驗的 研究. 慶熙大學校 大學院. 1971.
12. 韓永善. 黃連解毒湯이 肝 및 腎毒性에 미치는 影響. 慶熙大學校 大學院. 1999.
13. 尹恒斌. Carbon Tetrachloride 毒性에 미치는 人蔘의 效果. 우석의대잡지 1968;5: 209.
14. 李熙溶. Chloroform 毒性에 미치는 人蔘 및 alcohol의 效果. 우석의대잡지 1969;6: 143.
15. A. Wallace Hayes. Principles and Methods of Toxicology 3rd edition. Raven Press; 1994, P842-853
16. 鄭遇悅. 黃連解毒湯 엑기스가 家兔의 體溫 및 血壓에 미치는 影響. 慶熙大學校 大學院. 1975.
17. 黃連解毒湯이 緬羊赤血球에 대한 免疫反應에 미치는 影響. 圓光大學校 大學院. 1982.

18. 尹星燦. 黃連解毒湯加味方에 의한 免疫글로불린 E 媒介性 아나필락시의 抑制. 圓光大學校 大學院. 1997.
19. 金恩善. 黃連解毒湯과 溫清飲이 高血壓 및 高脂血症에 미치는 影響. 慶熙大學校 大學院. 1999.
20. 朴宰賢. paraquat 치험 3례. 대한한의학회지. 1995
21. Rasgoti S.. Effect of carbon tetrachloride on rat liver, following parathyroidectomy: histopathological observation, *Indian J Exp Biol*, 35, 1997, P443-447.
22. Yuen S. T., Gogo A. R. Jr., Luk I. S., Cho C. H., Ho J. C. and Loh T. T., The effect of nicotine and its interaction with carbon tetrachloride in the rat liver, *Pharmacol Toxicol*, 77, 1995, P225-230.
23. Czaja M. J., Xu J. and Alt E., Prevention of carbon tetrachloride-induced rat liver injury by soluble tumor necrosis factor receptor, *Gastroenterology*, 108, 1995, P1849-1854.
24. Rao V. S., Figueiredo E. G., Melo C. L., Vaina G. S., Menezes D. B., Matos M. S. and Silveira E. R., Protective effect of ternatin, a flavonoid isolated from *Egletes viscosa* less., in experimental liver injury, *Pharmacology*, 48, 1994. P392-397.
25. Santra A., Das S., Maity A., Rao S. B. and Mazumder D. N., Prevention of carbon tetrachloride-induced hepatic injury in mice by *Picrorhiza kurroa*, *Indian J Gastroenterol*, 17, 1998, P6-9.
26. Gonzalez-Reimers E., Santolaria-Fernandez F., Perez-Labajos J., Rodriguez-Moreno F., Martinez-Riera A., Hernandez-Torres O., Valladares-Parrilla F. and Molina-Perez M., Relative and combined effects of propylthiouracil, ethanol and protein deficiency on liver histology and hepatic iron, zinc, manganese and copper contents, *Alcohol Alcohol*, 31, 1996, P535-545.
27. Nanjii A. A., Yang E. K., Fogt F., Sadrazadeh S. M. and Dannenberg A. J., Medium chain triglycerides and vitamin E reduce the severity of

- established experimental alcoholic liver disease, *J Pharmacol Exp Ther*, 277, 1996, P1694-700,
28. Tsukamoto H., Horne W., Kamimura S., Niemela O., Parkkila S., Yla-Herttuala S. and Brittenham G. M., Experimental liver cirrhosis induced by alcohol and iron, *J Clin Invest*, 96, 1995, P620-630
29. Yin M., Ikejima K., Arteel G. E., Seabra V., Bradford B. U., Kono H., Rusyn I. and Thurman R. G., Glycine accelerates recovery from alcohol-induced liver injury, *J Pharmacol Exp Ther*, 286, 1998, P1014-1019,