

## 하퇴부와 족관절 및 족부의 피부 결손에 대한 역행성 표재 비복동맥 피판을 이용한 재건의 장점

원광대학교 의과대학 정형외과학교실, 마취과학교실\*

하대호 · 김상수 · 전철홍 · 김동철 · 최유선\* · 김경진

— Abstract —

### Advantage of Distally Based Superficial Sural Artery Flap in the Soft Tissue Defect of the Lower Leg, Ankle, Foot

Dae Ho Ha, M.D., Sang Soo Kim, M.D., Churl Hong Chun, M.D.,  
Dong Churl Kim, M.D., Yu Sun Choi, M.D.\* and Kyeong Jin Kim, M.D.

*Department of Orthopaedic Surgery, and Anesthesiology,\*  
School of Medicine, Wonkwang University, Iksan, Korea*

**Introduction** : We report advantages of distally based superficial sural artery flap in the soft tissue defect in lower leg, ankle and foot. They are easier and less complicated technique than others.

**Material & Method** : Total 26 patients were operated and their soft tissue defect site were 10 cases of anterior tibial surface, 6 cases of Achilles tendon area, 3 cases of lateral and medial surface of tibia, 3 cases of foot dorsum surface, 3 cases of sole, 1 case of medial aspect of ankle. Average pedicle distance was 12.8 cm(range 8~21 cm) and follow up period was mean 18 months.

**Result** : We obtained 24 cases of excellent and good results. The two cases were reported low complication rate, which were one case of skin necrosis covered full thickness skin graft, and the other case of infection.

**Conclusion** : The advantage of distally based superficial sural artery flap in soft tissue defect are long distant pedicle, short operation time, easy elevation of pedicle, constant and reliable blood supply and good cosmetic result with thin-thickness flap.

**Key Words** : Lower leg, Soft tissue defect, Distally based superficial sural artery flap

\* 본 연구는 2001년 원광대학교 교내 연구비의 일부 지원을 받아 이루어졌음

## I. 서 론

현대 문명의 발달로 인해 차량의 증가와 외상의 증가로 인하여 하지부의 손상이 많아지고 특히, 연부조직이 부족하고 개방성 골절이 많은 하퇴부와 족관절, 족부에 있어서의 피부결손에 대한 재건방법은 피부이식술, 국소피판술 및 미세 술기를 필요로 하는 유리 피판술까지 다양하게 이용되어지고 있다. 특히, 하지부에 있어서 미세 현미경적 술기가 발달함에 따라 원거리 피부판 이식술이 흔히 사용되어져 왔다.<sup>1,17)</sup> 피부판 이식술에는 크게 국소 피부판(local flap)과 원거리 피부판 이식술(distant flap)이 있으며 특히, 하퇴부에 있어서의 국소 피부판 이식술은 해부학적인 구조와 피부 결손의 위치에 따라 다양하게 소개되어 시행되고 있다. 국소 피부판 이식술의 결정은 다친 부위(injury site), 피부의 조건(skin condition), 피부결손의 크기(defect size), 나이(age), 다친 정도(extent of injury) 등에 따라 이에 적합한 재건방법이 선택되어지고 있으며, 고령(old age)이나 내과적인 문제로 오래 수술 시간을 견디기 힘든 경우, 외상으로 인하여 혈관에 손상이 있거나 동맥경화와 같은 혈관자체에 문제가 있는 경우에는 원거리 피부판 이식술에 제한점을 가지고 있다.

저자들은 하퇴부와 족관절, 족부에 발생한 피부결손에 대해 다양한 국소 피부판 이식술중 역행성 표재 비복 동맥 피판술(Distally based superficial sural artery flap)을 이용한 재건술을 이용하였기에 그 결과와 장점에 대하여 보고하고자 한다.<sup>5)</sup>

## II. 연구 대상 및 방법

연구대상으로는 1996년 10월에서 1999년 12월까지 본원에서 하지부, 족관절, 족부의 피부결손으로 수술 시행한 26명의 환자를 대상으로 하였으며, 남자는 19명, 여자는 3명으로 남자가 많았으며, 나이는 27세에서 67세까지였고, 평균 나이는 51.7세였다. 원인은 교통사고가 11례, 외상으로 인한 피부 파사가 10례, 유리 피판 이식술 후 잔여 결손이 2례, 반흔조직으로 인한 구축이 3례이었으며, 구축의 원인은 수술로 인한 경우가 1례, 화상으로 인한 경우가 2례였다. 피판의 크기는 3×3 cm에서 12×7

cm까지였으며 부위는 경골 전방부가 10례, Achilles건 부위가 6례, 경골 외내측부가 3례였고, 족부의 발바닥 부위가 3례, 족부 배부가 3례, 족관절 내측부가 1례였다.

피판경(pedicle)의 길이는 8 cm에서 최고 21 cm까지 평균 12.8 cm였으며 수여부는 전층 식피술을 시행한 경우가 17례였고 직접 봉합한 경우는 9례였다. 평균 추시 기간은 18개월이었다. 피판 경의 거상(pedicle elevation)에 소요된 시간은 피판의 도안 후에 첫 절개부터 피하터널을 통해 피판을 결손 부위에 도달시킨 후 첫 봉합까지의 시간을 조사하였으며 수술은 한 명의 동일한 술자에 의해 시행되었다.

## III. 수술 방법

환자를 복외위로 하여 비복신경(sural nerve)과 소복재 정맥(lessor saphenous vein)의 축을 따라 섬 피판(island flap)을 도안하였다(Fig. 1, 2). 족관절 외과로부터 도플러 초음파 혈류 검사로 친공 혈관을 확인하였다. 피판경(pedicle)의 선회축(pivot point)은 족관절 외과의 상방 5~7 cm 사이에서 결정하여 피판의 근위부부터 피부 절개를 시행하였다. 피판은 소 복재정맥(lessor saphenous vein)을 따라 근막(deep fascia)까지 박리하였다(Fig. 3). 피판은 내측 비복신경을 손상되지 않도록 보존한 채 표재성 비복혈관과 복재 정맥의 동반 주행을 확인한 후 피판경을 4 cm의 넓이로 박리하였다.<sup>8,13)</sup> 피판을 180도 선회하여 피하터널(subcutaneous tunnel)을 통하여 족관절이나 족부의 피부결손 부위까지 도달하게 하였다. 피판은 근막까지 박리하였으며 전층 식피술(full-thickness skin graft)로 피판 공여부위를 복원하였다. 개방성 골절을 동반한 피부결손 부위에 대해서는 혈관 부착 근막 피판(well-vascularized fasciocutaneous flap)을 시행하였으며 족부와 내측 족저 부위의 체중부하(weight bearing) 부위의 결손부위에 대해서는 감각성 비복신경 피판을 이용하여 재건 하였다. 외측 비복신경의 위치가 결정되면 비복신경을 수용부의 신경봉합을 위한 충분한 길이를 얻도록 역행성 도안으로 외측 비복신경을 박리하였다. 외측 비복신경은 현미경하에 공동 비복신경에 봉합하였다. 공여부의 피부 결손에 대해서는 피판의 넓이가 4 cm 이하인 경우 일차 봉

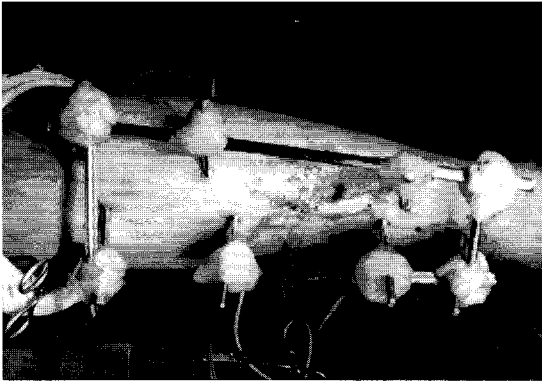


Fig. 1. Photograph shows soft tissue defect on distal lower leg.

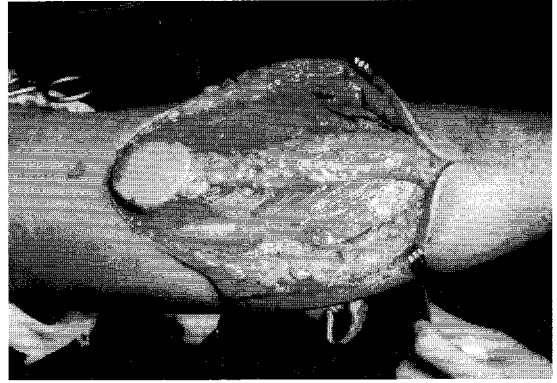


Fig. 3. The pedicle is a subcutaneous fascial pedicle which contains the superficial sural nerve and artery, and the lesser saphenous vein.

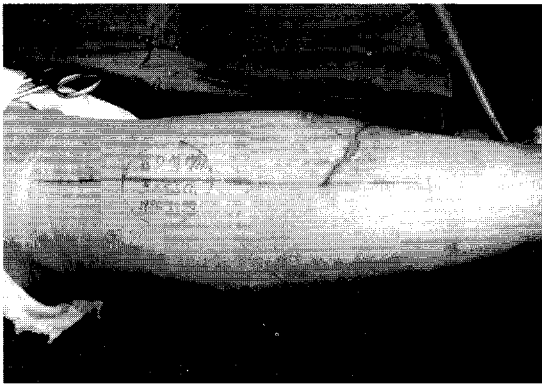


Fig. 2. The flap is outlined on the posterior aspect of the leg, along the course of the lesser saphenous vein, which is close to the sural nerve and superficial sural artery.

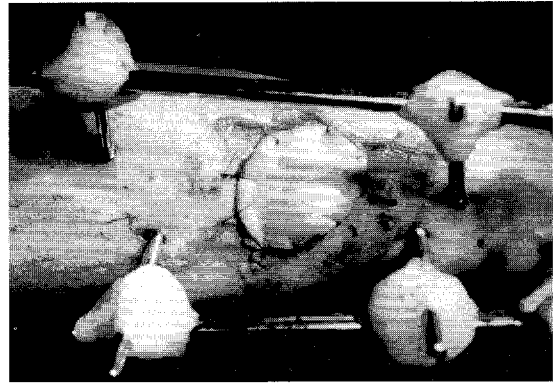


Fig. 4. The distally based superficial sural artery flap was transfer to the defect area without causing tension on the neurovascular bundle.

함을 시도하였으며 더 큰 결손에 대해서는 전층 식피술(full-thickness skin graft)을 시행하였다. 피판은 나일론을 이용하여 일차 봉합 시행하였으며(Fig. 4), 술 후 장하지 석고 부목을 이용하여 고정하였고 2주 후에 봉합사를 제거하였다.

#### IV. 결 과

수술 시행한 26명의 환자 중에서 18개월 추시 후에 24례에서는 양호한 결과를 얻었으며 1례에서는 피부층만 괴사가 있어 추후에 전층 피부 이식(full thickness skin graft)을 한 후 완전 성공하였고, 1례에서는 감염 소견을 보이고 있었으면서 농 배출이 되고 있었으나 피부판 자체는 큰 문제는 없었다.

피부층만 괴사된 1례는 족관절 외과골절로 인하여 불유합 소견보여 금속판 고정술 및 골 이식을 피부판 이식과 동시에 시행한 예였으며, 감염소견을 보이는 1례는 경골 간부에 골수염 소견과 함께 골결손 부위가 약 4 cm정도 존재하는 환자로서 수술 전에도 결손 부위에 염증 소견이 있는 환자였다(Fig. 3).

양호한 결과를 보이는 환자 중에서 미용적인 문제(cosmetic problem)와 지방 제거술(defattization) 등의 이차적인 수술이 필요한 경우는 한 예도 없었으며, 족부의 체중부하부위에 시행한 경우의 2례에서 동통 없는 보행 또한 가능하였다. 그 중의 한 례에서는 피판경의 길이가 21 cm로 가장 긴 피판경의 길이를 보였으며 환자는 보행시 매우 만족스러워 하였다.

수술 시간은 피판경의 거상에만 소요되는 시간은

최소 27분에서 최대 49분까지 평균 38.2분 소요되었다.

공여부의 전층 식피술(full thickness skin graft)과 직접 봉합(primary closure)시에는 결과에 큰 영향을 주지 못하였으며 결정은 피판의 크기에 따라 시행하였으며, 합병증으로 전층식피술을 시행한 2례에서 혈종(hematoma)이 형성되었으나 혈종 제거 후 2례 모두에서 큰 문제는 없이 치유되었다.

## V. 고 찰

하지부는 연부 조직이 적어서 골 노출이 되기 쉽고, 피부결손이 흔히 발생하는 부위로서 부위에 따라 다양한 피부판 이식술들이 소개되고 있으며 시행되고 있다.<sup>7,10</sup> 피부판 이식술에는 크게 국소 피부판과 원거리 피부판 이식술이 있으며, 피부판은 혈액 공급을 받는 방법에 따라 축성 피부판(axial pattern)과 임의 피부판(random pattern)으로 구별되어질 수 있다.

하지부에서 시행되는 임의 피부판 이식술은 피판 자체가 불안정한 경우가 많고, 해부학적인 다양성을 보이고 있고, 피판경의 길이/폭비(length/width ratio)가 제한적이므로 주로 미세 현미경적 원거리 피판술을 시행하는 것이 보편적이다. 원거리 피부판(Distant flap)은 미세 현미경적 술기가 발달하면서 만족할 만한 결과를 보이면서 시행되고 있으나 술기가 어렵고, 미세 현미경등의 장비가 필요하며, 수술시간이 길어 이에 따르는 합병증이 증가하고, 입원기간이 길어지고, 두꺼운 지방으로 인하여 미용적인 문제와 지방제거술등의 이차적인 수술이 필요하다는 단점을 가지고 있다. 특히, 하지부에 발생된 개방성 골절로 인한 피부결손의 경우 골절의 골편으로 인한 혈관 손상으로 인하여 원거리 피부판 이식술이 어려운 경우도 많으며, 미세 현미경적 수술을 시행할 경우의 제한점을 극복하기 위하여 최근 여러 형태의 국소 피부판 이식술이 소개되어지고 있다.<sup>4,15</sup>

1975년 Taylor와 Daniel 등은 하지부의 후측부에 대하여 유리 슬와 피판술(free polpliteal flap)에 대하여 기술한 바 있으나 큰 유용성은 없었고, 1984년 Walton과 Bunkis 등은 외측 표재성 비복 동맥과 그 혈관망을 통한 근막피부 피판술(fasciocutanous flap)를 소개하였고,<sup>19</sup> 1980년대

에 근막피부 피판술의 개념이 발달되고 상하근막층(suprafascial & infrafascial plexus)의 해부학적인 구조가 밝혀지면서 피하지방근막 피판술(adipofascial flap)등의 다양한 국소 피부판 이식술이 소개되었으며, 1992년 Masquelet et al 등<sup>11</sup>은 근피 신경과 동반된 동맥을 이용한 신경피부 피판술(Neuroskin flap)에 대하여 보고한 바 있다. 또한, Hasegawa et al. 등<sup>5</sup>은 하지부, 족관절, 발꿈치 부위의 피부 결손부위를 비복 신경과 동반된 혈관망을 이용하여 좋은 결과를 보였다고 보고한 바 있다. 근막피부 신경(fasciocutaneous nerve)과 동반되어진 동맥의 해부학적인 구조가 잘 알려지고<sup>2</sup>, 특히, 비복 신경과 동반되어지는 동맥이 정중 표재 비복동맥(median superficial sural artery)이며, 외측 근피 비복 신경(lateral sural cutaneous nerve)과 동반되는 동맥은 외측 표재 비복 동맥(lateral superficial sural artery)이라고 알려져 있다.<sup>13,16</sup> 역행성 표피 비복동맥 피판술이라 함은 어떤 형식이든 모두 비복 신경이 피판경에 포함되어 있으며 이때, 소복재 정맥은 하지부의 후측 부위의 정중선을 따라 비복 신경과 함께 주행하므로 이 소복재 정맥을 표식자로 삼을 수 있다. 또한, 이 소복재 정맥은 혈액의 정맥성 배출로써의 역할도 하고 있어 중요한 구조물이라고 할 수 있다. 소복재 정맥은 해부학적으로 족관절 외과에서 기시하여 아킬레스 건의 외측부를 상행한 후 심근막의 표면을 따라 주행하고 슬와 정맥과 합쳐진다. 비복 신경과 더불어 중요한 것은 하지부의 상 1/2에서는 독립적으로 각각 다른 층에서 주행하고 있으며 하 1/2에서 같은 층에서 주행한다는 것이다. 본 논문에서 동측의 족관절 외과의 불유합과 하지부의 피부 결손으로 인하여 동시에 수술을 시행한 결과 족관절 외과 골절의 수술 도중에 중요한 외측 혈관망의 손상이 있었을 것이라 사료되며 또한 소복재 정맥의 부분적인 손상으로 피판의 울혈을 조장할 가능성으로 인하여 합병증이 발생하였으리라고 본다.

국소 피부판 이식술들의 방법은 매우 다양하며, 이는 주로 피부결손이 어느 부위인가와 크기에 따라 결정되어져왔다. 하퇴부, 족관절, 족부에 발생한 피부결손은 역행성 표피 비복동맥 피판을 이용하여 재건할 수 있는데 이는 고령, 내과적인 문제 등으로 오랜 수술을 하기 힘든 경우, 외상으로 인하여 하지

의 주요 혈관을 다치거나 동맥경화 등 혈관자체 문제가 있는 경우에 원거리 피판이식술에 제한점이 있는 경우, 미세 술기적인 경험이 없는 임상외에게서 주로 사용되어 질 수 있다. 역행성 표재 비복동맥 피판술의 장점으로는 최고 21 cm까지 이전시킬 수 있을 정도로 피판경이 길며, 미세 현미경적 수기 필요없이 한번의 수술로써 시행할 수 있으며, 피판의 거상이 쉽고 빠라 미세 현미경을 이용한 원거리 피판술에 비하여 수술시간이 훨씬 짧고, 비복 신경부위의 혈액 공급이 지속적이며, 혈행이 풍부하고, 주요 혈관이나 감각신경의 손상없이 시행할 수 있으며, 피부판 자체가 얇아 미용적으로도 효과가 좋다는 여러 가지 장점을 가지고 있다.<sup>8,9,18)</sup> 또한, 체중 부하 부위에 있어서도 그 효과가 탁월하며,<sup>12,14)</sup> 수술 시행시 염두해야 할 점으로는 피판의 혈액순환에 있어 심근막(deep fascia)의 절개가 반드시 필요하며 또한, 족관절 외과부위의 혈액망(vascular network)이 중요하며, 소복재 정맥(lesser saphenous vein)의 보호 또한 중요하다.<sup>3,6,20)</sup>

## VI. 결 론

하퇴부, 족관절, 족부의 피부결손에 대한 역행성 표피동맥 피판을 이용한 재건들은 미세현미경적 술기의 경험이 없는 임상외가 원거리 피판 이식술을 시행할 수 없는 경우나 환자의 여러 가지 조건상 오랜 수술 시간과 기타 수술로 인한 합병증의 발생이 우려될 경우 사용될 수 있는 좋은 방법이며, 거의 모든 경우에서 큰 문제점 없이 양호한 결과를 나타내었으며 그 수술 방법 또한 손쉽고 환자에게 있어서도 큰 합병증이 없는 수술 방법이라 하겠다.

그 장점을 정리해 보자면 다음과 같다.

1. 피판경을 길게 할 수 있다.
2. 피판경의 거상이 쉽고 빠르다.
3. 비복 신경 주위의 혈액 공급은 지속적이고 풍부하다.
4. 체중 부하면의 피복에 용이하다.
5. 피판이 얇아 미용적으로도 효과가 있다.
6. 하지의 중요한 동맥과 신경의 희생이 필요없다.
7. 한 번의 수술로써 시행할 수 있다.
8. 미세 현미경적 술기가 없는 임상외가 사용하기

가 편하다.

## REFERENCES

- 1) Cierny G III, Byrd HS and Jones RE : *Primary versus delayed soft tissue coverage for severe open tibial fractures. Clin Orthop.*, 178:54-63, 1983.
- 2) Cormack GC, Lamberty BGH : *The Arterial Anatomy of Skin Flaps. Edinburgh : Churchill Livingstone*, 380-382, 1986.
- 3) Coskunfirat OK, Velidedeoglu HV, Sahin U and Demir Z : *Reverse neuro- fasciocutaneous flaps for soft-tissue coverage of the lower leg. Ann Plast Surg.* 43(1):14-20, 1999.
- 4) Goldberg JA, Adkins P and Tsai TM : *Microvascular reconstruction of the foot. : Weight-bearing patterns, gait analysis, and long-term follow-up. Plast. Reconstr. Surg.* 792:904, 1993.
- 5) Hasegawa M, Torii S, Katoh H and Esaki S : *The distally based superficial sural artery flap. Plast Reconstr Surg.* 93:1012-20, 1994.
- 6) Huisinga RL, Houpt P, Dijkstra R and Storm van Leeuwen JB : *The distally based sural artery flap. Ann Plast Surg.* 41(1):58-65, 1998.
- 7) Isenberg JS : *The reversal sural artery neurocutaneous island flap in composite lower extremity wound reconstruction. J Foot Ankle Surg.* 39(1):44-8, 2000.
- 8) Jeng SF, Wei FC : *Distally based sural island flap for foot and ankle reconstruction. Plast Reconstr Surg.* 99(3):744-50, 1997.
- 9) Jeng SF, Wei FC and Kuo YR : *Salvage of the distal foot using the distally based sural island flap. Ann Plast Surg.* 43(5):499-505, 1999.
- 10) Kim DC, Kim SS : *Skin Island flap supplied by the Vascular Network of the Saphenous Nerve. J of Korean Orthopedic*, 34:343-348, 1999.
- 11) Masquelet AC, Romana MC and Wolf G : *Skin island flaps supplied by the vascular axis of the sensitive superficial nerve: anatomic study and clinical experience in the leg. Plast Reconstr Surg.* 89:1115-21, 1992.
- 12) Meland NB : *The weightbearing surface of the foot. Microsurgery* 11:54, 1990.
- 13) Nakajima H, Imanishi N, Fukuzumi S et al : *Accompanying arteries of the lesser saphenous vein and sural nerve: anatomic study and its clinical applications. Plast Reconstr Surg.* 103:104-20, 1999.

- 14) Noever G, Bruser P and Kohler L : *Reconstruction of heel and sole defects by free flaps. Plast. Reconstr. Surg.* 78:345, 1986.
- 15) Serafin D, Sabatier RE, Morris RL and Goergiad NG : *Reconstruction of the lower extremity with vascularized composite tissue: Improved tissue survival and specific indication. Plast. Reconstr. Surg.* 66:230, 1980.
- 16) Tsetsonis CH, Kaxira OS, Laoulakos DH, Spiliopoulou CA and Koutselinis AS : *The venous communication between the gastrocnemius muscle heads. Plast Reconstr Surg.* 105(4):1357-60, 2000.
- 17) Tu TK, Huang CH, Yeh WL, Su CY and Ueng WN : *Current trends in the management of open fractures over the lower extremities. J Emerg Crit Care Med.* 8:139-157, 1997.
- 18) Tu YK, Ueng SW, Yeh WL and Wang KC : *Reconstruction of ankle and heel defects by a modified wide-base reverse sural flap. J Trauma.* 47:82-8, 1999.
- 19) Walton RL and Bunkis J : *The posterior calf fasciocutaneous free flap. Plast. Reconstr. Surg.* 74:76, 1984.
- 20) Yilmaz M, Karatas O and Barutcu A : *The distally based superficial sural artery island flap: clinical experiences and modifications. Plast Reconstr Surg.* 102(7):2358-67, 1998.