

구강내 고정원으로서의 Miniscrew 이용 증례(I)

경희대학교 치과대학 교정학교실* · 구강악안면외과학교실**
오문영* · 정규림* · 권용대** · 류동목** · 이백수**

서론

모든 교정치료시 고정원의 확보는 중요한 관건이다. Head gear 등의 구강외 장치가 이용되어왔으나 청소년 및 성인환자에 있어 협조도 부족 및 사회생활의 어려움이 문제 되어왔으며 다수의 치아가 상실되어 고정원이 부족한 환자, maximal anchorage가 요구되는 증례 또한 빠른 치아전진 등을 위해 견고한 구강내 고정원들이 요구되어 왔다. 수년전부터 골유착성 임프란트 등이 고정원으로써 주목 받아왔으나 이러한 일반적인 치과임프란트는 식립부위가 한정적이며 수술에 따른 비용 및 환자의 부담감, 구강내 위생유지 그리고 그 크기가 때문에 고정원으로써 제한점이 따른다.

그 후 이러한 치과용 임프란트의 단점을 극복하기 위한 onplant 등 여러가지 고정원들이 소개되기 시작하였으며 최근에 들어 titanium plate, titanium

screw를 이용한 skeletal anchorage system이 임상에 응용되기 시작하였다.

저자들은 길이 7.0mm, 직경 2.0mm의 self tapping screw(Martin, 대웅메디칼)를 이용하여 이를 고정원으로 사용하여 만족할만한 결과를 얻었기에 보고한다.

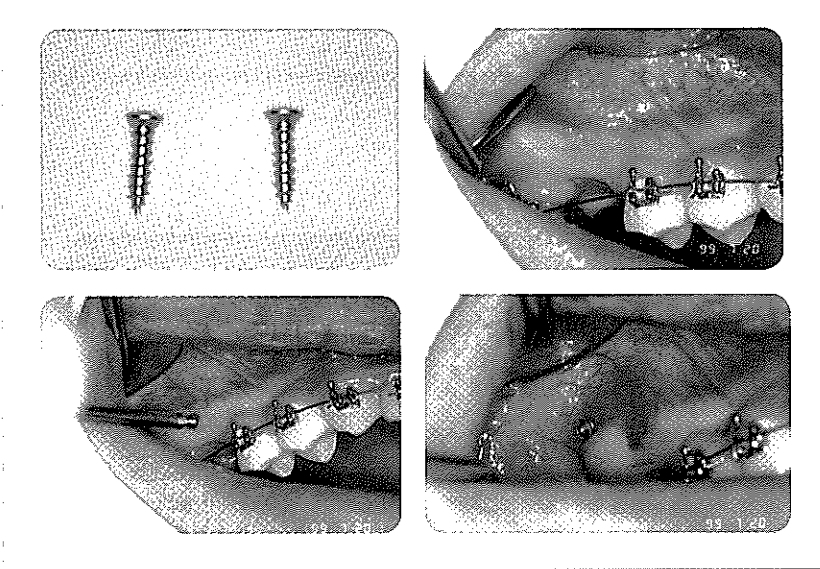
THE SCREW

길이 7.0mm, 직경 2.0mm의 self-tapping screw로써 screw를 식립하기 위한 부가적인 drilling이 필요한 screw이다.

술식 및 임상 증례

Miniscrew를 구강내 고정원으로 사용할 경우의 장점으로서는 헤드기어 등의 구외력의 의존도 감소, 빠른 치아 전진으로 인한 치료기간의 단축, 환자의 협조도 불필요, 성인환자등에서 대구치가 상실된 경우 고정원의 보강, screw 식립의 간편성, 환자에 대한 최소한의 불편감, screw제거 후의 빠른 치유 그리고 저렴한 비용 등이다.

본 저자들이 사용한 miniscrew는 직경이 1.5mm와 2.0mm로 길이는 7.0mm인 self-tapping screw를 사용하였다. self-tapping screw를 사용함으로써 식립부위의 연조직 절개의 불필요, 부주의한 드릴링으로 인한 조직손상 가능성



감소, 초보자가 드릴링시 screw가 헐거워질 수 있으나 이러한 염려가 없고, 드릴링시의 환자의 공포감등을 없앨 수 있는 장점이 있다.

식립술식은 비교적 간단하여 다음과 같다.

- 1) 식립부위에 약간의 침윤마취를 시행한다.
- 2) 식립부위를 확인하고 screw를 식립. (절개 없이 바로 식립한다.)
- 3) 식립후 즉시 고정력을 가한다. 힘의 적용을 직접 적용하기 보다는 silding zig 같은 장치를 이용해서 치아에 힘이 전달될 수 있게한다.

술후 항생제나 진통제등은 요구되지 않으며 환자에게 술후 구강청결에 대해 교육하고 Chlorhexidine gargle을 처방하는 것으로 충분하다. 술후 약 1~2주정도 지나면 screw주변의 연조직이 깨끗이 치유되어 있는 것을 볼 수 있다. 환자의 구강위생관리가 부족한 경우 일부 연조직의 증식등이 관찰 되었지만 적절한 교육과 환자의 관리 능력 개선에 의하여 해결되어 질 수 있다. 식립 가능한 부위는 상악에서 전비극 부위, 치조골, 판골하능(infrazygomatic crest), 정중구개봉합부등이 있으며 하악에서는 외사선, 후구치부, 치조골, 이부(symphyseal area)등이 있다. 저지들이 시행한 방법으로 즉시 힘을 가한 경우 osseointegration이 발생하지 않았으나, 일부 저지들의 보고에 의하면 상악의 피질골이 부족한 위치의 경우 3개월의 시간


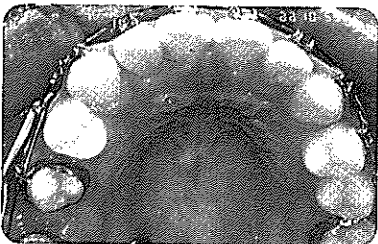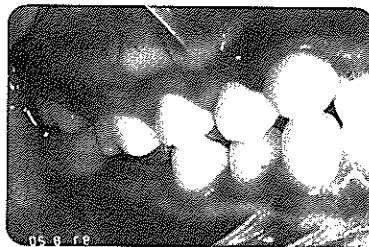
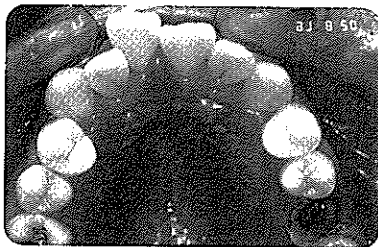
이 경과된 후 힘을 적용해서 osseointegration이 일어나도록 유도한다고 하였다.

miniscrew를 고정원으로 사용시 단점으로는 screw가 사용도중 헐거워져 탈락할 수 있으며 감염가능성 및 해부학적 구조물에 대한 손상가능성이 있다. 상악골에 식립시 상악동이 screw에 의해 천공되거나 Melsen등은 이로 인한 합병증이 나타나지 않았다고 보고하였으며 본 저지들의 증례에서도 이로 인한 합병증은 나타나지 않았다. 다만 치조골에 식립시 주위치아의 치근이 손상받지 않도록 주의하여야한다. 그 외에도 다양한 힘을 적용하기에는 다소 제한이 따른다는 단점이 있다.

교정치료가 진행되어 screw가 더 이상 필요하지 않을 때 제거할 경우 약간의 국소마취를 하는 것이 좋다. 제거 후 식립했던 부위를 드레싱하는 것 이외에 별다른 처치는 요구되지 않으며 곧 치유되었다.

결론

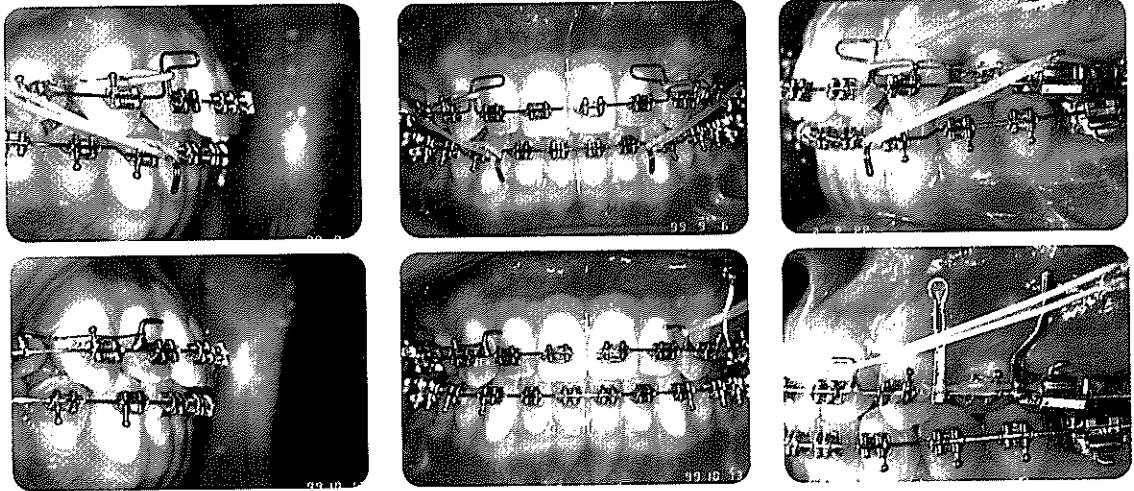
이상의 적용증례를 통해서 경험하여 볼 때 self tapping screw를 구강내 고정원으로 사용할 경우 치아상실에 의한 고정원 부족, 전치의 함입, 구치의 함입²⁾, 구치의 협설측 토오크의 조절, 전치의 최대 견인, 구치의 전방이동,편측으로의 치아이동,환자의 협조도 부족, 구치의 후방이동등의 치료에 많은 도움을 줄 수 있다고 생각된다.



박○○

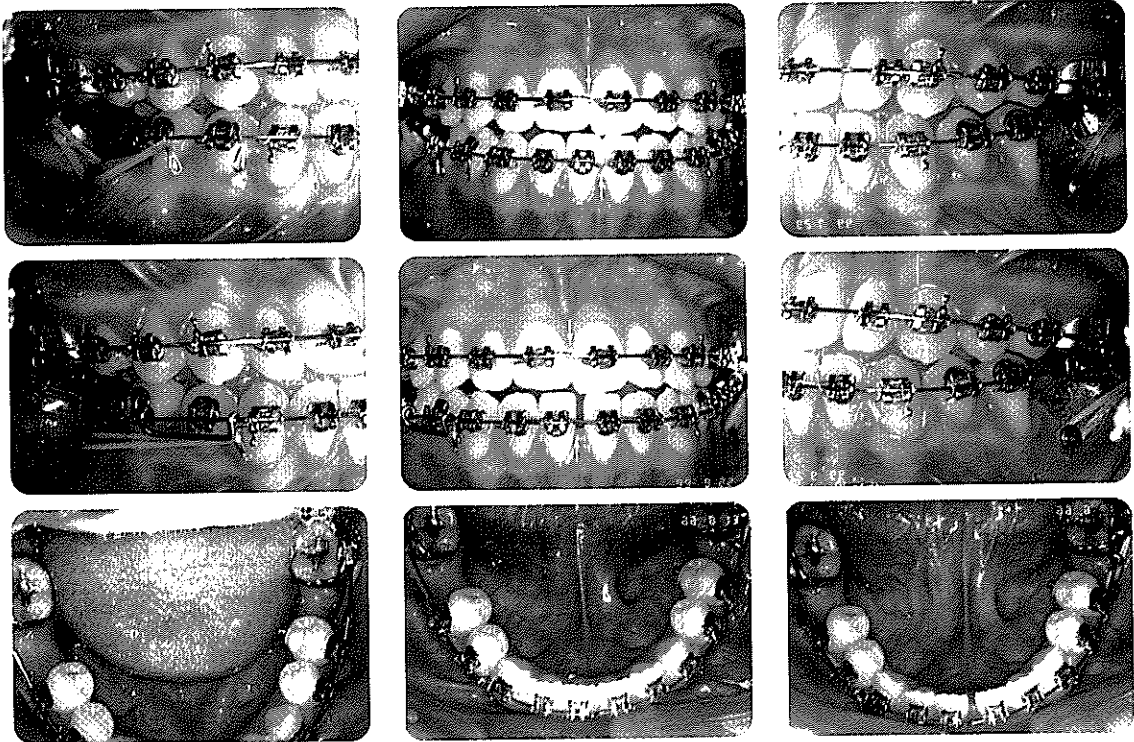
10번대부위의 치아의 후방이동을 위해서 10번 구치부의 협측 치은 부위에 miniscrew를 식립하여 고정원으로 이용하고 있다.

15번치아의 후방이동에 따른 전치부 치아들의 돌출 해소를 관찰 할 수 있다.



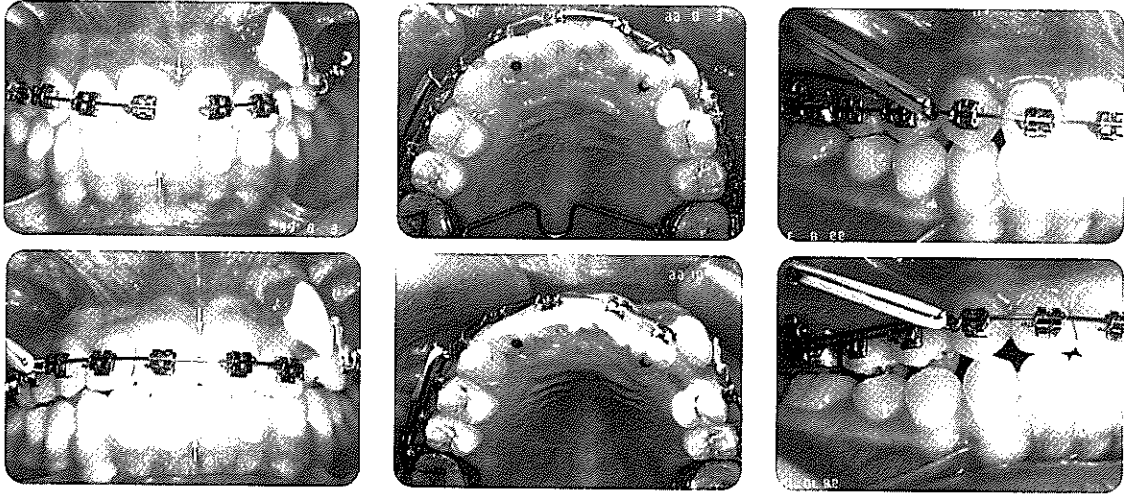
서○○

비대칭 안모 환자로 약교정수술후 슬후교정 과정에서 정중선의 수정을 위하여 20번대 구치부에 miniscrew를 식립하여 상악에 잔존한 공간의 폐쇄시 해당 부위의 고정원을 보강하여 치료를 진행 후 상하악 정중선의 일치를 관찰할 수 있다.



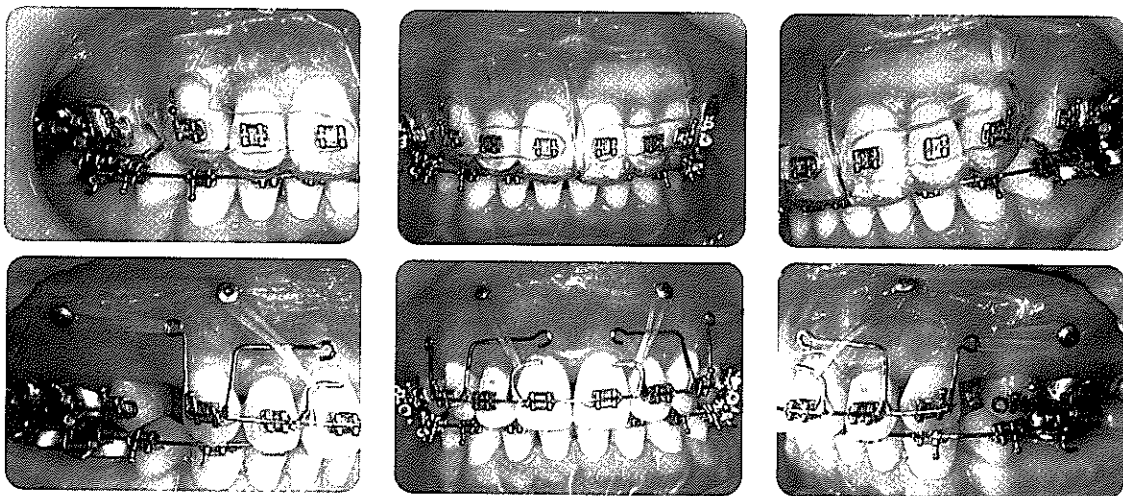
권○○

36번의 조기상설과 46번의 우식에 의한 발치후 이공간을 이용한 전치부의 후방이동 및 구치의 전방이동을 이용하여 치료를 진행하고 있다. 45번의 후방이동에 의한 전치부의 공간 형성과 정중선의 차이 감소가 관찰 된다. 37번의 전방이동은 sliding jig를 역으로 적용해서 도모한다.




윤○○

23번이 22번의 순측에 매복된 상태를 치료하고 있는 과정이다. 23번의 미맹출로 인한 공간으로의 10번대 치아들의 점유에 의해서 정중선의 불일치와 23번 맹출을 위한 공간이 부족한 상태이다. 공간문제와 정중선의 차이를 해소하기 위해서 10번대 치아 원심이동을 위한 고정원으로 miniscrew를 사용하였다. 상하의 정중선 차이의 감소 및 23번의 맹출 공간의 증가가 관찰된다.



김○○

상기환자는 6전치의 후방견인과 합입이동을 동시에 도모하고자 전치부와 구치부의 순협측 치은부위에 mini screw를 식립하였다. 정확한 screw의 위치를 정하기 위해서 stent를 제작하였으며 국소마취를 실시한 후 miniscrew를 식립하였다. 식립후 원하는 치아들의 이동을 위해서 고안된 호선에 고무줄을 이용한 힘을 가하였다.



1. Costa A, Raffaini M, Melson B: Miniscrews as orthodontic anchorage: A preliminary report. Int J Adult Orthod

Orthognath Surg, 13:3:201-209, 1998

2. Kanomi R: Mini-implant for orthodontic anchorage. J Clin Orthod. 31:763-767, 1997