

□ 증 례 □

## 폐렴과 균혈증의 임상상을 보인 *Bacillus cereus* 감염 1예

서남대학교 의과대학 내과학교실, 임상병리학교실\*

박재홍, 장안수, 한상우, 김용철, 이경록  
박상후, 최수인, 신명근\*, 김수현\*

= Abstract =

### A Case of *Bacillus Cereus* Infection with Pneumonia and Bacteremia

Jae-Hong Park, M.D., An-Soo Jang, M.D., Sang-Woo Han, M.D.,  
Young-Chul Kim, M.D., Kyung-Rok Lee, M.D., Sang-Hoo Park, M.D.,  
Soo-In Choi, M.D., Myung-Geun Shin\*, M.D., Soo-Hyun Kim\*, M.D.

Department of Internal Medicine, Department of Clinical Pathology\*,  
Seonam University College of Medicine, Kwangju, Korea

*Bacillus species* are aerobic, gram-positive, spore forming rods that are widely distributed in soil, dust, stream, and other environmental sources and are regarded as natural organism. But certain species of the genus *Bacillus*, most notably *B. cereus*, which is associated with food-borne illness, occasionally have been implicated in the occurrence of fatal illness and complication in a compromised host.

We report a case of pneumonia and bacteremia caused by *B. cereus* in an 81 year-old man, who had no obvious immunologic compromise. The condition was treated with combination of roxithromycin and gentamicin. (Tuberculosis and Respiratory Diseases 2000, 49 : 780-784)

Key words : *Bacillus cereus*, Pneumonia, Bacteremia.

### 서 론

*B. cereus*는 흔히 식중독을 일으킨다고 알려져 있으

며<sup>1,2</sup>, 1960년대 후반부터 백혈병, 마약투여, AIDS 등 저항력이 약한 환자에서 드물게 치명적 결과를 초래할 수 있는 감염을 일으킬 수 있다는 보고가 있었다<sup>2,3</sup>.

Address for correspondence :

An-Soo Jang, M.D.

Seonam University Hospital

120-1, Marukdong, Seo-gu, Kwangju, Korea 502-157

Phone : 062-370-7766 Fax : 062-382-3540 E-mail : jas877@chollian.net

또한 최근에 들어서는 간혹 건강한 사람에서도 치명적인 합병증으로 사망한 몇 예가 보고되고 있다<sup>4,5</sup>.

그러나 국내에서는 이러한 치명적인 감염이 면역기능에 장애를 보인 환자나 혹은 건강한 사람에서 발생하였다는 보고는 아직 없었다. 이에 저자들은 평소 기저질환이 없었고 면역 기능의 장애가 보이지 않았던 건강한 노인에서 폐렴과 심한 균혈증을 경험하였고 roxithromycin과 gentamicin 병합치료로 호전된 1 예를 경험하였기에 보고하는 바이다.

## 증 례

환 자 : 김○○, 81세, 남자

주 소 : 호흡곤란

현병력 : 평소 약간의 하복부 불편감으로 개인의원에서 대증치료를 받았으나 건강하였다고 한다. 1주일전 보신을 위해 사슴농장에서 직접 사슴피를 생식한 적이 있다. 그 후 내원 2일전부터 심해지는 호흡곤란을 보여 내원하였으며 내원 당시 구토나 설사 등의 소화기 증상은 없었다.

과거력 및 사회력 : 평소 건강한 편으로 술, 담배는 하지 않았다.

약물력 : 평소 한약을 자주 복용함

가족력 : 특이 사항은 없었다.

이학적 소견 : 급성병색으로 내원 당시 혈압 100/60 mmHg, 체온 38.4°C, 맥박 분당 80회, 호흡수 분당 20회였으며 심한 딸꾹질을 하였다. 결막은 창백하지 않았고 공막에 황달소견은 없었다. 흉부검사서 우측 하폐야에서 흡입시 악설음이 들렸다. 간 및 비장은 촉진되지 않았고 복부 압통은 없었다.

검사실 소견 : 말초혈액 검사상 백혈구수 9,400/mm<sup>3</sup> (중성구 76%), 혈색소 12.2 g/dL, 헤마토크릿 39.8%, 혈소판 126,000/mm<sup>3</sup>, ESR 82mm/hr 이었다. 동맥혈검사는 pH 7.46, PCO<sub>2</sub> 28.2 mmHg, PO<sub>2</sub> 47.1 mmHg, 산소포화도는 86.3% 이었다. 혈중 BUN 22.3 mg/dL, Creatinine 1.5 mg/dL이었고, 혈청전해질 검사는 Na 132 mEq/L, K 3.5 mEq/L, Cl 103 mEq/L 였으며 간기능검사상 AST 70 IU/L,

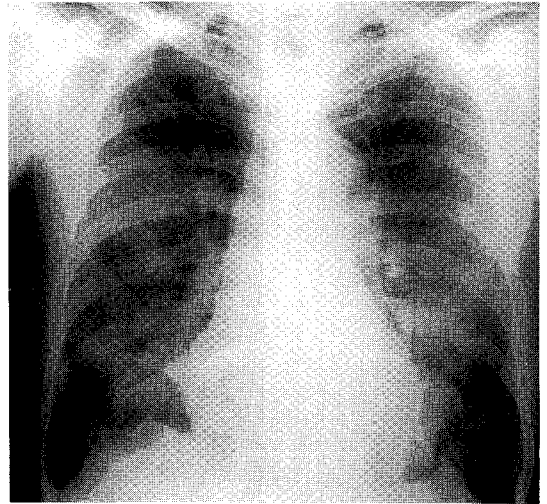


Fig. 1. Chest roentgenogram ; a subsegmental atelectasis in Right Middle Lobe and mottled densities in both lung field.

ALT 40 IU/L, 총단백질 6.0 g/dL, 알부민 3.1 g/dL의 경미한 간기능의 이상을 보였다. 혈액 응고 검사상 prothrombin time 13.1 초, activated partial thrombin time 23.9 초였다. 간·폐흡충 피부반응 검사에서 음성이었다고, 대변검사서 잠혈 및 기생충, 백혈구, 그리고 배양검사는 모두 음성이었다. 항 Mycoplasma 항체와 냉응집소는 모두 음성이었다. 내원 이후 호흡곤란, 저혈압, 발열 등의 소견을 보여 항생제 사용 전에 혈액배양검사를 3회 연속 30분 간격으로 시행하였다.

방사선학적 소견 : 단순 흉부 촬영에서 우중엽에 무기폐, 양측 폐 전반에 걸쳐 불규칙한 반점상을 보였다 (Fig. 1).

세균학적 검사 : 혈액배양 검사에서 배양된 균은 혈액 한천배지에서 잘 자랐고, 집락은 변연이 불규칙한 크고 퍼지는 회백색 또는 녹색을 보였으며 용혈이 관찰되었다 (Fig. 2). 그람염색소견은 내포자를 형성하는 그람양성 간균이었고 (Fig. 3), 운동성, lecithinase, 그리고 gelatin 가수분해 반응에 각각 양성이었으며 glucose, maltose 및 salicin에서 산을 생성하여 *B. cereus*로 동정되었다<sup>6</sup>.

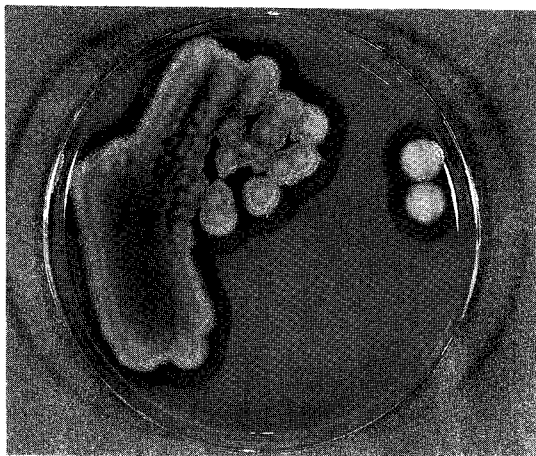


Fig. 2. Colony morphology of *B. cereus* on blood agar plate ; grayish to greenish color, irregular margins, and  $\beta$ -hemolysis.




Fig. 3. Gram stain of *B. cereus* ; Gram positive endospore forming bacilli ( $\times 1,000$ ).

치료 및 경과 : 환자는 내원후 지속되는 호흡곤란과 고열, 혈압저하 등의 소견을 보였고 마스크를 통한 분당 5L의 산소투여에 동맥혈검사상  $PO_2$  69 m-mHg,  $PCO_2$  32 mmHg를 보였다. amoxicillin과 gentamicin의 경험적 항생제 치료를 시작하였으며 흉부 단순 X-ray상 더욱 저명한 양측성 폐음영의 증가 소견을 보였다. 반복된 객담세균 배양검사서 우세한 균은 자라지 않았고 발열시 실시한 3번의 연속된 혈액 배양 검사에서 모두 *B. cereus*가 배양되었다. 고용량

의 gentamicin(1.7 mg/kg every 8hours) 정맥투여와 roxithromycin 300 mg을 경구 투여하였다. 그 후 3일째부터 발열이 소실되고 호흡곤란이 호전되었으며 흉부 X-선, 동맥혈 검사 소견에서 현저한 호전을 보였다. 입원 18일째 되는 날 퇴원하였고, 그 후 외래 추적검사에서도 재발의 흔적은 보이지 않았다.

## 고 찰

*Bacillus*는 호기성, 그람양성 간균으로 측면에 있는 편모로 운동하며, 원형 또는 타원형의 내포자가 있고, 아포를 형성하기 전에 항생물질을 만든다는 특성을 가지고 있다. 그 중 *B. cereus*는 토양, 수중, 공기, 식물표면 등 자연계에 널리 분포하는 오염원으로 *B. anthrax* 외에는 병원성이 없는 것으로 생각되어 왔으나 주로 설사와 구토를 주증상으로 하는 식중독의 형태로 나타난다<sup>3</sup>. 우리나라에서는 예로부터 부패세균으로 취급되어 이 균에 대한 식중독은 그다지 주목받지 않았다. 그 후 이 균이 1952년 처음으로 혈액 배양에서 발견되었을 때까지도 기술적 혹은 검사실 오염원으로 간주되었으나<sup>6</sup> 혈액배양과 안감염 등이 보고되기 시작하자 실질적인 감염을 일으킬 수 있는 병원체로서 관심을 갖게 되었고 비소화기 감염은 계속 증가하는 추세이다<sup>2</sup>.

*B. cereus*에 의한 감염의 임상양상은 균혈증, 폐렴, 요로감염증, 복막염, 국소 봉와직염, 안감염증, 골관절염, 심내막염, 피사성 근막염, 피하농양 등의 다양한 형태로 나타날 수 있으며 주로 균혈증의 양상이었고 그 중 폐홍막질환에 이환된 경우는 극소수에 지나지 않았다<sup>2,9</sup>. Coonrod 등<sup>3</sup>은 아급성 임파구성 백혈병환자에서 폐괴사를 동반한 폐렴을 보고하였고, Goulet 등<sup>9</sup>은 교통사고로 다발손상을 입은 환자에서 농흉 및 패혈증을 보고하였으며, Leff 등<sup>1</sup>은 급성 림프구성 백혈병 환자에서 공동을 형성한 폐렴을 기관지 내시경하 흡입검사서 발견하여 보고하였다. 또한 11예의 폐홍막감염을 비교한 William 등<sup>7</sup>은 특히 백혈병, 음주 남용, 스테로이드 의존 천식환자 등 기저

질환을 갖고 있는 환자에서 *B. cereus* 감염에 의한 합병증을 강조하였으며, Sliman 등<sup>2</sup>도 5년 간 38예를 비교하였는데 주로 균혈증의 형태로 나타났고 대부분의 환자에서 혈관 카테터 등의 이물, 마약중독, 암, 부신피질스테로이드 치료, 중성구감소증, AIDS 등의 기저질환 및 합병증을 가지고 있었다고 한다. 그 후 Gascoigne 등<sup>10</sup>도 같은 환자에서 반복적인 폐렴과 균혈증으로 혈액배양과 객담배양에서 균을 동정하여 보고하는 등, 검사실 오류나 오염원이기보다 기저 질환을 앓고 있는 경우 치명적 결과를 초래할 수 있는 병원균으로 인식되었다.

그러나 최근에 건강한 사람 또는 면역저하를 보이지 않는 경우에도 심각한 폐흉막질환이 발생하였다는 보고가 있었다. Panwalker 등<sup>8</sup>은 명백한 면역저하가 없었던 농부에서 과사성폐렴과 농흉을 보고하면서 오염된 토양의 노출을 병인으로 간주하였다. Carbone 등<sup>4</sup>은 만성 허혈성 심질환 환자에서 농흉 및 과사성폐렴으로 사망한 경우를 보고하였고, Miller 등<sup>5</sup>도 두명의 건강한 성인에서 치명적 폐렴과 패혈증으로 사망한 예를 보고하였는데 먼지에 과다한 노출 이외에 특별한 단서를 찾을 수 없었다고 한다.

상기 여러 보고에 의하면 주로 혈액배양에서 균을 확인하였고 객담이나 흉막액에서 확인된 경우도 보고되었다<sup>5,7,8,10</sup>. 객담세균배양검사에서 음성이나 혈액배양에서 양성인 가능성에 대한 언급된 문헌은 없었다. 본 증례에서는 객담에서 확인되지 않았지만 혈액배양에서 균을 확인할 수 있었다.

심한 과사성 폐렴으로 나타나는 폐감염의 발생기전은 색전이나 균혈증에 의한 경로보다는 경구흡인에 의한 폐실질의 감염임이 확실한데 그 이유는 보고된 환자에서 색전이나 다른 부위에서의 감염원을 발견할 수 없었기 때문이다. 또한 소화기감염의 증거가 없었기 때문에 음식물의 섭취에 의한 경로는 아니라고 추정되고 있다<sup>7</sup>. 주로 소화기 감염의 경우 구토독소(emetic toxin) 혹은 장독소(enterotoxin)에 의해 구토나 설사를 보이며 그 외 독소로 phospholipase, protease, hemolysin이 형성되는데, 비소화기감염에서 중요한

역할을 하는 독소는 cereolysin(thiol-activated hemolysin)이 병인에 관여한다고 알려져 있다<sup>11</sup>. 본 증례에서도 사슴피를 생식한 외에 특별한 면역저하나 기저질환의 병력이 없던 건강한 노인에서 구토나 설사 등의 소화기 감염이 아닌 중증의 폐렴과 균혈증이 급속하게 진행되었으며 감염된 노출경로나 병인을 추정할 수 없었다.

*B. cereus*의 치료는 아직 대조군에서 밝혀지지는 않았지만 명백한 면역기능의 장애를 보이는 환자는 물론이고 건강한 사람에서도 의심될 경우 반드시 균을 조기에 발견, 적절한 항생제 및 흉강 배액, 그리고 적응이 된다면 과사조직의 제거를 실시해야 한다. 대부분의 균주는  $\beta$ -lactamase를 생산하므로 페니실린과 세팔로스포린에 대한 내성을 고려해야한다<sup>2</sup>. 유효한 항생제로 gentamicin이 통례적으로 사용되었으며, *in vitro*에서 민감한 clindamycin과 vancomycin<sup>2</sup>, 또는 erythromycin<sup>4,11</sup>을 사용하였다.

그 외 ciprofloxacin<sup>10</sup>, chloramphenicol, 혹은 tetracycline을 고려할 수 있다. 또한 감수성이 확인된 약물을 다른 경로를 통한 동시투여가 중요함을 강조하고 있다<sup>11</sup>. 본 증례에서는 roxithromycin 경구투여와 gentamicin을 동시에 사용하여 성공적으로 치료한 경험을 하였기에 보고하는 바이다.

## 요 약

*B. cereus*는 과거에 주로 설사, 구토 등의 식중독을 일으키는 균으로 알고 있었으나 기저 질환을 갖고 있는 환자나 저항력이 약한 환자에서는 드물게 치명적인 결과를 초래하는 질환으로 알려져 있었다. 그러나 최근 몇 예의 보고에 의하면 면역기능의 장애가 없던 건강한 사람에서도 폐흉막질환 및 균혈증 등의 심각한 합병증이 발생하였다고 한다. 이에 저자들은 평소 기저질환이 없었던 건강한 81세 노인에서 *B. cereus*에 의한 폐렴 및 균혈증이 발생하여 roxithromycin과 gentamicin을 조기에 사용하여 호전된 1예를 경험하였기에 문헌고찰과 함께 보고하는 바이다.

참 고 문 헌

1. Leff A, Jacobs R, Gooding V, Hauch J, Conte J, Stulbarg M. *Bacillus cereus* pneumonia Survival in a patient with cavitary disease treated with gentamicin. *Am Rev Respir Dis* 1977;115:151-4.
2. Sliman R, Rehm S, Shlaes DM. Serious infections caused by *Bacillus species*. 1987;66:218-23.
3. Coonrod JD, Leadley PJ, Eickhoff TC. *Bacillus cereus* pneumonia and bacteremia. *Am Rev Respir Dis* 1971;103:711-4.
4. Carbone JE, Stauffer JL. *Bacillus cereus* pleuropulmonary infection in a normal host. *West J Med* 1985;143:676-7.
5. Miller JM, Hair JG, Hebert M, Hebert L, Roberts FJ Jr, Weyant RS. Fulminating bacteremia and pneumonia due to *Bacillus cereus* *J Clin Microbiol*. 1997;35:504-7.
6. Koneman EW, Allen SD, Janda WM, Schreckenberger PC, Winn WC Jr. The aerobic gram-positive bacilli. In : *Color Atlas and Textbook of Diagnostic Microbiology*. 4th ed. Philadelphia : JB Lippincott;1992. p. 467-75.
7. Ekemeyer WB, Zimmerman GA. Life-threatening complications associated with *Bacillus cereus* pneumonia. *Am Rev Respir Dis* 1985;131:4-66-9.
8. Panwalker AP, Trager GM. Necrotizing pneumonia and empyema caused by *Bacillus cereus* and *Clostridium bifermentans*. *Am Rev Respir Dis* 1983;128:333-4.
9. Goulet P, Pepin H. *Bacillus cereus* septicemia. *Lancet* 1974;761-2.
10. Gascoigne AD, Richards J, Gould K, Gibson GJ. Successful treatment of *Bacillus cereus* infection with ciprofloxacin. *Thorax*. 1991;46:220-1.
11. Drobniewski FA. *Bacillus cereus* and related species. *Clin Microbiol* 1993;6:324-38.