

Aspergillus 기관-기관지염 1예

경상대학교 의과대학 내과학교실

정효영, 김휘중, 김수희, 이종덕, 황영실

= Abstract =

A Case of Aspergillus Tracheobronchitis in Non-Immunocompromised Patient

Hyo Young Chung, M.D, Hwi Jong Kim, M.D., Soo Hee Kim, M.D.,
Jong Deog Lee, M.D., Young Sil Hwang, M.D.

*Department of Internal Medicine, College of Medicine,
Gyeong Sang National University, Chinju, Korea*

The aspergillus tracheobronchitis is distinctive manifestation of invasive aspergillosis, in which infection is limited completely or predominantly to the tracheobronchial tree. It accounts for about 7 to 10 percent of cases of invasive disease. Grossly, such disease may take the mucosal exudate and obstruct partially the airway lumen or completely the occlusive mucous/fungus plugs. Microscopically, the superficial portion of the airway wall is acutely inflamed and contain fungal hyphae. However, infection is often limited to the mucosa.

We report a case of aspergillus tracheobronchitis in a 54 year-old man who presented cough, progressive dyspnea with wheezing, and mucus plug. Bronchoscopy showed mucosal exudate and plug. Bronchoscopic biopsy showed *aspergillus* hyphae and inflammation in the mucosa. He was successfully treated with itraconazole. (Tuberculosis and Respiratory Diseases 2000, 49 : 508-513)

Key words : Tracheobronchitis, Invasive aspergillosis.

Address for correspondence :

Young Sil Hwang, M.D.

Pulmonary division, Department of Internal medicine, College of Medicine, Gyeong Sang National University
90, Chilam-Dong, Chinju, 660-702, Korea

Phone : 055-750-8062 Fax : 055-755-9078 E-mail : yshwang@nongae.gnsu.ac.kr

서 론

침습성 기관지 국균증(invasive bronchial aspergillosis)은 *Aspergillus* 침범이 기관지 점막에 국한되어 나타나는 감염성 질환이다¹. Kramer¹는 침습성 기관지 국균증을 임상양상과 조직소견에 따라 기도내에 점액성 삼출액과 기도의 염증이 관찰되는 aspergillus 기관-기관지염(aspergillus tracheobronchitis), 기도에 궤양이 관찰되는 궤양성 aspergillus 기관-기관지염(ulcerative aspergillus tracheobronchitis), 그리고 기도내 위막을 형성하는 위막성 aspergillus 기관-기관지염(pseudomembranous aspergillus tracheobronchitis)으로 분류하였다.

침습성 기관지 국균증은 1926년 Lapham²에 의하여 처음 보고되었고 침습성 폐 국균증 환자의 7-10%를 차지하는 드문 질환이다³⁻⁵. *Aspergillus*에 의한 기관-기관지염은 1990년에 Hall⁶이 백혈병 환자에서 1예를 보고하였고 1991년에 Clarke⁷은 면역저하의 정도가 심한 환자에서 발생한 3예를 보고하였지만 정상 면역상태에서 발생한 예는 드물다. 이에 본 저자들은 면역 상태가 정상인 환자에서 침습성 기관지 국균증의 한 종류인 *Aspergillus*에 의한 기관-기관지염을 경험하였기에 문헌 고찰과 함께 보고하는 바이다.

증 례

환 자: 황○환, 54세 남자

주 소: 호흡곤란

현병력: 평소 건강하게 지내다가 내원 8일전부터 기침, 황색 객담, 그리고 발열을 보여 인근 병원에서 입원치료를 받았으나 증상의 호전이 보이지 않고 호흡곤란이 더욱 심해져 본원으로 전원되었다.

과거력/사회력: 2년전 당뇨를 진단받고 식이와 운동으로 혈당을 조절하였다. 음주와 흡연은 하지 않았으며 직업은 회사원이었다.

가족력: 특이 병력이 없었다.

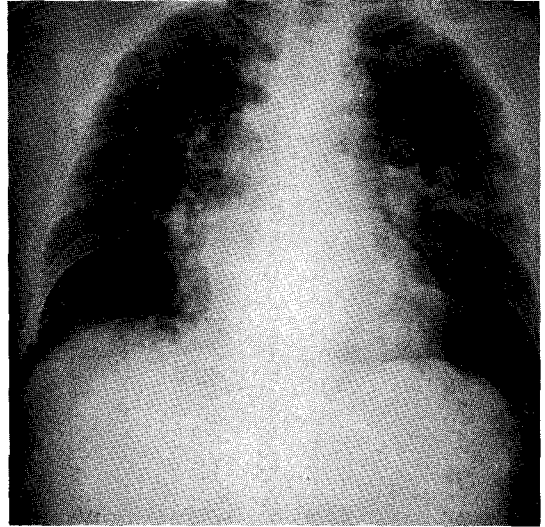
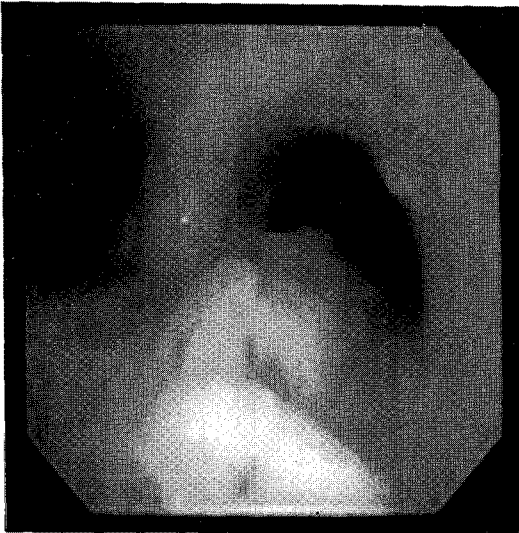

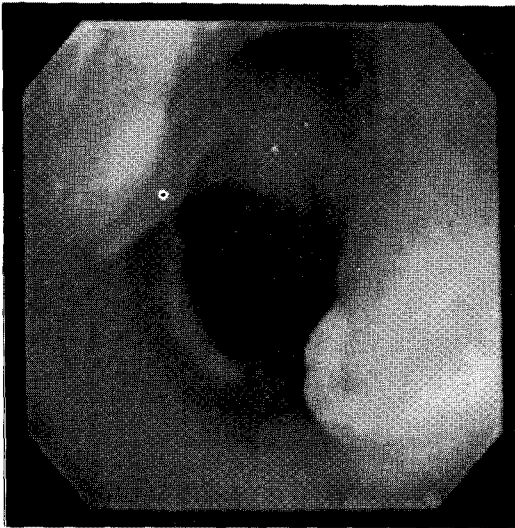
Fig. 1. On admission, chest PA showed infiltration in the bilateral upper lobes.

신체진찰 소견: 급성 병색으로 내원 당시 혈압 130/80 mmHg, 맥박 92회/분, 호흡수 24회/분, 체온은 37.3°C이었다. 흡기음에서 거친 음조의 천명음이 들렸으며, 흉부 청진에서 양쪽 폐야에서 호기시 천명음과 수포음이 들렸다.

검사실 소견: 말초혈액검사에서 백혈구 16,300/mm³ (호중구 77.7%, 림프구 4.7%, 호산구 6.8%), 혈색소, 12.0 g/dl, 혈소판수는 297,000/mm³였다. CRP는 127 mg/L였다. 비캐놀라로 산소 3 L/min을 공급하는 상태에서 동맥혈가스검사는 PaO₂ 60 mmHg, PaCO₂ 31 mmHg, 산소 포화도는 91.9%였다. 총단백질은 5.6 g/dl, 알부민은 2.6 g/dl, 총빌리루빈은 0.7 mg/dl이었고, GOT와 GPT는 정상범위였다. 혈액요소질소는 20.4 mg/dl였고 크레아티닌은 1.2 mg/dl였다. 대변에서의 기생충 검사는 음성이었다. 혈청 IgE Prist는 154 IU/ml로 정상범위였다. 폐기능 검사는 FVC 1.2 l (38.1%), FEV₁ 0.73 l (28.1%), FEV₁/FVC (60%)였다. 객담에서 항산균 도말과 세포진 검사는 음성이었으나 진균 배양검사에서 *Aspergillus fumigatus*가 자랐고 혈청에서의 *A. fumigatus* 항체 양성이었다.



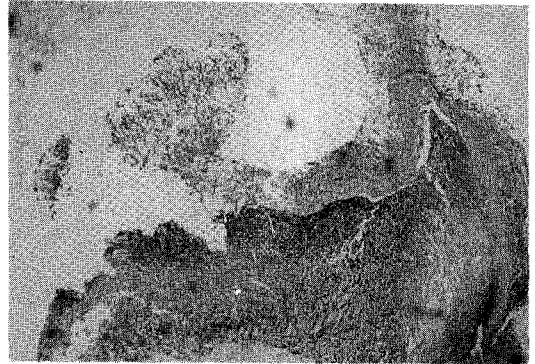A



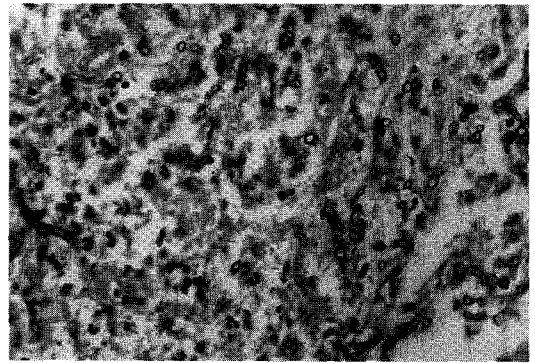
B

Fig. 2. Bronchoscopy shows inflammation of trachea and bronchus with mucus exudate.
a. view of trachea.
b. view of right main bronchus.

임상경과및 방사선 소견 : 내원 당시의 단순 흉부 방사선 촬영(Fig. 1)에서 양측폐의 상엽에 폐침윤의 소견이 관찰되었다. 환자는 진한 황색의 점액전을 배출하



A



B

Fig. 3. Biopsy shows mucosal invasion of *Aspergillus* hyphae.
a. HE stain $\times 40$.
b. HE stain $\times 400$.

였으며 흡기시 거친 음조의 천음이 들려 시행한 후두경 검진상 성대와 성문하에 삼출성으로 보이는 가피가 관찰되었다. 폐렴및 후두염 의심하에 항생제를 사용하였으나 증상의 호전은 없었다. 객담 진균 배양검사상 *Aspergillus fumigatus*가 자랐으며 이어서 시행한 기관지 내시경 검사상 기관과 기관지 점막의 부종, 염증, 점막을 덮고있는 점액성의 황색판과 기관지를 막고있는 점액성의 삼출액이 관찰되었다(Fig. 2). 조직생검을 시행하였고 현미경 소견상 *aspergillus* 균사와 기도점막의 염증소견이 관찰되었다(Fig. 3). Itracozazole 400 mg을 매일 투여하였고 이후 환자의 임상

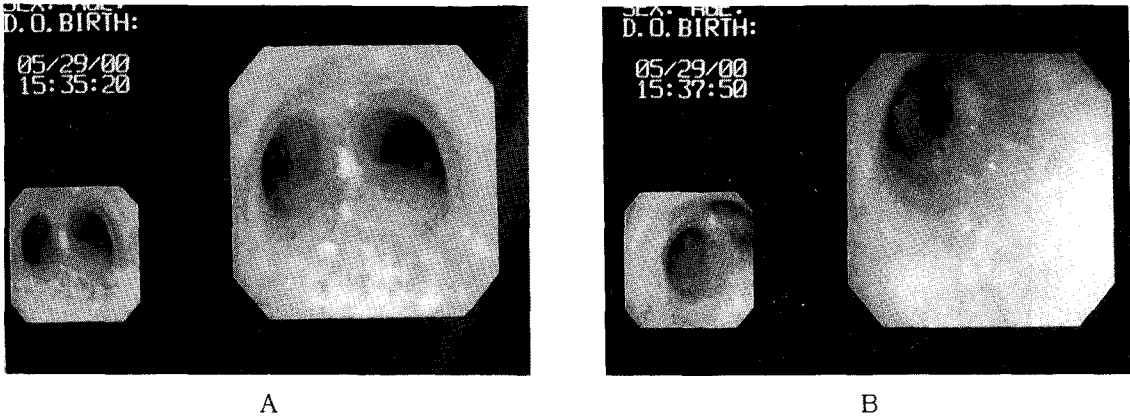


Fig. 4. One month later, bronchoscopy shows disappearance of mucosal exudate that previously covered the mucosa of the trachea and bronchus.

- a. view of trachea.
- b. view of right main bronchus.

양상은 호전되었다. 한달후 시행한 폐기능 검사상 FVC 3.21 l (99.7%), FEV₁ 2.29 l (87.1%) FEV₁/FVC(71 %) 였고 기관지 내시경에서 이전에 보였던 점액성의 황색판과 점액성 삼출액은 보이지 않았다 (Fig. 4).

고 찰

기관-기관지 국균증은 임상양상과 조직소견에 따라 다양한 형태를 보일 수 있는데 Kramer¹는 기관-기관지 국균증을 임상양상과 조직소견에 따라 전이증식형, 알레르기형, 그리고 침습형으로 분류하였다. 전이증식형에는 기도점막의 침범이 없이 기도 내부에서만 *aspergillus*의 증식이 있는 폐쇄성 기관지 국균증이 있다⁸. 알레르기형에는 천식의 기왕력이 있는 환자의 기도내에서 *aspergillus*가 균집화되어 기도점막의 침범이 없이 *aspergillus*에 의한 알레르기반응에 의해 기관지 수축을 유발하는 알레르기성 기관지폐 국균증이 있다. 침습형은 조직소견상 *aspergillus*에 의한 기도점막의 침범이 있는 경우로, 침습성 기관지 국균증이라고도 한다. 침습성 기관지 국균증의 분류에는 기도내에 *aspergillus*가 포함된 점액성 삼출액이 있

고 기관지 점막에 염증세포가 침착되어 있는 *aspergillus* 기관-기관지염, 기도 궤양이 동반되어 있는 궤양성 *aspergillus* 기관-기관지염, 그리고 기관지 점막 이하의 조직이 괴사되어 있고 점막위에 위막이 형성되어 있는 위막성 *aspergillus* 기관-기관지염등이 있다. 본 증례의 경우에는 천식의 기왕력이 없는 환자에서 기도 점막의 부종 및 염증소견과 기관지 전체에 걸쳐 점액성 삼출액과 점액전이 관찰되었고 점막의 괴사나 위막은 관찰되지 않아 *aspergillus*에 의한 기관-기관지염으로 진단하였다.

침습성 기관지 국균증은 침습성 폐 국균증의 한 분류로써 1926년 Lapham²에 의해 처음 보고되었으며 그 빈도는 침습성 폐 국균증의 약 7-10%에 이르는 드문 질환이다⁵.

Aspergillus 기관-기관지염의 증상으로는 호흡곤란, 천명음, 기침이 가장 흔한데, 심한 경우 *aspergillus*로 인한 점액전과 위막의 기도내 폐색으로 인한 호흡부전으로 인해 사망한 예도 보고되어 있다^{7,9}. 그 외에 발열, 객혈, 흉통등의 증상을 보일 수 있다^{6,7,10}. 본 증례의 경우에는 호흡곤란, 기침, 천명음, 그리고 발열이 있었다.

Young¹⁰은 침습성 기관지 국균증 환자의 *asper-*

*gillus*에 의한 침범이 기도점막에 국한된 이유는 침습성 기관지 국균증 환자의 면역저하 정도가 침습성 폐 국균증 환자의 면역저하 정도보다 경하기 때문이라고 보고하였다. 그러나 다른 여러 *aspergillus*에 의한 기관-기관지염의 보고¹¹⁻¹³에서는 환자에 대한 면역저하 상태를 기술하지 않아 환자의 면역상태와의 관계에 대하여는 확실하지 않다. Clarke⁷는 점액생성의 증가, 혹은 기관지섬모의 이상으로 인한 점액제거의 감소와 같은 기도의 내재적 질환으로인해 점액 덩어리를 생성하게 되고 이것이 진균의 군집화를 유발하여 *aspergillus* 기관-기관지염을 일으키는 요인이라고 하였다. 또한 기관지암, 국소적인 기관지 폐양, 그리고 세균성 감염과 같은 기도의 기저 질환이 유발요인일 수 있다고 보고하였다⁷. 본 증례의 경우에는 환자는 평소 건강하게 지냈으며 당뇨는 운동과 식이로 조절이 잘 되었던 상태이다. 그러나 기침, 발열, 황색 객담의 과거력으로 보아 Clarke의 보고처럼 선행된 기관지의 세균성 감염이 *aspergillus*에 의한 기관-기관지염을 유발하였을 것으로 사료된다.

방사선학적 소견으로는 단순 흉부 X-선상 특이 소견이 없거나 폐침윤, 혹은 폐허탈이 보일 수 있다^{7,9}. 이는 *aspergillus* 기관-기관지염이 *aspergillus* 폐렴이나 세균성 폐렴을 유발할 수 있고, 혹은 점액성 삼출액, 위막에 의해 기관지가 막혀 폐허탈을 초래할 수 있기 때문이다. 본 증례의 경우에는 폐 좌상엽의 기관지 폐쇄에 의한 폐허탈이 관찰되었다.

진단은 조직학적으로 *aspergillus*의 기관지 침범이 확인되면 확진할 수 있다. *aspergillus*에 의한 기관-기관지염은 *aspergillus*가 폐조직을 침범하지 않기 때문에 단순 흉부 X-선은 정상이거나 비특이적이다. 그러므로 임상적으로 의심을 하는 것이 중요하고, 임상적으로 의심이 되는 경우에는 기관지 내시경을 시행하여 점막의 염증이나 점액전을 확인하고 배양검사나 조직검사로 확인하는 것이 중요하다⁷. 본 증례의 경우에 검사실 소견상 말초혈액의 호산구 증다증이 관찰되어 알레르기성 기관지폐 국균증과의 감별을 요하였으나 기관지 천식의 과거력이 없고, 발열등의 전신증

상이 동반되었으며 기관지 내시경 소견상 기도 점막의 침범소견이 관찰되어 *aspergillus*에 의한 기관-기관지염으로 진단하였다.

치료제의 선택과 사용기간에 대하여 아직 논란의 여지가 많다. 그러나 여러 보고에 의하면 itraconazole을 사용하여 성공율이 높았다^{1,14,15}. 본 증례의 경우에도 itraconazole을 경구로 사용하여 증상의 호전을 보았다. 치료가 늦어질 경우 폐조직으로의 *aspergillus*감염이 진행되거나 점액성 삼출액이나 점액전에 의한 기관지 폐색으로 인한 호흡부전으로 사망할 수 있다.

요약하면 *Aspergillus*에 의한 기관-기관지염의 조기진단은 쉽지않다. 그러나 기침, 천명음과 함께 심해지는 호흡곤란, 객담배양검사에서 *aspergillus*가 자라고 단순 흉부 X-선에서 폐허탈이나 폐침윤이 관찰되면 의심을 해야하고 아울러 적극적인 진단을 위한 노력과 치료를 해야할 것으로 사료된다.

요 약

*Aspergillus*에 의한 기관-기관지염은 침습성 폐 국균증의 한 분류로서 드문 질환이다.

저자들은 *aspergillus*에 의한 기관-기관지염증 *aspergillus* 기관-기관지염을 경험하고 성공적으로 치료하였기에 문헌고찰과 함께 보고하는 바이다.

참 고 문 헌

1. Kramer MR, Denning DW, Marshall SE, Ross DJ, Berry G, Lewiston NJ, Stevens DA, Theodore J. Ulcerative tracheobronchitis after lung transplantation. Am Rev Respir Dis 1991;144:552-6.
2. Lapham ME. Aspergillosis of the lungs and its association with tuberculosis. JAMA 1926;87:1031-3.
3. Fraser RS. Pulmonary aspergillitis : Pathologic and pathogenetic features. Patho Annu 1993;28:

231-77.

4. Sharma OP, Chwogule R. Many faces of pulmonary aspergillosis. *Eur Respir J* 1998;12:705-15.
5. Tait RC, O'Driscoll BR, Denning DW. Unilateral wheeze caused by pseudomembranous aspergillus tracheobronchitis in the immunocompromised patient. *Thorax* 1993;48:1285-7.
6. Hall J, Heimann P, Costas C. Airway obstruction caused by aspergillus tracheobronchitis in an immunocompromised patients. *Critical Care Medicine* 1990;18:575-6.
7. Clarke A, Skelton J, Fraser RS. Fungal tracheobronchitis. Report of 9 cases and review of the literature. *Medicine* 1991;70:1-14.
8. Denning DW, Follansbee S, Scolaro M, Noris S, Edelstein H, Stevens DA. Pulmonary aspergillosis in AIDS. Predisposing factors, clinical features and therapeutic outcome. *N Engl J Med* 1991;324:654-62.
9. Pervez NK, Kleinnerman J, Kattan M, Freed JA, Harris MB, Rosen MJ, Schwartz IS. Pseudomembranous necrotizing bronchial aspergillosis. A variant of invasive aspergillosis in a patient with hemophilia and acquired immune deficiency syndrome. 1985;131:961-3.
10. Young RC, Bennett JE, Vogel CL, Carbone PP, Devita VT. Aspergillosis. The spectrum of the disease in 98 patients. *Medicine*. 1970;49:147-73.
11. Meyer RD, Young LS, Armstrong D, Yu B. Aspergillosis complicating neoplastic disease. *Am J Med* 1973;54:6-15.
12. Okudaira M, Schwarz J. Tracheobronchopulmonary mycoses caused by opportunistic fungi, with particular reference to aspergillosis. *Lab Invest* 1962;11:1053-64.
13. Orr DP, Myerowitz RL, Dubosis PJ. Patho-radiologic correlation of invasive pulmonary aspergillosis in the compromised host. *Cancer* 1978;41:2028-39.
14. Denning DW, Tucker RM, Hanson LJ, Stevens DA. Treatment of invasive aspergillosis with itraconazole. *Am J Med* 1989;86:791-800.
15. Dupon B. Itraconazole therapy in aspergillosis : study in 49 patients. *J Am Acad Dermatol* 1990;23:607-14.