

## 기관지내 발생한 신경초종 2예

전북대학교 의과대학 내과학교실, 임상 의학 연구소

안철민, 이흥범, 이용철, 이양근

= Abstract =

### Two Cases of Intrabronchial Neurilemmoma

Chul Min Ahn, M.D., Heung Bum Lee, M.D.,  
Yong Chul Lee, M.D., and Yang Keung Rhee, M.D.

Department of Internal Medicine, Chonbuk University Medical School,  
Research Institute of Clinical Medicine, Chonju, Korea

Neurilemmoma is rare benign tumor originating from the Schwann cell of the nerve sheath. Intrabronchial neurilemmoma are extremely rare and only few cases have been reported previously in Korea. Neurilemmoma at all ages but are most common in persons between the ages of 20 and 50 years. It affects the head, neck, flexor regions of the extremities. Neurilemmoma was confirmed histologically because of the presence of Verocay bodies, Antoni A or B tissue pattern and of S-100 protein. We report two cases of intrabronchial neurilemmoma with chronic coughing and nonspecific radiologic findings. (Tuberculosis and Respiratory Diseases 2000, 49 : 225-230)

**Key words :** Intrabronchial neurilemmoma, Benign tumor, Schwann cell.

### 서 론

신경초종은 신경릉(neural crest) 기원의 말초신경초에서 유래한 양성 종양으로, Verocay<sup>1</sup>에 의해 처음으로 조직학적 소견이 보고되었으며 그후 Stout<sup>2</sup>에 의

해 신경초종으로 명명되었다<sup>3</sup>. 모든 연령에서 발생이 가능하나 20-50세에 주로 호발하며 성별의 차이는 크게 없는 것으로 생각된다. 신경초종의 발생 원인은 알려져 있지 않지만 자연적으로 혹은 외상, 만성 자극에 의해 이차적으로 발생할 수도 있다<sup>4</sup>. 대개 단발성

### Address for correspondence :

Yong Chul Lee, M.D.

Department of Internal Medicine, Chonbuk University Medical School

136-8 Keum-Am dong Duk-jin gu, Chonju city, Chonbuk 561-182

Phone : 063-250-1664 Fax : 063-254-1609 E-mail : leeyc@moak.chonbu.co.kr

으로서 두경부 또는 사지의 굴축, 흉곽의 후종격동에 호발하며, 기관내 발생하는 경우는 드물게 보고되고 있다<sup>5-8</sup>. 저자들은 만성 기침을 주소로 내원한 환자들에서 기관지 내시경을 이용한 생검술로 진단된 기관내 신경초종 2예를 경험하였기에 보고하는 바이다.

### 증례 1

환자: 박○규, 75세, 남자.

주소: 만성 기침.

현병력: 환자는 3-4개월 전부터 발생한 기침을 주소로 입원.

과거력, 가족력: 특이 사항 없음.

흡연력: 하루 1갑이상 약 50년간 흡연.

진찰 소견: 내원시 활력 증후는 혈압 130/70 mmHg, 맥박수 분당 80회, 호흡수 25회, 체온은 36.7°C이었다. 전신 상태는 만성 병색을 보였으며 각막에 빈혈 소견, 청색증과 늑골 함몰의 증상은 보이지 않았다. 경부 촉진 상에서도 특이한 임파절 비대소견은 보이지 않았다. 흉부진찰상 우하폐야에 거친 호흡음은 청진 되었고 나음은 들리지 않았다. 그 외 심장이나 복부에 이상 소견은 관찰되지 않았다.

검사실 소견: 말초혈액검사상 백혈구 8,500/mm<sup>3</sup>(다핵구 61.1%, 임파구 27%, 단핵구 6.5%), 혈색소 14.4 mg/dL, 혈구 용적 42.2%, 혈소판 377,000/mm<sup>3</sup>이었고, 혈청 전해질 검사상 Na 141 mEq/L, K 3.6 mEq/L, Cl 103 mEq/L이었다. 혈청 생화학 검사 및 뇨검사는 정상이었다. 3회 시행한 객담 항산균 검사와 세포 검사는 음성이었다. 폐기능검사에서는 노력성 폐활량(FVC)이 2.29 L(예측치의 65%), 1초간 노력성 호기량(FEV<sub>1</sub>)은 2.32L(예측치의 79%)이었다.

방사선 소견: 단순 흉부 X-선 소견은 심비대와 우폐야에 침윤 소견이 관찰되었고, 흉부 전산화 단층 촬영상 우하폐에 폐렴 침윤 소견외 특이 소견은 관찰되지 않았다(Fig. 1).

기관지 내시경 소견: 우측 하엽의 하 기관지 부위에

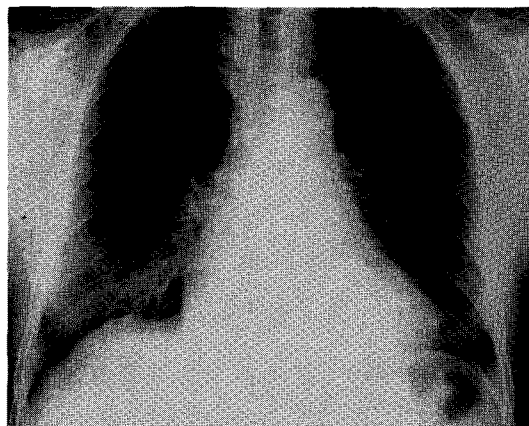


Fig. 1. Chest PA shows cardiomegaly and pneumonic infiltration on right lower lobe.

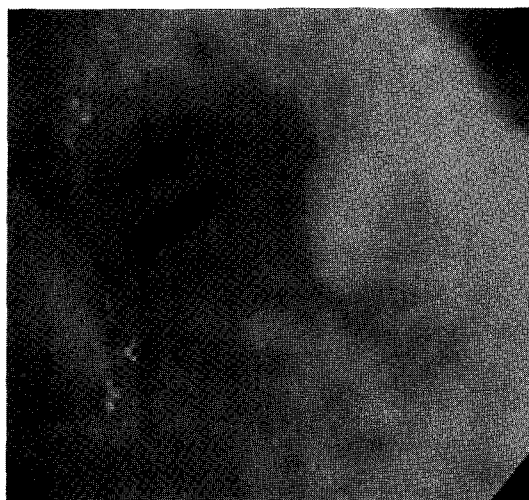

Fig. 2. Bronchoscopic finding shows mucosal inflammation, edema and narrowing by polypoid nodular mass on basal segment of right lower lobe bronchus.

점막의 염증과 부종 소견이 관찰되었으며, 진입구가 좁아져 보이고 돌기된 점막 구조가 관찰되었다. 이 부위에서 조직 검사를 시행하였다(Fig. 2).

병리조직학적 소견: 폐조직은 우측 하엽 기관지 벽의 용기 돌출부에서 기관지 내시경 생검술을 통해 얻어졌으며, 미세 현미경적 소견으로 핵이 울타리를 두른 듯

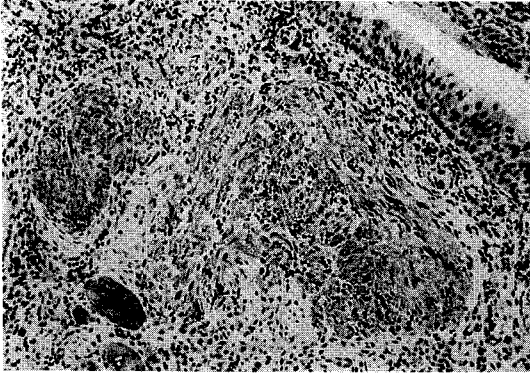


Fig. 3. Immunohistochemical staining for S-100 protein. : Cytoplasm and nuclei of the tumor cells were strongly immunoreactive for S-100 protein ( $\times 100$ ).

한 착상배혈을 한 다형의 방추형 세포들이 관찰되는 신경초종의 Antoni type A와 Verocay bodies 소견을 보였고, 면역 조직 특수 염색에서 S-100 protein 양성 소견을 보였다(Fig. 3).

치료 및 경과 : 수술을 권유하였으나 환자 거절하여 현재 외래에서 추적 관찰 중이다.

## 증례 2

환 자 : 양○춘, 75세, 남자

주 소 : 만성 기침

현병력 : 환자는 보름 전부터 발생한 기침을 주소로 인근 개인 병원에서 약물 복용을 하였으나 호전 없어 내원.

과거력 가족력 : 특이 사항 없음.

흡연력 : 하루 반갑씩 약 40년간 흡연.

진찰 소견 : 내원시 활력 증후는 정상 이었고, 전신 상태는 만성 병색을 보였으나 빈혈, 황달 소견은 없었다. 경부 촉진 상에서도 특이한 임파절 비대소견은 보이지 않았다. 흉부 진찰상 우폐야에 거친 호흡음이 청진되었다 외 심장이나 복부에 이상 소견은 관찰되지 않았다.

검사실 소견 : 말초혈액검사상 백혈구  $1,1400/\text{mm}^3$

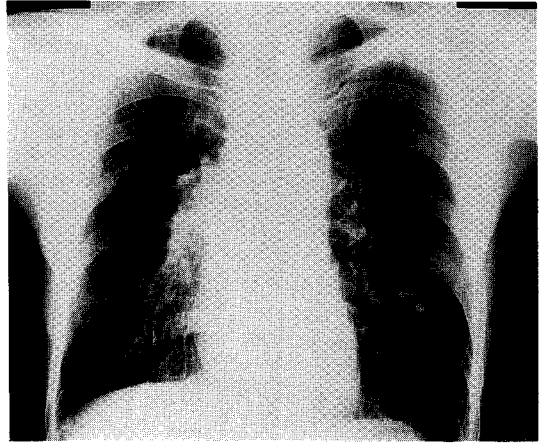


Fig. 4. Chest PA shows that increase pulmonary vascularity marking markings of increased pulmonary vascularity.

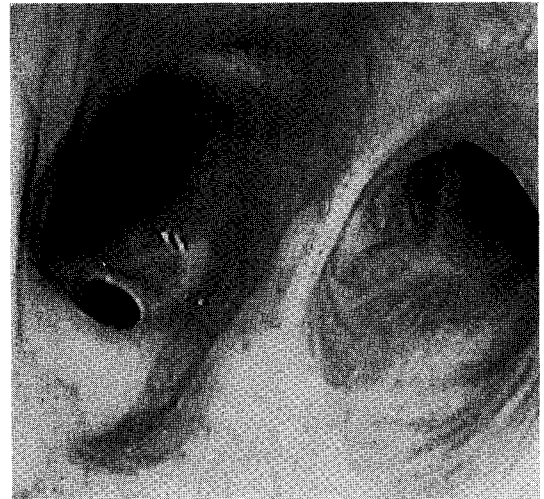

Fig. 5. Bronchoscopic finding shows discharges from right upper, middle bronchus and nodular mass on right upper lobe bronchus.

(다핵구 82.9%, 림프구 11.9%, 단핵구 4.2%), 혈색소 12.1 mg/dL, 혈구 용적 35.82%, 혈소판 499,000/ $\text{mm}^3$ 이었고, 혈청 전해질 검사상 Na 134 mEq/L, K 4.8 mEq/L, Cl 98 mEq/L이었다. 혈청 생화학 검사 및 뇨검사는 정상이었다. 3회 시행한 객담 항산

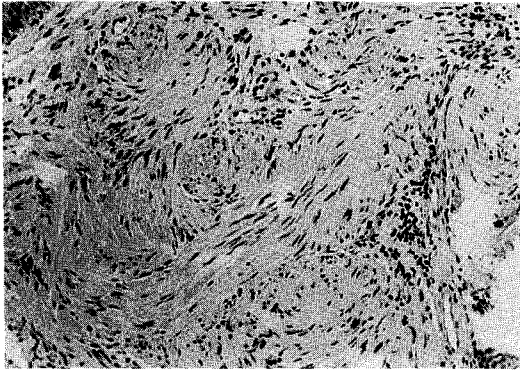


Fig. 6. Microscopic finding of tissue obtained by bronchoscopic biopsy : Hematoxylin-Eosin stain shows the palisading appearance of spindle cell and Verocay body suggesting Antoni type A Neurilemmoma.

균검사와 세포 검사는 음성이었다. 폐기능검사에서는 노력성 폐활량(FVC)이 2.23 L(예측치의 61%), 1초간 노력성 호기량(FEV<sub>1</sub>)은 1.58L(예측치의 66%)이었다.

방사선 소견 : 단순 흉부 X-선 소견 및 흉부 전산화 단층 촬영은 양측 폐문에 혈관 음영이 증가된 소견의 특이 소견은 관찰되지 않았다(Fig. 4).

기관지 내시경 소견 : 우측 상엽 및 중엽에 분비물과 돌기화 점막 구조가 관찰되었으며, 우측 상엽의 기관지 분지 부위에서 조직 검사를 시행하였다(Fig. 5).

병리조직학적 소견 : 미세 현미경적 소견으로 저 배율에서 기관지 상피 세포가 관찰되었고, 그 아래 종양이라 생각되는 결절이 관찰되었다. 고배율에서 결절 부위에는 방추형 세포들이 서로 섞여 짜여지듯 배열되어 있는 Antoni type A 소견과 핵이 울타리를 두른 듯한 착상 배열을 하고 있는 Verocay bodies가 관찰되었으며, 면역 조직 특수 염색에서 S-100 protein 양성 소견을 보여 신경초종의 Antoni A 부위에 합당한 소견을 보였다(Fig. 6).

치료 및 경과 : 수술을 권유하였으나 환자 거절하여 현재 외래에서 추적 관찰 중이다.

## 고 찰

신경초종은 말초신경초에서 유래한 양성 종양으로서 schwannoma, neurinoma, perineural fibroblastoma라 불리며 신체내 신경이 분포하는 곳이면 어느 부위든지 발생이 가능하다<sup>6,9</sup>. 일반적으로 단발성으로서 말초신경 및 뇌신경의 주행을 따라서 두경부, 사지의 굴곡 부에 발생한다. Gupta 등<sup>9</sup>의 보고에 의하면 양성 신경초종을 가진 303명의 환자중 두경부(44.8%), 상지(19.1%), 하지(13.5%), 체간(8.5%), 종격동과 복막후강을 포함한 기타(13.8%), 흉벽에서 유래된 경우는 4.9%이었다. 흉곽 내에서 발생하는 신경초종의 호발부위는 후 종격동이며, 흉곽내 신경성 종양은 Ackerman 등<sup>10</sup>의 보고에 의하면 20.8%가 Reed 등<sup>11</sup>의 보고에의하면 31%가 신경초종이라고 보고 하였다. 국내에서는 1980년대 말에 상완부, 음낭부, 그리고 폐실질을 침범한 다발성 신경초종 1예<sup>12</sup>과 1990년도에 흉벽에서 발생한 신경초종이 보고되고 있으며<sup>13,14</sup>, 본 예에서 처럼 기관지 벽에 발생하는 경우는 드물게 보고되었다<sup>5-8</sup>. 임상 증상은 서서히 발생하며 주변 구조물의 압박이나 종양 자체의 크기에 의해 유발되며, 두경부에 발생할 경우에는 안면마비, 청력 소실, 혀의 기능 장애 등이 나타날 수 있고 흉곽에서 발생할 경우에는 동통, 호흡곤란, 기침, 객혈 등이 생길 수 있다. 본 예에서 처럼 기관지내에 발생한 경우에는 기관지 점막 자극에 의한 만성 기침, 객담과 기관지 폐쇄에 의한 폐허탈등이 나타날 수 있지만, 종양이 크지 않은 한 대부분은 무증상이다.

방사선적 소견은 종양의 크기와 위치에 따라 다양하지만, 단순 흉부 X-선 검사로는 관찰이 어렵고 흉부 전산화 단층 촬영술과 핵자기 공명 영상으로 종양의 위치, 범위 그리고 주위의 여러 해부학적 구조물과의 관계에 대해서 유용한 정보를 얻을 수 있다<sup>15</sup>. Lawrence 등<sup>16</sup>은 종양 괴사, 출혈 등의 악성화 소견은 전산화 단층 촬영상 불규칙성의 연부 조직 음영으로 관찰 될 수 있고, Coleman 등<sup>17</sup>은 신경초종내의 중심

부위에 저밀도가 악성을 시사한다고 주장하였다. 하지만, 이런 방사선적 영상으로 진단이 어려운 경우가 많아, 확진을 위해서는 기관지 내시경으로 관찰 및 조직 검사를 시행해야 한다. 본 증례들에서도 임상적으로 만성 기침과 단순 흉부 X-선 검사 및 전산화 단층 촬영술에 폐렴 이외에 특이 소견이 관찰되지 않아 기관지 내시경과 조직 검사 시행전 확진을 내리기 어려웠던 경우였다. 기관지내 신경초종은 기관지 내시경상 점막의 변화, 기도내경의 감소 또는 종양이 큰 경우에는 기도 내에 뚜렷한 종괴로서 관찰이 가능하다. 그러나 기관지 내시경 상의 기도내 소견만 가지고 다른 질병과 감별하는데에는 어려움이 있다. 본 증례들에서도 병변부위의 기관지에 점막의 염증과 부종 소견이 관찰되었으며, 기관지 내경이 좁아져 보였고 돌기된 점막 구조가 관찰되었지만 일반적인 폐렴이나 기관지내 결핵 등과 감별이 어려웠다.

신경초종은 조직학적으로 피막으로 싸여 있는 종물종의 하나로 Antoni type A와 Antoni type B라는 특징적인 혼합 양상으로 관찰된다. Antoni type A는 중등도 이상의 세포 충실성을 가진 방추형 세포들이 일정한 배열을 가지고 핵이 울타리를 두른 듯한 착상 배열을 하여 Verocay bodies를 형성한다. Antoni type B는 Antoni type A가 변성되어 생기며, 핵의 봉상 배열이나 세포간 섬유질의 규칙적인 배열이 없어 조직 간질이 엉성하고 공포(vacuole)의 형성, 소낭성변이 및 출혈을 보인다. 전자현미경적 소견은 종양 세포 주위에 기저막과 reticulin 염색되는 물질이 관찰되고, 교차띠(cross-banding)를 가진 세포의 근원 섬유 구조가 관찰되기도 한다<sup>18</sup>. 그러나, 신경섬유종(neurofibromatosis)이나 신경종(neuroma)과 같은 다른 신경인성 종양들과 구별을 위해서는 면역 염색을 시행해야 한다. 이런 면역 조직학적 염색 방법으로는 S-100 protein, calcineurin, basal lamina component, vimentin, nerve growth factor, lipocortin-1, glial fibrillary acidic protein, KP1(CD68) 등에 염색이 된다. 특히 S-100 protein에 강하게 염색되어 신경섬유종과 구별

할 수 있다. 이는 신경초종 세포들에 S-100 protein이 강한 항원성을 지니기 때문이다<sup>19,20</sup>. 본 증례들의 경우 미세 현미경적 소견으로 다형의 방추형 세포들이 일정한 배열로 관찰되는 신경초종의 Antoni type A 소견을 보였고, 핵이 울타리를 두른 듯한 착상 배열을 하고 있는 Verocay bodies가 부분적으로 관찰되었다. 그리고 면역 조직 특수 염색에서 S-100 protein 양성 소견을 보여 신경초종이라 확진하였다. 신경초종의 치료는 피막에 의해 주위 조직과의 바리가 쉽고 방사선 치료에 잘 반응하지 않으며 악성화가 적어 수술적 완전 절제가 원칙이나 주변 정상 조직에 손상을 고려하여 부분 절제만을 시행하는 경우도 있다<sup>4</sup>. 원발성 폐실질내 신경초종의 경우 수술적 적출술이 원칙이며, 종양의 위치, 환자의 폐기능, 그리고 수술 도중 시행하는 조직 검사의 결과에 따라 수술 방법은 결정되어야 한다<sup>12</sup>. 흉벽에 국한된 경우 내시경적 수술 기구의 발달로 흉강경을 이용한 절제술도 시행되고 있으며<sup>13,14</sup>, 본 예에서와 같이 기관지내의 신경초종의 경우 종양이 기관지 벽에 밀착되었을 경우에는 개흉술을 통한 폐엽절제나 일측 폐절제술을 시행하며, 종양이 단경을 갖고 있는 폴립 모양이라면 기관지 내시경을 통한 절제도 가능하다. 최근에는 기관지경하 레이저 소작술로 완치했다는 보고도 있다<sup>5</sup>. 완전 절제 이후 재발은 드물고, Stout<sup>2</sup>가 보고한 바에 의하면 신경초종환자 50예에서 단순 적출술 심지어 불완전 제거술 이후에도 재발은 한 예도 없었다고 한다. 본 증례들의 경우 완전절제술을 시도하려 했으나, 보호자와 환자가 수술을 거절하여 현재 외래에서 추적 관찰 중이다.

## 요 약

기관지내 발생하는 신경초종은 매우 드물며 임상 증상과 방사선적 영상으로 진단하기가 어려워 기관지 내시경을 이용한 생검술이 필요하다. 저자들은 임상적으로 진단하기 어렵고 드문 기관지내 신경초종을 경험하였기에 보고하는 바이다.

참 고 문 헌

1. Verocay J. Zur Kenntnis der "Neurofibroma". Beitr Pathol Anat 1910;48:1-11.
2. Stout AD : The peripheral manifestations of specific nerve sheath tumors(neruilemmoma). AM J Cancer 1935;24:751-62.
3. Kim CR, Moon DC, Kwon KS, Chung TA. Neurilemmoma occuring in the skin and lung. Ann Dermatol 1990;2:121-8.
4. Gallo WJ, Moss M, Shapiro DN, Gaul JV, Woods H. Neurilemmoma : the literature and report of five cases. J Oral Surge 1977;35:235-6.
5. 박철수, 안중현, 신우승, 이상준, 서백중, 권순석 등. A Case of Tracheal Neurilemmoma Which was Completely Removed by Bronchoscopic Laser Therapy. 대한 결핵 및 호흡기 학회지. 1997;44(4):942-948.
6. 백종철, 명재일, 강현석, 김용록, 이 승, 김 완 등. 기관지내에 발생한 고립성 신경초종 1예. 대한 내과 학회지. 1997;53:244-249.
7. 문치영, 이홍범 등. A Case Report of Neurilemmoma in the Bronchial Wall. 대한 결핵 및 호흡기 학회지. 1998;46(3):619-623.
8. 박영훈, 노운우, 홍종면 등. Primary Neurilemmoma of the Trachea. 대한 흉부외과학회지. 1996;29:1169-9.
9. Gupta TK, Brasfield RD, Strong EW, Hajdu SI : Benign solitary schwannomas. Cancer 1969;24:355-66.
10. Ackerman LV, Taylor FH. Neruogenous tumors within the thorax. Cancer 1951;4:669-85.
11. Reed JC, Hallet KK, Feigin DS. Neural tumors of the thorax :subject review from the AFIP. Radilology 1978;1269-17.
12. 박승규, 김종원. A case report of intrapulmonary schwanoma, 대한흉부외과학회지 1995;8:778-84.
13. 고용호, 김명임 등. A Case Report of Neurilemmoma of the Chest wall. 대한 결핵 및 호흡기 학회지. 1999;46(4):580-585
14. 이태영, 박재석 등. A Case Report of Neurilemmoma of the Chest wall. 대한 결핵 및 호흡기 학회지. 1997;44(3):649-652.
15. Momose KJ, MacMillan AS. Roentgenologic investigation of the larynx and trachea. Radiol. Clin North Am 1978;16:321-41.
16. Lawrence MC, Arnold MS, S. David Rockoff. Benign Schwannomas : Pathologic Basis for CT inhomogeneities. AJR 1986;147:141-3.
17. Coleman BG, Arger PH, Dalink MK, Obringer AC, Raney BR, Meadowa AT : CT of sarcomatous degeneration in neurofibromatosis. AJR 1983;140:383-7.
18. Cotran, Kumar, Robbins. Robbins pathologic basis of disease, 4th Ed p. 1385. Philadelphia, Saunders, 1994.
19. Gay RE, Gay S, Jones RE. Histological immunohistological identification of collagens in basement membranes of Schwann cells of neurofibromas. Am J Dermatopathol 5:317-325, 1983.
20. Evans R. W. Neurilemmoma. Cited from In Histologic Appearance of Tumors. p. 366. London, E and S Livingstone Ltd. 1966.