

## 5년간 지속된 미만성 폐결절

고려대학교 의과대학 내과학교실, 방사선과학교실\*

김경규, 김병규, 정기환, 정혜철, 김제형, 박상면, 이신형,  
신 철, 조재연, 심재정, 인광호, 강경호, 유세화, 오유환\*

= Abstract =

### Diffuse Pulmonary Nodular Lesions Persisting for 5 Years

Kyung Kyu Kim, M.D., Byung Kyu Kim, M.D., Ki Hwan Jeong, M.D.,  
Hye Cheol Jeong, M.D., Je Hyeong Kim, M.D., Sang Myen Park, M.D.,  
Sin Hyung Lee, M.D., Chol Shin, M.D., Jae Youn Cho, M.D., Jae Jeong Shim, M.D.,  
Kwang Ho In, M.D., Kyung Ho Kang, M.D., Se Hwa Yoo, M.D., Yu Whan Oh, M.D.\*

*Departments of Internal Medicine and radiology\*, Korea University, College of Medicine, Seoul, Korea*

Diffuse pulmonary nodular lesions have many causes. When they are caused by infection, the likely organisms are *M. tuberculosis* and various fungi. Silicosis, eosinophilic granuloma and pulmonary metastasis should be considered for differential diagnosis. Differential diagnosis needs detailed clinical history, physical examination and various laboratory tests.

A case of persistent diffuse pulmonary nodular lesions which had persisted 5 years is reported. The patient was a 25 years old man with minimal pulmonary symptoms. Detailed past history and physical examination suggested thyroid tumor. Chest radiography showed numerous evenly sized well-defined nodules scattered in entire lung fields. Previous chest X-rays showed similar nodular lesions, which had lasted for 5 years. The number of nodules was slightly increased. Neck CT showed heterogenous mass in left lobe of thyroid gland and multiple lymphadenopathies along both internal jugular chains.

Total thyroidectomy was performed.

---

Address for correspondence :

Se Hwa Yoo, M.D.

Department of internal Medicine, College of Medicine, Korea University Hospital.

126-1, 5ka Anam-Dong, Seongbuk-ku, Seoul, 136-705 KOREA

Phone : 02-920-5314 Fax : 02-922-5974 E-mail : yoosh47@unitel.co.kr

A case of lung metastasis which progressed slowly in papillary thyroid cancer is reported. (Tuberculosis and Respiratory Diseases 2000, 48 : 802-807)

Key words : Diffuse pulmonary nodules, Thyroid papillary cancer, Lung metastasis.

## 증 례

환 자 : 장○○, 남자 25세

주소 및 현병력 : 평소 건강했던 환자로 10일 전부터 시작된 마른 기침 및 쉽게 피곤한 증상이 발생하여 내원.

과거력 : 5년전에 속립성 결핵 진단하에 보건소에서 1년 6개월간 표준결핵 치료를 받고 추적 검사를 받았음.

사회력 : 특이 소견 없음.

계통적 문진 : 발열(-), 야간 발한(-), 호흡곤란(-), 체중감소(-)

이학적 소견 : 내원 당시 혈압은 150/80mmHg, 맥박 92회/분, 호흡수 16회/분, 체온 36.9℃ 였다. 의식 상태는 명료하였다. 갑상선은 뚜렷하게 촉지되지 않았다. 양측 상쇄골 림프절들이 왼쪽 목 앞 쪽으로, 1×1cm 및 1×0.5cm 크기로 경계가 명확하지 않았다. 고정된 2개의 결절들로 딱딱하게 만져졌고 오른쪽 목 앞쪽으로 마치 연결되어 있어 뭉쳐 있는 것처럼 딱딱하게 만져졌으며 압통은 없었다. 약 10년전부터 좌측 경부에 1cm 이하의 작은 림프절이 촉지되었고 그 후 양측경부에 작은 결절들이 만져졌으나 별다른 검사없이 지내왔다고 한다. 흉부 청진상 호흡음은 정상으로 악설음이나 천명음은 들리지 않았다. 복부 및 사지 말단에 특이소견은 없었다.

검사소견 : 말초 혈액 도말검사, 뇨검사, 생화학적, 간, 신장기능, 전해질검사상 특이 소견은 없었다. 가래 검사상 AFB는 음성이었다. 갑상선 기능검사상 T3 215.7 mg/dL(참고치 90-200 mg/dL), T4 6.5 μg/dL(참고치 4.5-12.5 μg/dL), TSH 4.6 μU/mL(참고치 0.25-4.3 μU/mL) 였다. 폐기능 검사상 FVC는 4.20L(예측치의 74%), FEV<sub>1</sub>은 3.44L(예

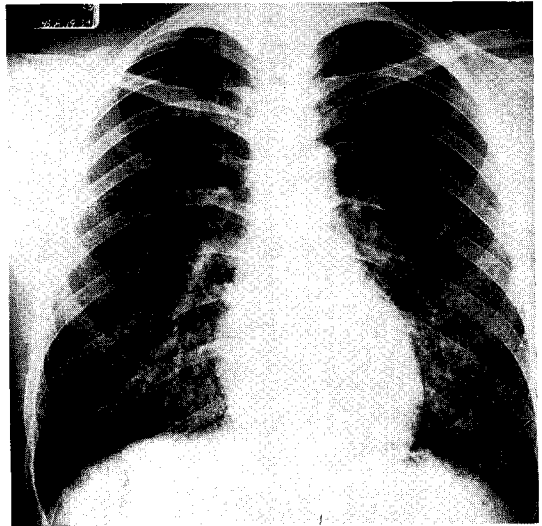


Fig. 1. Initial Chest radiograph shows numerous small size nodules throughout the lung.

측치의 76%), FEV<sub>1</sub>/FVC는 82% 였다.

방사선 소견 : 환자가 소지한 5년전 속립성 결핵 진단하에 치료할 당시의 흉부 X-ray에서는 전폐야에 수많은 작은 결절들이 산재되어 있었다.(Fig. 1) 결핵 치료후 보건소에서 추적관찰시 촬영한 96년, 97년, 98년 X-ray에서도 큰 변화는 관찰되지 않았다. 내원시 시행한 흉부 X-ray상에는 전폐야에 경계가 분명한 수많은 결절들이 산재되어 있으며 주로 기저 부위에 더 많이 몰려 있고 과거 흉부 방사선 사진에 비해 결절수가 다소 증가하고 크기도 커져 있었다(Fig. 2).

흉부 전산화 단층 촬영상 양쪽 폐야 특히 중엽과 하엽에 수많은 결절들이 소엽중심성으로 산재되어 있으며 기관지내 좁아진 부위나 병변을 의심할 소견은 관찰되지 않고 있다(Fig. 3).

목 전산화 단층 촬영상 왼쪽 갑상선 부위에 주변의

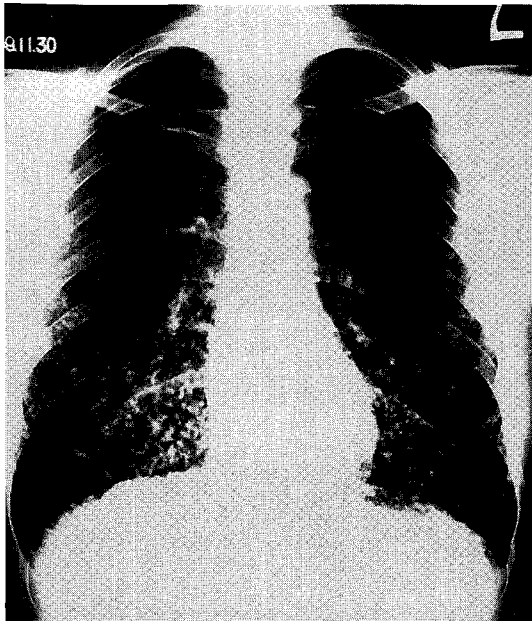
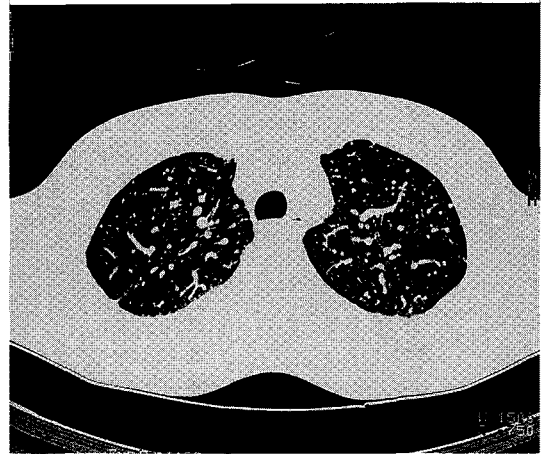


Fig. 2. Chest radiograph obtained 5 years later shows numerous evenly sized well-defined nodules scattered in entire lung fields.

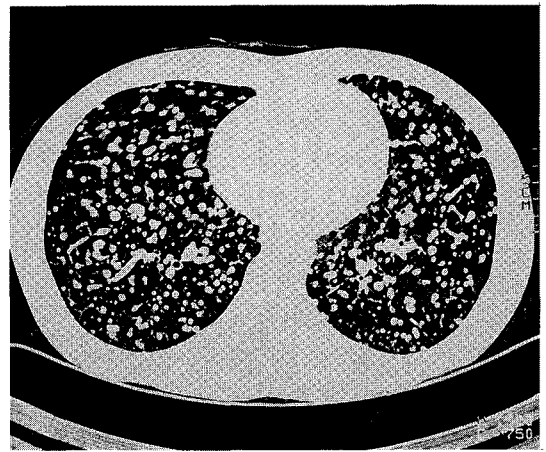림프절과 같은 조영증강을 보이는 3×2cm 크기의 종양이 보이며 기관지를 누르고 있는 모습이 관찰되며 다수의 림프절들이 크져 있다(Fig. 4).

갑상선 스캔 : 왼쪽 갑상선염이 전혀 uptake(<sup>131</sup>I)되지 않고 있었다.

진단 및 경과 : 목 주위 림프절 세침검사를 시행했으나 적절한 조직을 얻지 못했고 이 후 기관지 내시경 검사에서 기관지 내 병변은 관찰되지 않아 오른쪽 하엽의 후폐저구역에서 경기관지 폐조직 검사를 시행하였다. 현미경적 조직소견상 많은 사종체(Psammoma body) 및 이영양증 석회화(dystrophic calcification)를 보이는 전이성 선암이 관찰되었다(Fig. 5). 이 후 갑상선 종괴에 대해 1999년 12월 24일 전갑상선 적출술이 시행되었다. 오른쪽엽은 6×3×2cm 크기였고 왼쪽엽은 4×3×2cm 였으며 총중량은 22.3g 이었다. 왼쪽엽의 잘린 절단면에서 3×2×1cm 크기의 경계가 잘 그려지지 않는 고형의 종양과 경계가 명확



A



B

Fig. 3. HRCT shows multiple tiny nodules in both lungs, especially, in both mid to lower lung zones and centrilobular distribution. (a) : upper lobe, (b) : middle and lower lobe.

하지 않은 림프절들이 관찰되었다. 현미경적 소견상 핵은 찌릿 유리모양이며 나무가지처럼 뻗어 있는 유두상의 증식을 보이며 갑상선 주위의 연부조직과 골격근에 침윤이 있고 주위 혈관과 신경에도 침윤소견을 보여 갑상선 유두암으로 진단되었다. 폐로 전이한 유두상 갑상선종 진단하에 갑상선 절제술후 시행한 전신동위원소 스캔상(<sup>131</sup>I) 뇌, 목, 폐, 신장 등에 uptake 소

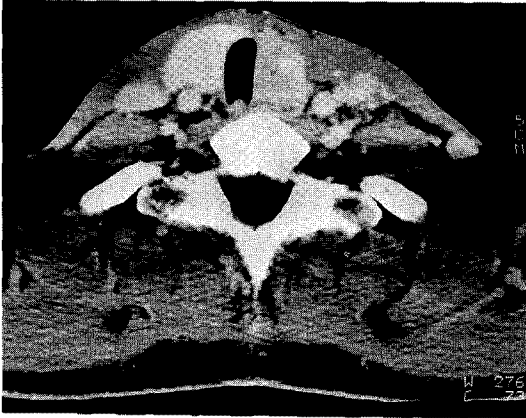


Fig. 4. Neck CT shows 3×2 cm size heterogeneous mass in the left lobe of thyroid gland.

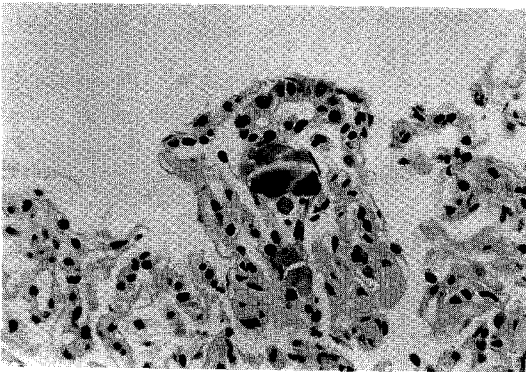


Fig. 5. Microscopic finding of transbronchial lung biopsy : It shows a tubular shaped glandular carcinoma cells and foci of psammomatous dystrophic calcification within the alveoli (H&E × 400).

전이 확인되어(Fig. 6)  $^{131}\text{I}$  치료를 시행할 계획으로 추적관찰 중이다.

### 고 찰

미만성 결절을 만드는 질환은 대단히 많아서 속립결핵증, 진균증, 악성종양의 전이, 진폐증, 유육종증(sarcomatosis), 세기관지염, 간질성폐섬유증, amyloid증,

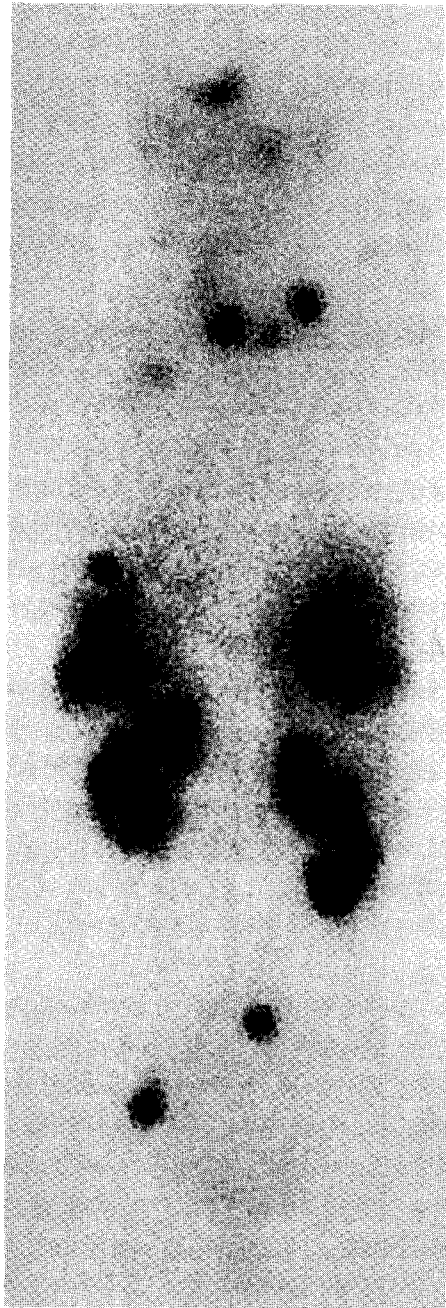


Fig. 6. Whole body  $^{131}\text{I}$  scan shows multiple areas of abnormal radioiodine uptakes in the brain, neck, left upper chest (supraclavicular node or apical lung), both lower lungs, both kidneys.

결절성동맥주위염 등 다양하며 감별 진단은 방사선상 만으로는 원칙적으로 불가능하다. 음영의 경과에서 급성, 아급성, 만성으로 나누고 다른 임상소견과 합해서 감별하는 것이 좋다. 음영의 경과에서 급성은 2주 이내에 음영의 변화가 일어나는 것을 말하고 아급성은 2-8주 사이에 변화를 확실하게 알 수 있을 때 그리고 만성은 8주 후에 변화를 나타낼때로 규정한다. 급성 경과를 나타내는 질환으로는 속립결핵, 세기관지염, 수두 등이 있고 만성 경과에는 규폐 등 진폐증의 대부분, 결절경화증 등에서 나타난다<sup>1</sup>.

갑상선암은 내분비 장기의 암중 가장 빈도가 높은 악성종양으로 조직에 따라 분화암인 여포암, 유두암과 미분화암, 수질암으로 나눈다. 유두암은 전갑상선암의 약 75%를 차지하며 20-40대 여성에서 호발한다<sup>2</sup>.

유두암은 원격전이시 흔히 생명에 지장을 초래하며 폐전이로 인해 호흡부전이 발생할 수 있다.

Dinneen 등은 1940-1989년동안 갑상선 유두암이 원격전이된 100명의 환자를 대상으로 조사를 했는데 가장 흔하게 전이된 곳은 폐였으며(71%) 폐로 전이된 경우 중 소결절 형태가 대결절에 비해 많았으며 다음으로 뼈(20%), 종격동(10%), 뇌(3%), 부신(1%), 피부(1%) 순이었다<sup>3</sup>. 폐전이가 일어나는 기전은 림프관을 통해 발생하는 것으로 생각되어지고 있다.

Høie 등은 유두암이 원격전이된 91명의 환자를 대상으로 한 연구에서 59명의 환자에서 폐전이를 보였는데 가장 흔한 양상은 양쪽엽에 크기가 다른 등글고 큰 결절로 2-3개서부터 20-30개 까지 이루어진 형태가 37명으로 가장 많았으며 결절을 형성하기 전에 속립양상을 보인 군도 7명이나 되었다. 이런 결절들은 천천히 진행되는 경향을 보였으며 사망은 50% 이상에서 1년내에 일어났다<sup>4</sup>.

갑상선 분화암에 대한 여러 가지 치료 방법들이 시행되었는데 Massin 등은 폐로 전이된 갑상선 분화암 58명의 환자를 분석한 결과 부분적 갑상선 절제만 한 군의 폐전이 발생율이 11%, 갑상선 절제를 한 군이

3%, 갑상선 절제 및 <sup>131</sup>I를 한 군이 1.3%로 나타나 폐전이를 막기 위해서 <sup>131</sup>I 치료를 같이 하는 것이 효과적이라고 보고했다<sup>5</sup>. 하지만 특별한 치료를 하지 않더라도 갑상선암에 의한 폐전이는 매우 천천히 진행되며 갑상선 절제술 후 47년이 지나고서 발견된 경우도 보고 되었다<sup>6</sup>.

본 증례는 5년 전 갑상선암에 의한 폐전이였지만 갑상선 종양이 만져지지 않고 작은 림프절만 축적되어 속립성 결핵으로 잘못 진단되어 감별이 어려웠던 경우로 폐전이에 대한 치료를 받지 않고 5년이 지났지만 흉부 X-ray상 큰 변화 없이 천천히 진행되었음을 알 수 있다. 갑상선암은 조기진단시 예후가 비교적 좋은 종양으로 알려져 있어 흉부 X-ray상 미만성 폐결절이 보일때 갑상선암에 의한 폐전이를 반드시 감별해야 할 것으로 사료된다.

## 요 약

본 증례는 갑상선암이 폐전이를 일으킨 예로 처음에 목에 작은 림프절이 있었으나 속립성 결핵으로 진단 후 치료한 경우로 갑상선암보다 먼저 폐전이 양상이 뚜렷하게 나타났고 폐결절이 매우 천천히 진행되는 형태를 보여 더욱 진단이 늦어졌다.

## 참 고 문 헌

1. 설혜영. 흉부 X-선 판독 TEXT V, 서울:군자출판사;1991
2. 최영길. 내분비학.개정 2판, 서울:의학출판사; 1994
3. Dinneen SF, Valimaki MJ, Bergstrahl EJ, Goellner JR, Gorman CA, Hay ID. Distant metastases in papillary thyroid carcinoma: 100 Cases observed at one institution during 5 decades. J Clin Endocrinol Metab 1995;80:2041-5.
4. Høie J, Stenwig AE, Kullmann G, Lindegaard M. Distant metastases in papillary thyroid can-

— Diffuse pulmonary nodular lesions persisting for 5 years —

- cer : a review of 91 patients. *Cancer* 1988;61:1-6.
5. Massin JP, Savoie JC, Garner H, Guiravdon G, Leger FA, Bacourt F. Pulmonary metastases in differentiated thyroid carcinoma. Study of 58 Cases with implications for the primary tumor treatment. *Cancer* 1984;53:982-92.
6. Fonseca P. Thyroid lung metastasis diagnosed 47 years after thyroidectomy. *Ann Thorac Surg* 1999;67:856-7.