

고농도 산소로 유발한 흰쥐의 급성폐손상모델에서 폐포대식세포 아형군의 분포와 형태 변화

가톨릭대학교 의과대학 내과학교실

신 윤, 이상학, 윤형규, 이숙영, 김석찬, 권순석,
김영균, 김관형, 문화식, 송정섭, 박성학

= Abstract =

Changes in Distribution and Morphology of Rat Alveolar Macrophage Subpopulations in Acute Hyperoxic Lung Injury Model

Yoon Shin, M.D., Sang Haak Lee, M.D., Hyoung Kyu Yoon, M.D.,
Sook Young Lee, M.D., Seok Chan Kim, M.D., Soon Seog Kwon, M.D.,
Young Kyoon Kim, M.D., Kwan Hyung Kim, M.D., Hwa Sik Moon, M.D.,
Jeong Sup Song, M.D., Sung Hak Park M.D.

*Department of Internal Medicine, The Catholic University of Korea,
College of Medicine, Seoul, Korea*

Background : In acute lung injury, alveolar macrophages play a pivotal role in the inflammatory process during the initiation phase and in the reconstruction and fibrosis process during the later phase. Recently, it has been proven that alveolar macrophages are constituted by morphologically, biochemically and immunologically heterogenous cell subpopulations. The possibility of alterations to these characteristics of the alveolar macrophage population during lung disease has been raised. To investigate such a possibility a hyperoxic rat lung model was made to check the distributional and morphological changes of rat alveolar macrophage subpopulation in acute hyperoxic lung injury.

Method : Alveolar macrophage were lavaged from normal and hyperoxic lung injury rats and separated by discontinuous gradients of percoll. After cell counts of each density fraction were accessed, the morphomeric analysis of alveolar macrophages was performed on cytocentrifuged preparations by transmission electron mi-

Address for correspondence :

Yoon Shin, M.D.

Department of Internal Medicine, Holy Family Hospital, The Catholic University of Korea,
Sosa 2-Dong, Wormi-Gu, Holy Family Hospital, Pucheon, 420-717, Korea

Phone : 032-340-7028 Fax : 032-340-2667 E-mail : cumcsy@hfh.cuk.ac.kr

crograph.

Result : 1. The total alveolar macrophage cell count significantly increased up to 24 hours after hyperoxic challenge (normal control group $171.6 \pm 24.1 \times 10^5$, 12 hour group $194.8 \pm 17.9 \times 10^5$, 24 hour group $207.6 \pm 27.1 \times 10^5$, $p < 0.05$). However the 48 hour group ($200.0 \pm 77.8 \times 10^5$) did not show a significant difference. 2. Alveolar septal thickness significantly increased up to 24 hours after hyperoxic challenge (normal control group $0.7 \pm 0.2 \mu\text{m}$, 12 hour group $1.5 \pm 0.4 \mu\text{m}$, 24 hour group $2.3 \pm 0.4 \mu\text{m}$, $p < 0.05$). However the 48 hour group did not show further change ($2.5 \pm 0.4 \mu\text{m}$). Number of interstitial macrophage markedly increased at 24 hour group. 3. Hypodense fraction (fraction 1 and fraction 2) of alveolar macrophage showed a significant increase following hyperoxic challenge ($\beta = 0.379, \beta = 0.694$, $p < 0.05$); however, fraction 3 was rather decreased following the hyperoxic challenge ($\beta = -0.815$, $p < 0.05$), and fraction 4 showed an irregular pattern. 4. Electron microscopic observation of alveolar macrophage from each fraction revealed considerable morphologic heterogeneity. Cells of the most dense subfraction (fraction 4) were small, round, and typically highly ruffled with small membrane pseudopods. Cells of the least dense fraction (fraction 1) were large and showed irregular eccentric nucleus and high number of heterogenous inclusions.

Conclusion : In conclusion, these results suggest that specific hypodense alveolar macrophage subpopulation may play an important role in an acute hyperoxic lung injury model. But further study, including biochemical and immunological function of these subpopulations, is needed. (Tuberculosis and Respiratory Diseases 2000, 48 : 478-486)

Key words : Hypoxic lung injury, Rat alveolar macrophage, Electron microscopy.

서 론

지속적으로 고농도 산소에 노출시에 폐 손상이 일어나는 것은 잘 알려져 있는 사실로 동물 실험을 통해서 고농도 산소 노출에 따른 조직손상의 과정은 비교적 자세하게 알려져 있다¹. 초기 단계에서는 형태학적인 변화를 거의 보이지 않으며^{2,3}, 48시간 경과시 부터는 호중구가 폐포 모세혈관과 간질에 증가하면서 염증 반응을 일으켜서 폐 부종과 흉막 삼출액을 유발시키고, 60-66시간 경과시에는 폐포 모세혈관 내피세포의 파괴에 의해서 투과성을 더 증가시켜서 72시간 이상 노출시에 대부분에서 사망하는 것으로 알려져 있다⁴. 이러한 과정에 혈관 반응의 변화, 폐포대식세포와 호중구의 동원과 활성화, cytokine의 생성, free radical의 과생성 등이 관여한다.

폐포대식세포는 과거 단순히 탐식작용을 하는 청소

세포로 인식되다가 비교적 최근에서야 여러 폐 질환에서 염증반응과 면역반응의 시작과 조절 등의 중요한 역할을 하는 세포로 알려졌고, 고농도 산소로 폐 손상을 일으켰을 때에도 여러 가지 cytokine과 mediator를 통해서 급성폐손상의 초기에 일어나는 염증반응과 후기의 복구 및 섬유화 과정에 관여하는 것으로 알려져 있다. 한편 폐포대식세포는 형태학적 및 기능적으로 다른 여러 가지 세포군으로 구성되어 있는 것으로 알려져 있고⁵⁻⁷, 이들은 밀도를 달리하는 몇몇 아형 세포군으로 나뉘어진다⁸.

이에 저자는 고농도 산소에 노출시에 일어나는 초기 단계의 미세한 조직학적인 변화를 관찰하고, 폐포대식세포의 수적인 변화 및 아형군의 분포의 변화를 정상 대조군, 고농도 산소 12시간 투여군, 고농도 산소 24시간 투여군, 고농도 산소 48시간 투여군으로 나누어서 알아보고 각 시기별 폐포간질의 변화 정도를 비교

관찰하고 폐포대식세포 아형군의 증가의 의의 및 고농도 산소투여시 밀도에 따라서 나뉘어진 폐포대식세포의 시간 경과에 따른 미세구조의 변화 여부를 비교 관찰 하고자 하였다.

연구대상 및 방법

1. 연구 대상

Sprague-Dawley계 흰쥐(체중 300-350 g)을 사용하여 실험기간 동안 먹이와 물은 자유로이 섭취하도록 하였고 고농도 산소 투여 군은 대기압에서 95% 이상으로 고농도 산소를 유지하였다. 실험은 정상 군과 고농도 산소 12시간 투여 군, 고농도 산소 24시간 투여 군, 고농도 산소 48시간 투여 군으로 나누어 시행하였다. 각 군은 18마리 이상씩으로 하였고 세포수는 3마리씩 합산하여 측정하였다.

2. 연구 방법

1) 고농도 산소로 폐손상 유발

밀폐된 유리 안에 흰 쥐를 3마리씩 키우면서 대기압 하에서 95% 이상의 고농도 산소에 지속적으로 노출하면서 12시간마다 우리와 먹이, 물을 갈아 주었다. 이산화탄소(CO₂) 흡수를 위해서 우리 아래에 sodalyme(Sofnolime. Molecular Products)을 장치 하였으며 6시간 마다 산소투여 농도를 측정하여서 산소농도가 95% 이상 유지되는 것을 확인하였다. 암모니아를 제거하기 위해서 12시간마다 우리를 바꾸어 주고 수시로 배설물 관리를 하였다. 모든 쥐는 수술 전 체중을 측정하였다.

2) 폐포대식세포 추출 과정

흰 쥐의 복강에 25% urethane (100mg/kg body weight) 투여 후 Chandler 등(1986)⁹의 방법에 따라서 시행하였다. 요약하면, 기도 절개 후 기도 내 polypropylene tube를 삽관한 후 생리식염수(0.9% NaCl, pH 7.4)를 7ml씩 주입 후 흉강을 부드럽게

massage하면서 gentle aspiration 하였으며 이러한 과정을 7차례씩 반복 시행하였다. 얻어진 lavage fluid는 점액제거를 위해서 여과한 후 280g 로 10분간 원심분리 후 cold phosphate-buffered saline (PBS)으로 세척하는 과정을 2차례 시행 후 전체 세포의 수를 측정하였다.

3) Percoll density tube preparation

실온에서 Sigma사의 Percoll을 HBSS와 희석해서 밀도가 1.030, 1.040, 1.050, 1.070의 percoll을 만든 뒤에 refractometer를 이용해서 밀도를 확인하였다. 15ml tube에 1.070, 1.050, 1.040, 1.030 밀도의 percoll을 pasteur pipet을 이용해서 2ml씩 조심스럽게 layering해서 만들었다.

4) 폐포대식세포 아형군의 분리

추출된 폐포대식세포를 HBSS 7ml에 mix해서 percoll상층에 조심스럽게 띄운 뒤 400g(4℃)로 45분간 원심분리 후 1.070-1.050(fraction 4), 1.050-1.040(fraction 3), 1.040-1.030(fraction 2), 1.030상층(fraction 1)에 layering된 4층을 pasteur pipet을 이용해서 아래층의 폐포대식세포부터 조심스럽게 얻었다.

5) 조직관찰

조직의 병리 조직학적 검사를 위하여 채취한 폐 조직의 일부를 4% paraformaldehyde 용액에 고정한 후 파라핀에 포매하여 4 μ m 두께의 절편을 만들어 hematoxilyn-eosin염색을 시행하여 광학 현미경으로 관찰하였다.

각 군은 5마리 씩으로 하였고 한 조직 표본에서 임의로 10군데를 선정하여 alveolar septum의 두께를 측정하였다 ($\times 1,000$).

6) 투과 전자현미경 관찰

투과 전자현미경 관찰은 4% paraformaldehyde-2.5% glutaraldehyde(pH 7.2)로 4℃에서 3시간 전고

Table 1. Total cell counts and subgroup alveolar macrophage cell counts in lung lavage during acute hyperoxic injury (Mean \pm SD, n* : three Rats, total cell count = mean cell counts of three rats)

	0 hour (n* = 8)	12 hour (n* = 6)	24 hour (n* = 6)	48 hour (n* = 6)
Total cell count ($\times 10^5$)	171.6 \pm 24.1	194.8 \pm 17.9	207.6 \pm 27.1	200.0 \pm 77.8
Fraction 1 (%)	6.9 \pm 2.8	4.2 \pm 1.4	12.9 \pm 9.3	11.0 \pm 4.9
Fraction 2 (%)	7.8 \pm 7.2	5.7 \pm 1.2	37.8 \pm 15.6	32.0 \pm 10.7
Fraction 3 (%)	26.0 \pm 8.5	23.1 \pm 7.3	13.3 \pm 4.0	5.8 \pm 2.0
Fraction 4 (%)	59.2 \pm 11.7	66.8 \pm 7.51	35.7 \pm 9.3	51.1 \pm 11.9

정한 후 세척 용액으로(0.1% phosphate buffer)로 세척한 후 1% osmium tetroxide(pH 7.4)액에 2시간 고정된 후 세척과 탈수과정을 거쳐 Epon 812에 포매하였다. LKB III ultramicrotome으로 초박절편을 만들어 uranyl acetate 및 lead citrate로 이중 염색한 후 투과전자현미경(JEOL-1200EX, Japan)으로 관찰하고 임의로 세포를 50-70개 선정하여 장축과 단축의 크기를 측정하여 면적을 구하였다.

3. 통계분석

모든 실험 성적은 평균 표준편차 (mean \pm SD)로 표시하였고 통계적 검정은 window용 SPSS 7.0 package를 이용하였다. 시간에 따른 각 군의 세포아형군의 변화는 one way ANOVA 검정을 하였고 시기별 각 군간의 차이는 사후 다중검정법으로 Bonferroni 검정법을 이용하였다. 시간에 따른 세포수의 변화는 linear regression analysis를 시행하였다. 유의성 판정은 p값이 0.05 미만인 경우로 하였다.

결 과

1. 고농도 산소투여에 따른 폐포대식 세포수 및 세포아형군 분포의 변화

폐포대식세포의 숫자는 시간경과에 따라서 초기 24시간까지는 점진적인 증가를 보이다가($\beta=0.398$, $p<0.05$) 48시간에는 오히려 약간 감소되는 경향을 보이

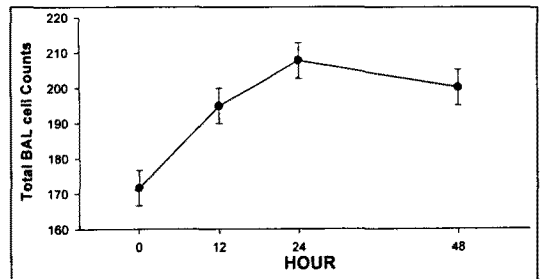


Fig. 1. Total alveolar macrophage cell counts count bin lung lavage were significantly increased up to 24 hours after hyperoxic challenge lung injury($\beta=0.398$, $p<0.05$), but 48 hour group did not show a significant difference.

나 통계적인 유의성은 보이지 않았다(Table 1, Fig. 1).

폐포대식세포를 percoll을 이용해서 밀도에 따라서 나누었을 때 육안상으로 4층(layer)으로 관찰되며 (<1.030 : fraction 1, $1.030-1.040$: fraction 2, $1.040-1.050$: fraction 3, $1.050-1.070$: fraction 4), 시간 경과에 따라서 상층(fraction 1, fraction 2)에 위치한 저밀도 세포군의 수(hypodense cell layer)가 점차로 증가되었다. 시간 경과에 따른 분포의 변화는 fraction 1과 fraction 2은 의미 있게 증가되었으며($\beta=0.379$, $\beta=0.694$, $p<0.05$), fraction 3은 의미 있게 감소하였다($\beta=-0.815$, $p<0.05$). fraction 4은 감소되어지는 양상을 보였으나 통계적인 의미는 보이지 않았다(Fig. 2).

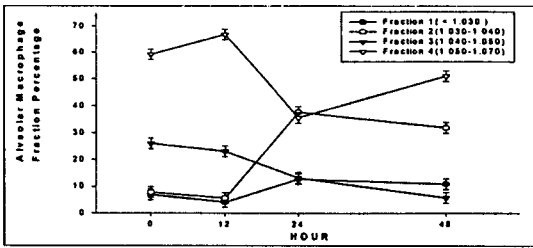


Fig. 2. Repartition of alveolar macrophages of normal and hyperoxic injury group groups in the different Percoll gradient fractions. Fraction 1.2 significantly significantly increased after hyperoxic challenge ($\beta=0.379$, $\beta=0.694$, $p<0.05$); however, fraction 3 was rather decreased following hyperoxic challenge ($\beta=-0.815$, $p<0.05$), and fraction 4 showed an irregular pattern.

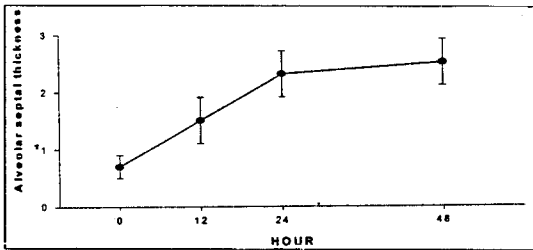


Fig. 3. Mean alveolar septal thickness after hyperoxic injury was increased up to 24 hours (normal control group $0.7 \pm 0.2 \mu\text{m}$, 12 hour group $1.5 \pm 0.4 \mu\text{m}$, 24 hour group $2.3 \pm 0.4 \mu\text{m}$, $p<0.05$). However the 48 hour group did not show further change ($2.5 \pm 0.4 \mu\text{m}$).

2. 조직의 변화

고농도 산소에 의한 폐손상 초기 단계에는 조직학적으로 거의 차이를 보이지 않는 미세변화만이 일어나는 것으로 알려져 있다. 그러나 초기 12시간부터 폐포벽이 두터워지고 24시간 경과시에는 현저하여 간질내 부종이 관찰되었고 폐포대식세포의 수가 현저히 증가되었다. 평균 alveolar septum의 두께는 정상군이 $0.7 \pm 0.2 \mu\text{m}$, 12시간군이 $1.5 \pm 0.4 \mu\text{m}$ 24시간군이

$2.3 \pm 0.4 \mu\text{m}$ 48시간군이 $2.5 \pm 0.4 \mu\text{m}$ 로 시간에 따라서 증가하나 ($\beta=0.432$, $p<0.05$) 24시간군과 48시간군 간에는 유의한 차이를 보이지 않았다(Fig. 3, 4).

3. 세포의 투과전자현미경조건

고농도 산소에 의한 손상 시간 경과에 따라서 밀도에 따라서 나뉘어진 각 fraction 1, fraction 2, fraction 3, fraction 4 아형 폐포대식세포의 형태학적인 변화를 관찰하였으며 고밀도군에서 주로 관찰되는 세포는 저밀도군에 비해서 세포 및 핵의 크기가 작고 모양이 불규칙하며 한쪽으로 치우쳐 있으며, pseudopod, electron dense inclusion의 수가 현저히 많이 관찰되었다. 반면 저밀도군에서 주로 관찰되는 세포는 크기가 크고 세포 및 핵이 등근형태를 보였고 다양한 크기와 모양의 용해소체가 보다 많이 관찰되고 전반적인 inclusion의 수도 증가하였다(Fig. 5 : fraction 1, fraction 2, fraction 3, fraction : 4)

평균크기는 fraction 1 $260.7 \pm 45 \mu\text{m}^2$, fraction 2 $254.3 \pm 58 \mu\text{m}^2$, fraction 3 $238.2 \pm 74 \mu\text{m}^2$, fraction 4는 $194.8 \pm 29 \mu\text{m}^2$ 를 보였다.

그러나 fraction 1, fraction 2, fraction 3, fraction 4 모두 고농도 산소에 의한 손상 후 시간 경과에 따라서는 구조적인 변화를 거의 보이지 않았다.

고 찰

여러가지 원인에 의해서 일어나는 급성호흡곤란증후군의 치료시에 불가피하게 고농도산소치료를 해야되는 경우를 임상에서 흔히 경험하게 되는데 고농도 산소에 지속적으로 노출되면 폐 손상이 일어나는 것은 잘 알려져 있는 사실이다. 이러한 폐손상의 과정에 호중구, 폐포대식세포, free radical등이 관여하는데 급성폐손상의 초기 48시간 이전에는 호중구의 증가를 거의 보이지 않고 폐포대식세포의 숫적인 증가를 보이는 것으로 알려져 있고, 폐포대식세포를 결핍시킨 쥐

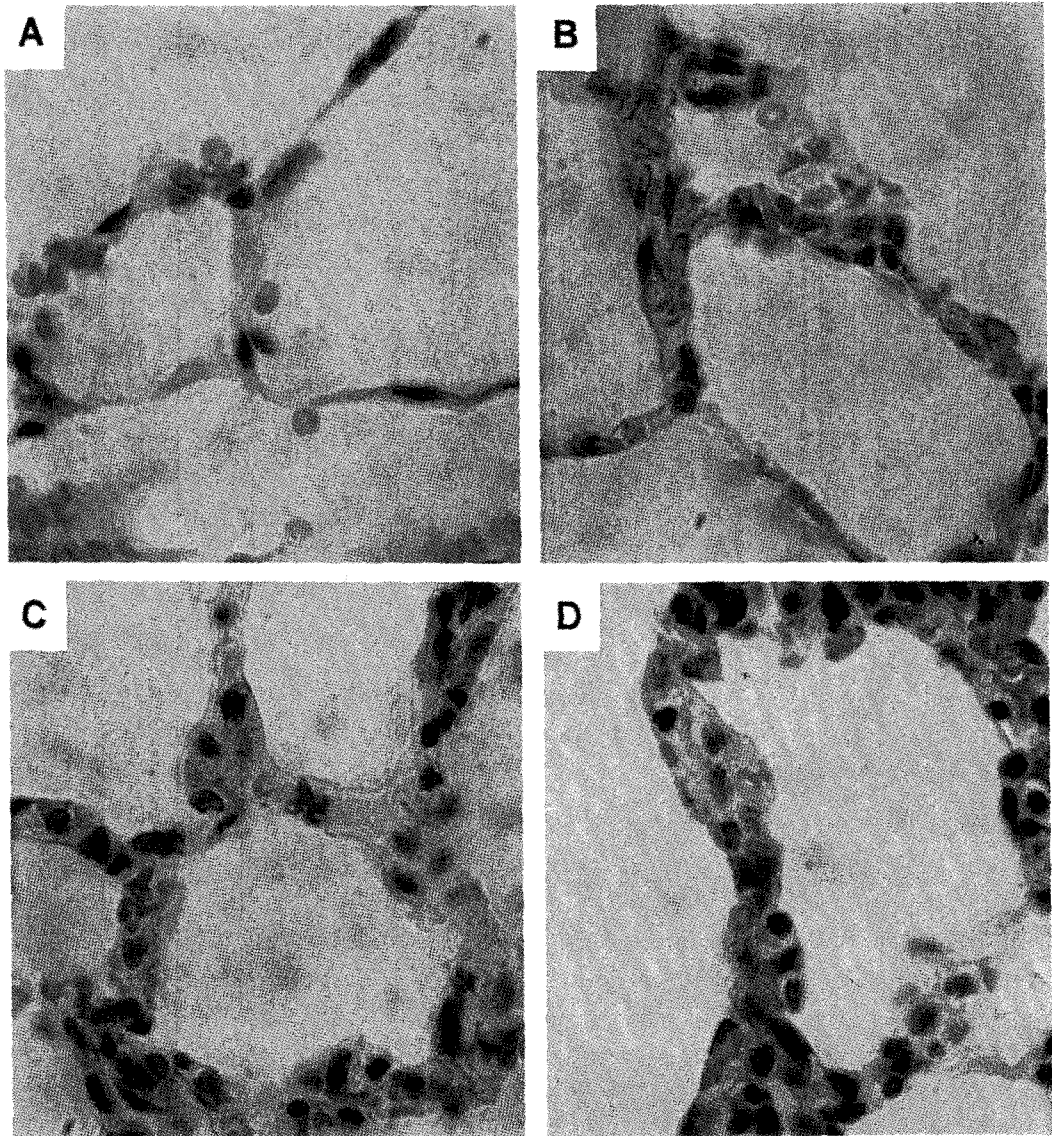


Fig. 4. Microscopic finding of interalveolar septum in normal(A) and hyperoxic lung injury group injured groups(B : 12hour group, C : 24hour group, D : 48hour group) $\times 1,000$. Alveolar septal thickness and interstitial cells were increased up to 24 hours.

에서 고농도 산소투여시 사망률이 줄어드는 것으로 보아서¹⁰ 초기 폐손상에는 폐포대식세포가 중요한 역할을 할 것으로 생각된다.

기관지폐포세척을 통해서 쉽게 얻을 수 있는 폐포대식세포의 역할에 대한 많은 연구가 있어 왔고 폐 손상

의 초기 염증반응에 관여할 뿐만 아니라 후기의 복구 및 섬유화의 과정에도 관여하는 것으로 알려져 있다. 한편 폐포대식세포의 근원은 쥐에서의 폐포대식세포와 폐간질의 대식세포, 혈중단핵구의 형태학적인 비교¹¹ 외에 여러가지 실험을 통해서 대부분은 말초단핵구가

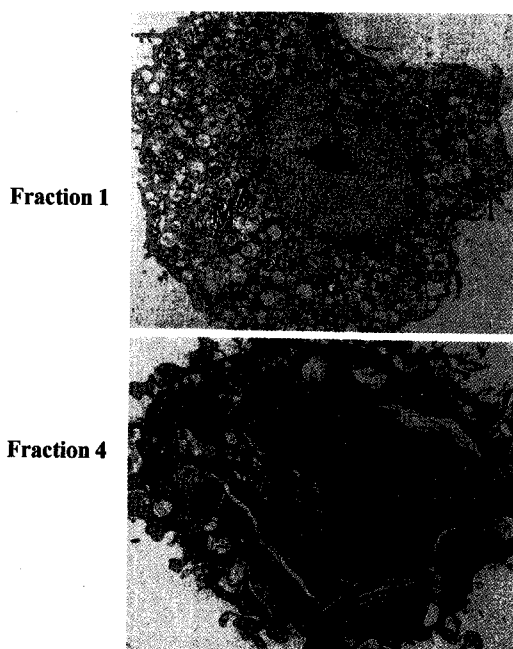


Fig. 5. Transmission electron micrographs of alveolar macrophage from fraction 1 and 4 after hyperoxic injury 48 hours. especially Especially high number of dilated mitochondria(M) and heterogenous inclusions(I) and, empty looking inclusion bodies and mitochondria was observed in fraction 1($\times 2,000$), but small and generally ruffled surface with numerous tiny pseudopodia with irregular, eccentric nucleus and rich polylysosomes was observed in fraction 4 ($\times 2,500$).

그 근원이라고 생각되어 지지만, 일부에서의 실험을 통해서 적어도 폐포대식세포의 일부는 단핵구 외의¹² 근원이 있음이 알려져 있다.

이와 같이 다양한 기능을 하고 다양한 근원을 가진 것으로 알려진 폐포대식세포는 면역능¹³, 세포막 수용체 및 탐식능¹⁴, 표현형¹⁵, 등 이 다른 여러세포 아형군으로 구성되어져 있음이 알려져 있다^{16,17}.

따라서 이러한 다양한 아형군으로 이루어진 폐포대식세포의 특정군이 고농도 산소에 의한 폐손상에서 뿐

아니라 폐섬유화¹⁸에도 관여할 것으로 생각하고 있다. 이외에 기관지천식¹⁹ 폐결핵²⁰과 같은 질환에서도 특정 아형세포군의 증가가 관찰되었다.

저자는 흰 쥐에 고농도 산소를 투여해서 급성 폐손상을 일으킨 후 시간 경과에 따라서 폐포대식세포의 아형군의 변화를 알아보기 위해서 초기 12시간, 24시간, 48시간에서 폐포대식세포를 추출해서 밀도에 따라서 세포아형군을 나누어서 그 분포 변화 및 세포 형태를 전자현미경으로 관찰하는 한편 조직학적인 변화를 비교 관찰하였다.

폐포대식세포의 분포는 초기에는 별 다른 변화를 보이지 않았으나 24시간에 상층부의 저밀도 폐포대식세포군의 현저한 증가를 보였다 그러나 48시간에서는 더 이상 큰 변화를 보이지는 않았다. 같은 시기에 관찰한 조직소견에서도 24시간 군에서 간질내 폐포대식세포의 현저한 증가를 보였다. 이와 같은 분포 변화의 결과를 통해서 폐 손상에 특정세포군이 중요한 작용을 할 것으로 생각되며, 조직학적인 변화를 통해서 특정 아형세포군의 증가가 특정한 간질성 폐포대식세포의 선택적인 활성화에 의한 것이라는 가설을 뒷받침 할 수 있으리라 보여진다.

세포의 형태적인 차이를 보면 저밀도군의 세포는 세포의 크기가 커지면서 밀도가 낮다. 핵과 세포의 형태도 둥글어지고 pseudopod, electron dense inclusion의 수가 감소하나 전반적으로 inclusion body 및 mitochondria의 수가 증가된다. 고밀도군의 세포는 세포의 크기가 작고, pseudopod의 수가 많다. 그러나 시간에 따라서는 세포형태에 변화를 보이지는 않았다. 이러한 형태적인 차이가 단순히 보다 성숙된 세포로 성장되는 과정인지 아니면 오랜 탐식작용 후의 세포 노화 과정인지 혹은 고농도 산소에 의한 세포자사(apoptosis)에 의한 것 인지 확실하지는 않다.

이상의 결과로 고농도 산소로 폐손상을 일으켰을 때 초기단계에서 특정한 폐포 대식세포 아형군이 관여할 것으로 추정할 수 있으며 향후 이러한 특정세포군의 기능 및 phenotype등에 대한 연구가 더 필요하다.

요 약

연구배경 :

급성폐손상에서 폐포대식세포는 초기에 일어나는 염증반응 뿐 아니라, 후기의 복구 및 섬유화 과정에 관여하는 중요한 세포로 형태, 기능면에서 특성이 다른 여러 세포군으로 구성되어져 있는 것으로 알려져 있다. 95% 이상의 고농도산소로 폐손상을 일으킨 쥐를 12시간군, 24시간군, 48시간군으로 나누어서 고농도 산소 투여시기에 따른 폐포대식세포의 숫적인 변화 및 아형군의 분포변화를 관찰하고, 이들 아형군세포의 형태학적인 차이를 통해서 고농도 산소에 의한 폐손상에 관련되는 특정 아형세포군이 있는지를 알아보고 이러한 분포의 차이와 조직병리적인 변화를 비교 관찰하였다.

방 법 :

Sprague-Dawley계 흰쥐를 대상으로 고농도 산소 투여 후 12시간, 24시간, 48시간 경과시의 폐포대식세포를 추출하여 아형세포군의 분포 및 형태 변화와 조직의 변화를 비교 관찰하였다.

결 과 :

- 1) 총 폐포대식세포는 정상군 $171.6 \pm 24.1 (\times 10^6)$, 12시간군 194.8 ± 17.9 , 24시간군 207.6 ± 27.1 , 48시간군 200.0 ± 77.8 개로 초기 24시간까지는 증가하나 이후에는 유의한 차이를 보이지 않았다.
- 2) 광학현미경 관찰로 측정된 폐포간질의 두께는 정상군 $0.7 \pm 0.2 \mu\text{m}$, 12시간군 $1.5 \pm 0.4 \mu\text{m}$, 24시간군 $2.3 \pm 0.4 \mu\text{m}$, 48시간군 $2.5 \pm 0.4 \mu\text{m}$ 로 24시간까지는 시간에 따라서 증가하나 24시간 이후로 유의한 차이는 없었다.
- 3) 폐포대식세포 분포의 시간 경과에 따른 변화는 fraction 1과 fraction 2는 의미 있게 증가되었으며 fraction 3는 의미 있게 감소하였다. fraction 4는 감소되어지는 양상을 보이나 통계적인 의미는 없었다.
- 4) 고밀도군에서 주로 관찰되는 세포는 세포 및 핵의 모양이 불규칙적이며 크기가 작고 한쪽으로 치우쳐 있으며, pseudopod, electron dense inclusion의 수가

현저히 많이 관찰됐다. 반면 저밀도군에서 주로 관찰되는 세포는 크기가 크고 세포 및 핵이 등근형태를 보였다. heterogenous, empty inclusion이 보다 많이 관찰되었고 전반적인 inclusion의 수도 증가했다.

결 론 :

이상의 결과로 고농도산소에 의한 폐손상에서 특정한 폐포대식세포아형군이 폐손상에 중요한 역할을 할 것으로 보여지며 추후 이들 세포군이 증가한 이유 및 기전과 이들 세포군의 기능 및 표현형등에 관한 연구가 계속되어야 할 것이다.

참 고 문 헌

1. Crapo JD, Barry BE, Foscue HA, Shelburne J. Structural and biochemical changes in rat lungs occurring during exposures to lethal and adaptive doses of oxygen. *Am Rev Respir Dis.*1980;122: 123-43
2. Kistler GS, Caldwell PR, Weibel ER. Development of fine structural damage to alveolar and capillary lining cells in oxygen-poisoned rat lungs. *J Cell Biol* 1967;33:605-27
3. Crapo JD. Morphologic changes in pulmonary oxygen toxicity. *Ann Rev Physiol* 1986;48: 721-31
4. Koizumi M, Frank L, Massoro D. Oxygen toxicity in rats. *Am Rev Respir Dis* 1985;131:907-11
5. Shellito J, Kaltreider HB. Heterogeneity of immunologic function among subfractions of normal rat alveolar macrophages. *Am Rev Respir Dis* 1985;131:678-83
6. Nakstad B, Scient C. Subpopulations of human lung alveolar macrophage: ultrastructural features. *Ultrastructural Pathology.*1989;13:1-13
7. Natasha. L., Svetlana.P., Lesley.H., Debra L. Laskin. Isolation and partial characterization of alveolar macrophage, granulocytes and highly enriched interstitial macrophages from rat lung.

- Am J Respir Cell Mol Biol 1993;8:384-92
8. Zwilling BS, Campolito LB, Reiches NA. Alveolar macrophage subpopulations identified by differential centrifugation on a discontinuous albumin density gradient. *Am Rev Respir Dis* 1982;125:448-52
 9. Chandler DB, Fuller WC, Jackson RM, Fulmer JD. Fractionation of rat alveolar macrophages by isopycnic centrifugation: Morphologic, cytochemical, biochemical and functional properties. *J Leukoc Biol* 1986;9:371-83
 10. Berg JT, White JE, Tsan MF. Response of alveolar macrophage-depleted rats to hyperoxia. *Exp Lung Research* 1995;21:175-85
 11. Sebring RJ, Lehnert BE. Morphometric comparison of rat alveolar macrophages, pulmonary interstitial macrophages, and blood monocytes. *Exp Lung Research* 1992;18:479-96
 12. Sorokin SP, Hoyt RF. Pure population of nonmonocyte derived macrophages arising in organ cultures of embryonic rat lungs. *Anat Rec* 1987;217:35-52
 13. Shellito J, Kaltreider HB. Heterogeneity of immunologic function among subfractions of normal rat alveolar macrophages. *Am Rev Respir Dis* 1984;129:747-53
 14. Chandler DB, Fuller WC, Jackson RM, Fulmer JD. Studies of membrane receptors and phagocytosis in subpopulation of rat alveolar macrophages. *Am Rev Respir Dis* 1986;133:461-7
 15. Spiteri MA, Clarke SW, Poulter LW. Isolation of phenotypically and functionally distinct macrophage subpopulation from human bronchoalveolar lavage. *Eur Respir J* 1992;5(6):717-26
 16. Ferro TJ, Kern JA, Elias JA, Kamoun M. Alveolar macrophage, blood monocytes and density fractionated alveolar macrophage differ in their ability to promote lymphocyte proliferation to mitogen and antigen. *Am Rev Respir Dis* 1987;135:682-7
 17. Skold.C.M., Barck.C, Lundahl J, Johansson.A. Different functional and morphological characteristics in a nonadherent subpopulation of human macrophages recovered by bronchoalveolar lavage. *Eur Respir J* 1995;8:1719-24
 18. Everson MP, Chandler DB. Changes in distribution, morphology, and tumor necrosis factor-a secretion of alveolar macrophage subpopulation during the development of bleomycin induced pulmonary fibrosis. *Am J Pathol* 1992;140:503-12
 19. Kuo HP, Yu CT. Alveolar macrophage subpopulations in patients with active pulmonary tuberculosis. *Chest* 1993;104:1773-8
 20. Chanez P, Bousquet J, Couret L, Cornillac L, Barneon G, Vic P, et al. Increased numbers of hypodense alveolar macrophages in patients with bronchial asthma. *Am Rev Respir Dis* 1991;144:923-30