

원인을 알 수 없는 폐출혈을 동반한 지방색전 증후군 1예

고려대학교 의과대학 내과학교실, 병리학교실*

정혜철, 정기환, 김병규, 김경규, 이상엽, 박상면, 이신형,
신 철, 조재연, 심재정, 인광호, 김한겸*, 유세화, 강경호

= Abstract =

Fat Embolism Syndrome with Pulmonary Hemorrhage of Unknown Origin

Hye Cheol Jeong, M.D., Ki Hwan Jung, M.D., Byung Gyu Kim, M.D.,
Kyung Kyu Kim, M.D., Sang Youb Lee, M.D., Sang Myun Park, M.D.,
Sin Hyung Lee, M.D., Chai Shin, M.D., Jae Youn Cho, M.D.,
Jae Jeong Shim, M.D., Kwang Ho In, M.D., Han Gyum Kim, M.D.*,
Se Hwa Yoo, M.D., Kyung Ho Kang, M.D.

Department of Internal Medicine & Pathology, College of Medicine, Korea University, Seoul, Korea.*

Fat embolism syndrome is a rare but serious complication occurring mostly in patients with long bone fractures and occasionally in patients who have had an underlying disease. For example, pancreatitis, diabetes mellitus, alcoholic liver disease and connective tissue disease can be risk factors.

The 44-year old woman with a sudden dry cough, blood tinged sputum, and exertional dyspnea visited the Korea University Hospital. Petechiae on her anterior chest wall was found. Chest X-ray and CT showed patchy opacities and multifocal ground-glass opacities in both lung fields. An open lung biopsy demonstrated diffuse pulmonary hemorrhage and intravascular macrovesicular fat bubbles. After conservative management, her symptoms and radiologic findings were significantly improved.

A case of fat embolism syndrome without any known risk factors is reported. (Tuberculosis and Respiratory Diseases 2000, 48 : 383-387)

Key words : Lung, Embolism, Fat embolism.

Address for correspondence :

Kyung Ho Kang, M.D.

Department of Internal Medicine, Guro Hospital, Korea University

80 Guro-Dong, Guro-Ku, Seoul, Korea, 152-050

Phone : 02-818-6638 Fax : 02-866-1643 E-mail : kkhchest@kumc.or.kr

서 론

지방색전 증후군은 비교적 드문 질환으로 주로 외상성 장골 골절 후 12-24시간 내에 갑자기 발생하는 호흡 곤란과 의식혼탁을 특징으로 하며 사망률이 10-20%에 이른다^{1,6,7}. 지금까지 정확한 병인론이 밝혀지지 않았으나 주로 수술 혹은 외상 후에 발생하고 지방간, 췌장염 등의 질환이 있는 경우² 또는 지방 흡입술 (liposuction)^{3,4}이나, 정맥을 통해 지방 성분을 투여한 경우에⁵ 발생한다고 알려져 있다. 그러나 특별한 위험요소가 없는 상황에서 발생한 경우는 아직 보고된 바가 없다. 최근 저자들은 평소 건강하던 성인 여성에서 특별한 원인 없이 발생한 지방색전 증후군 1예를 경험하였기에 문헌 고찰과 함께 보고하는 바이다.

증 례

환 자 : 김○숙, 여자 44세

주 소 : 혈액 약간 섞인 객담 및 노작성 호흡곤란

현병력 : 환자는 비흡연가이며 수 년 전부터 식당에서 일하던 자로 평소에 건강하게 지내오다 3일 전부터 특별한 이유 없이 갑작스레 오한과 마른 기침이 발생하였고, 이후 혈성 객담 및 노작성 호흡곤란이 나타나 본원 응급실로 내원함.

과거력 : 특이 사항 없음.

가족력 : 특이 사항 없음.

이학적 소견 : 내원 당시 혈압 120/80 mmHg, 맥박 수 분당 74회, 호흡 수 분당 24회 였고 체온은 37.4℃였다. 내원당시 체중은 63 kg으로 보통 체격 이었다. 환자는 급성병색을 띄고 있었고 의식은 명료하였으며 흉부 청진상 폐음은 정상이었다. 전흉부에 다발성의 점상 출혈이 있었으며 그의 복부, 사지 검사 및 신경학적 검사는 정상이었다.

검사실 소견 : 내원시 시행한 동맥혈 가스 검사상 pH 7.48, PCO₂ 35.9 mmHg, PO₂ 76.4 mmHg, HCO₃⁻ 26.7 mmol/L, 산소 포화도는 91.2 % 였고 말초혈액

검사상 백혈구 6,000/mm³ (호중구 74.4%, 림프구 16%, 단핵구 3.7%, 호산구 5.5%, 호염기구 0.4%), 혈색소 11.2 g/dl, 혈소판 236,000/mm³ 였고 적혈구 침강속도 44 mm/h, 출혈시간 1분 30초, 프로트롬빈 시간 107% (INR 0.96), 부분 트롬보플라스틴 시간 (aPTT) 31초 였으며 간 및 신장 기능 검사는 정상이었다. C₃ 는 88.5 mg/dl, C₄ 는 21.7 mg/dl, 으로 정상 범위 였고, ANA (antinuclear antibody), ANCA (antineutrophil cytoplasmic antibodies), rheumatoid factor 는 모두 음성이었으며 그 외 결체 조직 질환 여부를 확인하기 위해 시행한 antiphospholipid antibody, anticardiolipin antibody, lupus anticoagulant antibody 등의 검사소견은 모두 음성이었다. 심전도, 복부 및 심장 초음파 검사 상 특별한 이상소견은 없었다. 입원 2일째 시행한 폐기능 검사는 FEV₁ 2.2L (85%), FVC 2.78L (83%), FEV₁/FVC 79%, DLCO/V_A 140%로 정상이 였고 객담에 대한 그람 염색 및 항산균 검사는 음성이 였다.

방사선학적 소견 : 내원 당시 시행한 흉부 X-선 검사에서 양측 상부 폐야에 반점상의 혼탁소견 보였으며 (Fig. 1), 입원 3일째 시행한 흉부 X-선 및 흉부 컴퓨터 단층 촬영상 특징적으로 주로 양측 전상부 폐야

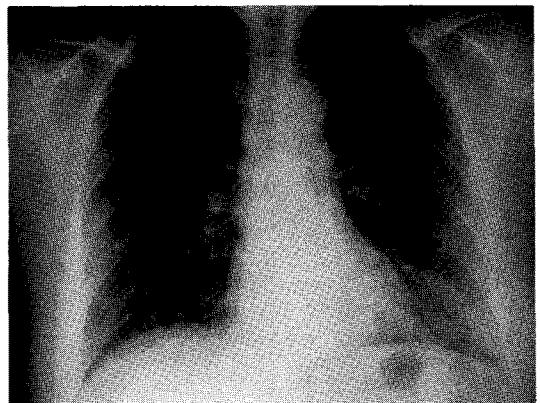


Fig. 1. Plain chest x-ray shows nodular patch opacities in both upper lung field fields.

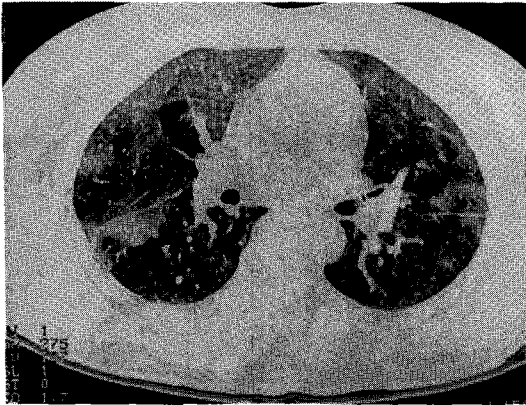


Fig. 2. HRCT shows multifocal ground glass opacities in both lung fields.

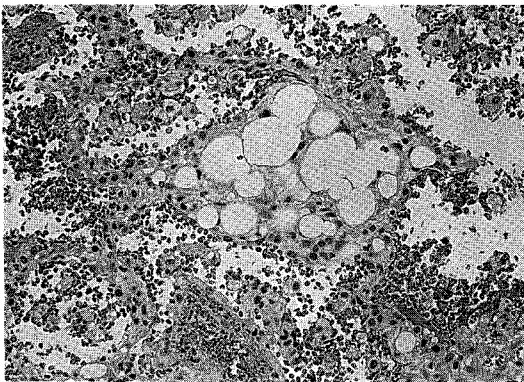


Fig. 3. Pathologic findings of open lung biopsy. Lung, lingular segment, left, wedge resection. Diffuse pulmonary hemorrhage and intravascular macrovesicular multilobulated bubble, fat (H & E 400)

(anterior-upper lung field)의 간유리양 혼탁 (ground glass opacity)을 보였으나 기관지 확장이나 임파절 비대는 없었다(Fig. 2). 그리고 99mTc-MAA 폐관류 스캔은 정상이었다.

기관지 내시경 : 특별한 기관지 내 병변 없음.

임상경과 : 입원 2일째부터 폐출혈에 대한 보존적 치료로 항생제 및 항응고제를 투여하며 관찰하던 중 환자의 증상이 호전되지 않아 입원 5일째 원인 확인을

위해 개흉 폐 생검을 시행하였다. 수술 조건상 비정상적인 늑막 삼출액은 보이지 않았고 늑막에 축적되는 결절은 없었으며, 0.5×0.5cm 크기의 다양한 출혈성 변화가 주로 설 상엽과 좌 하엽에 보이고 있어 설 상엽의 부분절제를 시행하였다. 조직 병리 소견상 전반적인 폐출혈 및 폐 부종과 혈관 내 지방색전이 관찰되어(Fig. 3) 지방색전증에 의한 폐출혈로 진단하고 보존적인 치료를 시행하였다. 입원 10일째 추적한 흉부 단순촬영과 흉부 컴퓨터 단층 촬영상 입원 당시에 관찰되었던 양측 전상부 폐야의 혼탁 소견은 호전되었으며 기침, 혈성 객담 등의 증상도 점차 감소되었다. 입원 16일째에는 경미한 호흡곤란 외에 다른 증상은 소실되어 퇴원하였고 외래 추적관찰 중이다.

고 찰

지방색전증은 1861년 Zenker 등⁶에 의해 흉부와 복부에 좌상이 있었던 환자에서 처음 보고된 후 주로 정형외과적 영역에서 발생되고 있다. 폐의 모세혈관에 지방의 침착이 있을 때를 지방색전이라 하고 지방색전과 동반하여 신경계 및 호흡기계 이상, 피부병변이 나타난 경우를 지방색전 증후군이라고 정의한다. 하지만 상기의 한가지 이상의 증상만 있어도 진단이 가능하다⁶. 가장 흔한 조건은 골절을 동반한 외상으로 다발성 골절일 경우 환자의 약 5% 정도에서 발병하는 것으로 알려져 있다⁷. 그밖에 외상이 아닌 경우로는 기저에 급성췌장염, 당뇨병, 알코올성 간 경변과 같은 질병을 가지고 있거나, 임파종과 같은 질환에서 고용량의 스테로이드를 사용한 경우, 화상, 관절 성형술 후, 골수 이식 후의 발생이 보고되고 있다^{1,2,6}. 최근에는 지방 제거 수술 후^{3,4}, 정맥 주사로 지방성분이 인체로 유입된 상황⁵ 및 전신성 홍반성 낭창이 있는 환자에서 출혈성 폐렴(hemorrhagic lupus pneumonitis)과 동반되어 지방색전증이 발생한⁸ 예가 보고되었다. 그러나 별다른 위험인자 없이 발생한 예는 아직 보고된 바 없다.

병인에 대해서는 아직 확실치 않으나 몇 가지 가설

이 제기 되고 있다^{1,6}. 골수로부터 지방산의 유리에 따른 폐 모세혈관으로의 지방 축적 및 색전이 진행되는 것으로 생각되고 있는데 지방색전 형성의 초기과정에 기계적 이론과 생화학적 이론이 있다. 기계적 이론은 외부의 충격에 의해 골수내의 정맥이 손상 받아서 골수내의 지방이 혈관 내로 유입 되어 이것이 폐로 진행한다는 것이고 생화학적 이론은 외부의 충격으로 혈관 내에서 유미립자(chylomicron)와 초저비중지단백(VLDL)의 응집에 의한 지방구의 형성으로 지방산이 순환하다가 폐포세포에 영향을 주어 가스 교환에 이상을 초래한다는 이론이다. 그 외에 간혹 색전증의 전신 순환계로의 유입에 대한 경로로 심장내의 난원공(foramen ovale)과 관련이 있을 것이라는 보고도 있다⁹.

증상은 발열, 이유 없는 호흡 곤란, 의식 혼탁 및 체부의 출혈성 반점이 일반적이다. 반점은 주로 몸통의 상부에 발생하며 결막이나 연구개에도 생길 수 있다⁷. 본 증례의 경우 호흡곤란이 주된 증상으로 나타났고 체부에 출혈성 반점이 나타났다. 지방색전증은 경할 때는 별다른 증상이 없을 수 있고, 심하면 급성 호흡 부전 내지는 의식의 소실까지 다양하게 나타날 수 있어 진단하기 곤란한 경우도 있다¹. 그렇지만 심한 외상 후 또는 정형외과적 수술 후 3일 이내에 호흡 곤란, 의식 혼탁 및 출혈성 반점이 보이면 강하게 의심해 보아야 할 것이다.

흉부 X-ray는 질병의 초기에는 대개 정상이지만 병이 진행함에 따라 비 심장성 폐 부종의 형태를 보이게 되는데 다양한 양상으로 보일 수 있다⁷. 본 증례의 경우는 내원 시에 폐출혈에 의한 반점상의 혼탁으로 나타났다. 검사실 소견으로는 소변이나 혈청 내에 지방체의 존재, 혈청내 지방분해 효소의 역가 측정 등이 어떤 경우에는 도움이 되기도 하지만 대부분 정확도나 정밀도가 낮아 이것만으로는 진단하기가 곤란하다⁷. 증상을 객관적으로 점수화해서 진단을 해보려는 시도도 있었으나 한계가 있었고¹⁰ 최근 기관지내시경하 폐포 세척술에 의해 지방체의 존재를 증명한다든지¹⁰ 폐동맥카테터를 이용한 세포분석이^{11,12} 연구되어 지고 있다. 병리학적 진단은 대부분 사망 후 부검으로 밝혀

지는 경우가 대부분이고 폐의 소 혈관 내에서 지방색전을 발견 할 수가 있다¹³.

치료는 대개 증상의 조절과 기저질환의 치료를 병행하는 외에 특별한 것은 없고 호흡부전이 발생된 경우는 간헐적 호기말 양압을 적용한 기계호흡을 하게 되는 경우도 종종 있다. 과거에 연구 대상이 되었던 치료약제로 헤파린, 에탄올, 저 분자량 텍스트란 등이 있으나 어느 것도 만족할 만한 효과는 없었고¹ 다만 스테로이드 정맥투여가 치료 및 예방에 다소 효과가 있었다고 한다^{14,15}.

본 환자에서는 외상이나 다른 위험인자를 발견할 수 없는 상황에서 호흡기계 및 피부병변이 나타났고 개흉 폐 생검으로 지방색전증을 진단한 경우로 보존적 치료 만으로도 증상의 호전을 보였다. 진단 과정에서 폐관류 스캔에서 뚜렷한 이상 소견이 없었던 것은 주로 폐의 소혈관을 침범하는 특징이 있어서 분절성 결손(segmental defect)으로 나타나지 않았을 것으로 생각되어 진다. 본 증례의 경우 지방색전의 존재를 예상치 못하여 개흉 폐 생검 후 포르말린으로 폐 조직을 고정 처리를 했기 때문에 지방 염색으로 폐 조직 내의 지방구를 확인하지는 못하였다. 감별해야 할 것으로 조직 소견에서 처리 과정 중의 인위적 지방색전의 형태를 보였을 가능성과 공기색전증의 가능성이 있을 수 있으나 이전에 혈관 내로 공기의 주입이 발생했을 가능성이 없고 색전의 형태가 공기방울 보다는 지방질에 가까우며 고압산소 치료 없이 자연히 환자가 회복된 점을 종합해 볼 때 지방색전에 합당하리라 사료된다. 그리고 조직소견 상 지방성 폐렴(lipoid pneumonia)와의 감별이 필요한데 이 경우에는 폐포 내에서 지방구를 발견할 수 있는 것이 특징이다¹³.

요 약

지방색전증은 주로 근 골격계 외상 후 발생하는 호흡기계, 신경계 및 피부 출혈성 반점을 특징으로 하는 질환으로 정확한 병인기전은 잘 모르는 상태이나 대개는 위험요소를 가지고 있는 경우에 발생하며 진단방법

으로 조직 검사 외에 폐포세척술이나 폐동맥카테터를 이용한 지방체의 존재 증명법 등이 연구되고 있다. 치료는 대부분 보존적 치료가 행해지고 있다. 연자들은 특별한 위험요소 없이 건강하게 지내던 중년의 성인 여성에서 발생한 폐출혈을 동반한 지방색전증 1예를 경험하였기에 문헌 고찰과 함께 보고하는 바이다.

참 고 문 헌

1. Fabian TC. Unraveling the fat embolism syndrome. *N Engl J Med* 1993;329(13):961-3.
2. Scully RE, Mark EJ, McNeely WF, Ebeling SH, Phillips LD. Case records of the Massachusetts general hospital. *N Engl J Med* 1998;339(4):254-61.
3. Ross RM, Johnson GW. Fat embolism after liposuction. *Chest* 1988;93:1294-5.
4. Scroggins C, Barson PK. Fat embolism syndrome in a case of abdominal lipectomy with liposuction. *Md Med J* 1999;48(3):116-8.
5. Seifert SA, Dart RC, Kaplan EH. Accidental, intravenous infusion of a peanut oil-based medication. *J Toxicol Clin Toxicol* 1998;36(7):733-6.
6. Gossling HR, Pellegrini VD Jr. Fat embolism syndrome. *Clin Orthop Rel Res* 1982;165:68-82.
7. Fishman AP, Elias JA, Fishman JA, Grippi MA, Kaiser LR, Senior R. *Fishman's pulmonary diseases and disorders*. 3rd ed. New York:McGraw-Hill;1998.
8. Thienel U, Yellin M, Blume R. Fat embolism and hemorrhagic lupus pneumonitis in a patient with systemic lupus erythematosus. *J Rheumatol* 1999;26(8):1849.
9. Pell AC, Hughes D, Keating J, Christie J, Busuttill A, Sutherland GR. Brief report : fulminating fat embolism syndrome caused by paradoxical embolism through a patent foramen ovale. *N Engl J Med* 1993;329(13):926-9.
10. Chatre J, Fagon J, Soler P, Fichelle A, Dombret M, Hutten D et al. Bronchoalveolar lavage for rapid diagnosis of the fat embolism syndrome in trauma patients. *Ann Intern Med* 1990;113:583-8.
11. Castella X, Valles J, Cabezuelo MA, Fernandez R, Artigas A. Fat embolism syndrome and pulmonary microvascular cytology. *Chest* 1992;101(6):1710-1.
12. 이신형, 정혜철, 김경규, 권영환, 김제형, 이승룡 등. 말초혈액 지방 염 색으로 증명된 지방색전증 1예. *결핵 및 호흡기질환* 1998;45(S2):136
13. Cotran RS, Kumar V, Robbins SL. *Pathologic basis of disease*. 4th ed. Philadelphia:W.B. Saunders;1989
14. Schonfeld SA, Ploysongsang Y, Dilisio R, Crissman JD, Miller E, Hammerschmidt DE et al. Fat embolism prophylaxis with corticosteroid. *Ann Intern Med* 1983;99:438-43.
15. Kallenbach J, Lewis M, Zaltzman M, Feldman C, Orford A, Zwi S. 'Low dose' corticosteroid prophylaxis against fat embolism. *J Trauma* 1987;27(10):1173-6.