

□ 증 려 □

미만성 *Mycobacterium kansasii* 감염과 폐포단백증을 동반한 특발성 CD4+ 림프구감소증 1예

울산대학교 의과대학 서울중앙병원 내과학교실

박소연, 박재형, 제갈양진, 이지현, 임채만, 이상도,
고윤석, 김우성, 김동순, 김원동, 심태선

= Abstract =

A Case of Idiopathic CD4+ T-Lymphocytopenia with Disseminated *Mycobacterium kansasii* Infection and Pulmonary Alveolar Proteinosis

So Yeon Park, M.D., Jae Hyung Park, M.D., Yang Jin Jegal, M.D.,
Ji Hyun Lee, M.D., Chae-Man Lim, M.D. Sa, Sang Do Lee, M.D.,
Younsuck Koh, M.D., Woo Sung Kim, M.D., Dong Soon Kim, M.D.,
Won Dong Kim, M.D., Tae Sun Shim, M.D.

Department of Internal Medicine, University of Ulsan College of Medicine
Asan Medical Center, Seoul, Korea

Idiopathic CD4+ T-lymphocytopenia is defined as a depletion of CD4+ lymphocytes below 300/mm³ in the absence of HIV infection or other known causes of immunodeficiency. Many infectious diseases have been reported to be associated with idiopathic CD4+ T-lymphocytopenia, and there have also been a few cases of mycobacterial infection in idiopathic CD4+ T-lymphocytopenia. Until now, it has been unclear as to whether CD4+ T-lymphocytopenia is a predisposing factor for or a consequence of the mycobacterial infection.

Pulmonary alveolar proteinosis is an uncommon disease characterized by the intraalveolar deposition of amorphous granular material that stains positive with PAS, and its association with mycobacterial infection has rarely been reported. Recently, we experienced a previously healthy young man who had been diagnosed as idiopathic CD4+ T-lymphocytopenia with disseminated *mycobacterium kansasii* infection and pulmonary

Address for correspondence :

Tae Sun Shim, M.D.

Department of Internal Medicine, University of Ulsan College of Medicine, Asan Medical Center
388-1 Pungnap-dong, Songpa-gu, Seoul 138-600, Korea

Phone : 82-2-2224-3892 Fax : 82-2-2224-6968 E-mail : shimts@www.amc.seoul.kr

alveolar proteinosis, and report this case. (Tuberculosis and Respiratory Diseases 2000, 48 : 377-382)

Key words : Idiopathic CD4+ T-lymphocytopenia, Disseminated *Mycobacterium kansasii* infection, Pulmonary alveolar proteinosis.

서 론

특발성 CD4+ 림프구감소증은 HIV 감염 또는 다른 면역결핍질환의 증거 없이 말초혈액 CD4+ 림프구가 $300/\text{mm}^3$ 이하 또는 총 T 림프구의 20% 미만으로 감소되는 경우로 정의된다¹. 아직 원인은 밝혀지지 않았고, 다양한 세균, 바이러스, 진균 감염 혹은 자가면역질환과의 관련성이 보고되어 있다¹⁻⁶. 결핵과 동반된 특발성 CD4+ 림프구감소증에 관한 보고들에서는 항결핵치료 후 CD4+ 림프구 수가 정상으로 회복되어 결핵이 CD4+ 림프구감소의 원인일 가능성을 보고하기도 하였으며², 특발성 CD4+ 림프구감소증 진단 이후 결핵이 발병하여 결핵은 면역장애의 결과라고 보고하기도 하여⁴ CD4+ 림프구 감소와 결핵의 인과관계는 아직 확실하지 않다. 드물게는 비결핵항산균 감염이 동반된 예도 보고되어 있다¹.

한편 폐포단백증은 폐포 내에 PAS 염색 양성의 단백물질이 과다하게 축적되어 폐포의 가스교환장애가 생기는 질환으로 결핵 및 비결핵항산균증과 동반된 증례들이 드물게 보고되어 있으나⁷⁻¹¹ 특발성 CD4+ 림프구감소증 또는 이와 동반된 마이코박테리움 감염증과 동반된 보고는 없었다.

본 저자들은 평소 건강하였던 사람에서 미만성 *Mycobacterium kansasii* 감염과 폐포단백증으로 발현하였던 특발성 CD4+ 림프구감소증 1예를 경험하였기에 보고하는 바이다.

증 례

환 자 : 최○광, 31세 남자

주 소 : 1개월간의 원인불명열

병 력 : 평소 건강하였던 남자 환자로 상기 주소로 의

부 병원에서 검사도중 재담 항산균 도말검사 양성으로 폐결핵으로 진단받고, 1998년 9월부터 isoniazid, rifampicin, pyrazinamide, streptomycin으로 치료하던 중 지속된 고열 및 흉부 방사선사진 소견의 악화로 1998년 10월 서울중앙병원으로 전원되었다.

과거력 및 사회력 : 결핵, 당뇨, 간염, 고혈압의 과거력은 없었으며, 음주 및 흡연도 하지 않았다. 직업은 철공소 직원이었으며, HIV 감염의 위험인자는 없었다.

동반 증상 : 전신허약감, 식욕부진, 정도의 호흡곤란 및 노란색 객담을 동반한 기침이 있었으며 3kg의 체중감소가 있었다.

이학적 검사 : 급성 병색이었고, 혈압 110/20 mmHg, 맥박 120/min, 호흡수 20/min, 체온 38°C였으며, 우측 쇄골상부에서 3cm 크기의 단단한 임파절이 촉진되었고, 우측 폐야에서 흡기시 악설음이 청진되었다. 복부 및 사지는 정상이었고 청색증이나 부종은 없었다.

검사실 소견 : 말초혈액 검사상 백혈구 $14,000/\text{mm}^3$, 헤모글로빈 9.5g/dL, 혈소판 $33,000/\text{mm}^3$ 이었고, 분당 2리터의 산소를 비강 흡입하며 시행한 동맥혈가스 검사상 pH 7.47, PaCO₂ 21.0 mmHg, PaO₂ 88.3 mmHg, HCO₃⁻ 15.3 mmol/L 이었다. 생화학 검사상 혈청 총단백 4.6 g/dL, 알부민 3.2 g/dL, AST 151 IU/L, ALT 30 IU/L이었고 HIV ELISA 검사는 음성이었다.

단순 흉부방사선 및 흉부 컴퓨터 단층촬영 소견상 우상엽경결 및 종격동 림프절 비대가 관찰되었다 (Fig. 1, 2).

경 과 : 혈소판감소증과 AST 및 ALT의 증가 때문에 약제를 ofloxacin, ethambutol, cycloserine, streptomycin으로 변경하여 치료를 지속하였고, 이후

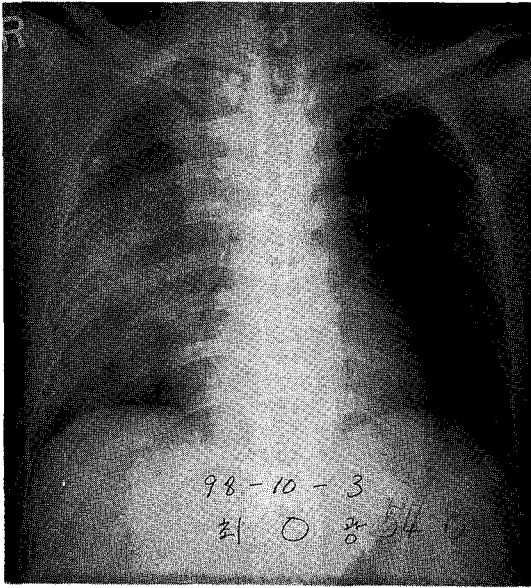


Fig. 1. Chest radiography at first admission. There is extensive air space consolidation at the right upper and middle lung fields.

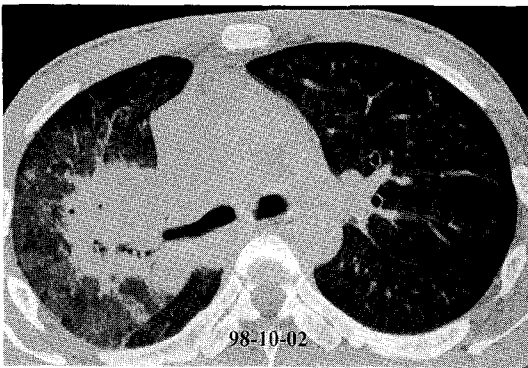


Fig. 2. Chest CT at first admission. There are multiple, confluent, and low-density lymphadenopathies in whole mediastinum, and mass-like opacities, consolidation with air-bronchogram, and diffuse ground glass opacity at right lung field.

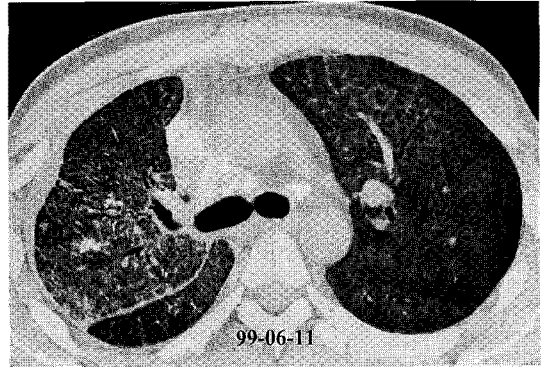


Fig. 3. Chest CT, eight months later. Multiple conglomerated mediastinal lymph nodes were shrunk and calcified compared with those of previous chest CT scan. Diffuse ground glass opacity was seen at both lung fields.




Fig. 4. Whole lung lavage fluid. Whole lung lavage was done at both lungs separately, and large amount of yellowish and milky fluid were evacuated.

혈소판감소증과 AST 및 ALT의 상승은 호전되었으나, 고열이 지속되었고 객담 항산균 도말검사상 지속적으로 양성이었다. 1998년 11월 객담배양 및

Accuprobe검사상 (Gen-Probe, San Diego, USA) 비결핵항산균으로 확인되었고, *rpoB* 유전자의 comparative sequence analysis검사상¹² *Mycobacterium kansasii*로 동정되어 clarithromycin, ethambutol, ciprofloxacin, streptomycin으로 약제를 변경하였다. 반복된 HIV ELISA 및 Amplicor® HIV-1 RNA copy kit 검사 (Roche Molecular Systems,

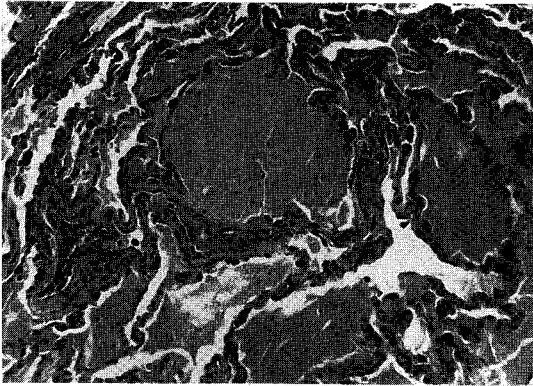


Fig. 5. Pathologic finding of transbronchial lung biopsy specimen. Dense eosinophilic granular materials filling alveolar spaces were seen (H&E stain $\times 200$).

Somerville, NJ) 모두 음성이었으며, 말초혈액 CD4+/CD8+ 비는 2:1, 말초혈액 CD4+ 림프구 수는 $169/\text{mm}^3$ 로 감소되어 있었다.

치료에도 불구하고 고열이 지속되었고 폐침윤이 증가하였으며, 1998년 12월 다량의 심낭삼출액이 발생하여 심낭천자를 시행하였다. prednisolone 60mg 경구복용하면서 열이 가라앉았고, 흉부 사진 소견상 호전되어 1998년 12월 30일 퇴원 후 외래에서 추적 관찰하였다.

치료시작 8개월만인 1999년 6월 다시 호흡곤란이 심해져 입원하였다. 객담 항산균 배양은 음전되었고, 흉부 컴퓨터 단층촬영 소견상 우상엽 경결 및 종격동 임파절 종대는 호전되었으나 전 폐야에 젓빛 유리음영이 새롭게 발견되었다(Fig. 3). 기관지폐포세척검사 및 경기관지 폐생검상 폐포단백증으로 진단되어 전폐세척술을 3회(우측폐에서 2회, 좌측폐에서 1회) 시행한 후 호흡곤란이 호전되었고, 방사선사진 소견도 호전되었다(Fig. 4, 5).

이후 우측 하지에 피하 농양이 발생하였고, 조직검 사상 침습성 aspergillosis로 진단되어 amphotericin B 치료하였다. 이 당시 말초혈액 CD4+ 림프구 수는 $25/\text{mm}^3$ 로 감소되어 있었고, CD4+/CD8+비는 1:1이었다. 이후 환자는 다시 양측 폐침윤이 증가하

면서 고열이 발생하였고, 호흡부전으로 기계호흡을 실시하였으나 1999년 9월 세균성 폐렴과 패혈증으로 사망하였다.

고 찰

CD4+ 림프구의 감소는 HIV감염에서 특징적이지만 HIV 감염 없이도 여러 virus, 진균, 마이코박테리움, 또는 brucellosis 등의 세균성 감염 때도 일시적으로 나타날 수 있다. 원인으로서는 감염원이나 cytokine에 의한 세포용해, 또는 면역반응으로 CD4+ 세포가 림프절이나 망상내피세포계 내에 모이게 되어 나타나는 것으로 생각되어지고 있다. 이외에도 영양결핍, 자가면역질환, hypogammaglobulinemia와 연관된 선천성 질환에서도 CD4+ 세포가 감소될 수 있다⁶. 그러나 이런 경우 대부분 CD4+ 세포의 감소는 일시적이고 심하지 않다⁶. 반면에 특발성 CD4+ 림프구감소증은 HIV 감염 또는 다른 면역결핍의 증거 없이 말초혈액 CD4+ 림프구가 $300/\text{mm}^3$ 이하 또는 총 T 림프구의 20% 미만으로 감소되는 경우로 정의된다¹.

결핵 및 비결핵항산균증의 발병은 세포면역저하와 밀접한 관계가 있어서, AIDS환자의 주된 기회감염균이며, 특발성 CD4+ 림프구감소증 환자에서의 발병들도 보고되어 있다¹⁻⁶. 그러나 특발성 CD4+ 림프구감소증과 동반된 결핵의 경우, 결핵이 치유되면서 CD4+ 세포수가 정상으로 회복된 보고들도 있으므로² AIDS에서와 다르게 면역저하와 결핵 발병과의 인과관계가 명확하지 않다. 일반적인 활동성 결핵 환자도 CD4+ 세포가 정상인에 비해 감소되며, 적절한 항결핵치료 후 CD4+ 세포 숫자가 정상화된다고 보고되었다².

따라서 특발성 CD4+ 림프구감소증 환자를 두 그룹으로 구분하여 볼 수 있다. 첫째는 아직 원인은 모르지만 CD4+ 림프구감소의 다른 원인이 있고, 이에 의한 세포면역기능의 장애로 결핵이 발병하는 경우이다. 이 경우에는 결핵이 완치되어도 CD4+ 세포의 감소가 지속되어 다른 기회감염성 감염이 발생할 수

있다. 둘째로 결핵감염에 의한 2차적인 반응으로 CD4+ 세포가 감소되었다가 치료되면서 CD4+ 세포가 정상으로 회복되는 경우이다. 이 경우는 결핵감염에 의한 CD4+ 세포의 감소가 과장되었을 뿐 일반 결핵환자와 마찬가지로 치료되면서 CD4+ 세포는 정상화된다. 이 증례는 *M. kansasii* 감염이 호전되었음에도 불구하고 CD4+ 림프구 수가 계속 감소하였고, 결국 다른 기회감염균에 의한 감염으로 사망하여 첫번째의 경우에 해당한다고 볼 수 있다.

특발성 CD4+ 림프구감소증을 진단하기 위하여는 HIV 감염의 가능성을 배제하여야 하는데 환자는 HIV 감염의 위험인자도 없었고, CD4+ 림프구가 감소될 만한 다른 원인을 발견할 수 없었다. 현재 HIV 감염의 확진법은 western blot법과 HIV PCR 검사법이 있는데, 이 환자에서는 ELISA 법을 반복하여 음성으로 판명되어 western blot 검사를 시행하지 않았으며, HIV 감염을 조기에 정확히 진단할 수 있는 HIV RNA RT-PCR (Amplicor® HIV-1 RNA copy kit) 검사에서도 음성으로 나와 HIV 감염의 가능성을 배제할 수 있었다.

환자는 치료에 호전을 보이던 중 다시 흉부 방사선 사진상 미만성의 침윤과 호흡곤란이 발생하였다. *M. kansasii* 감염의 악화 가능성을 고려하여 객담 항산균 도말 및 배양검사를 반복하였으나 모두 음성이었다. 평소 객담의 배출은 거의 없었으나 기관지폐포 세척액 검사 중 많은 양의 노란색 객담이 배출되었고, 폐포단백증 의심하에 양측 전폐세척술을 시행하였다. 폐포단백증은 폐포 내에 단백물질이 고이는 드문 질환으로 선행된 감염이 제 2형 pneumocyte를 자극하여 폐포 내 단백질 물질의 생성이 증가한다는 주장과, 한편으로는 폐포 내 대식세포의 기능 이상으로 폐포 내에 단백질이 축적되어 감염원의 배지역할을 한다는 주장도 있다⁷⁻⁸. 지금까지 미만성 비결핵 항산균증과 동반된 폐포단백증은 아주 드물게 보고되어 있다⁷⁻¹¹. 이 환자는 *M. kansasii* 감염에 대한 치료시작 8개월 후에 폐포단백증이 진단되었으나, 후향적으로 처음 진단시의 흉부컴퓨터 단층촬영사진을 보면 경미한 첫

빛유리음영이 관찰되어서 아마도 초기부터 폐포단백증이 같이 있었을 가능성이 있다.

특발성 CD4+ 림프구감소증, 미만성 *M. kansasii* 감염, 폐포단백증 모두 드문 질병인데 이 환자에서는 세 가지가 모두 동반되었고, 문헌 고찰상 아마도 세계에서 처음으로 보고되는 예이다. 원인은 밝혀지지 않았지만 특발성 CD4+ 림프구감소증이 처음 발생하였고, 여기에 동반되어 미만성 *M. kansasii* 감염과 폐포단백증이 발생한 것으로 생각된다. 최근 면역기능 저하 환자가 증가하고 있는 추세에서 중증결핵 또는 비전형적인 임상상을 나타내는 결핵환자에서는 반드시 HIV검사를 포함한 면역기능에 대한 검사가 필요하겠고, 치료 중 임상적 및 방사선소견의 악화시 약제 내성 뿐만이 아니라 다른 병이 병발했을 가능성도 염두에 두어야 하겠다.

요 약

본 저자들은 평소 건강하였던 31세 남자 환자가 원인 불명열로 발현하여 미만성 *Mycobacterium kansasii* 감염과 폐포단백증으로 진단받고, 동반된 특발성 CD4+ 림프구감소증이 기저 면역장애의 원인으로 밝혀진 예를 경험하였기에 보고하는 바이다.

참 고 문 헌

1. Smith DK, Neal JJ, Holdberg SD, and the Centers for Disease Control. Idiopathic CD4+ T- lymphocytopenia Task Force. Unexplained opportunistic infectious and CD4+ T lymphopenia without HIV infection. N Eng J Med 1993;328:373-9.
2. Turett GS, Telzak EE. Normalization of CD4 + T- lymphocyte depletion in patients without HIV Infection treated for tuberculosis. Chest 1994;105(5):1335-7.
3. HO DD, Cao Y, Zhu T, Farthing G, Wang N,

- Gu G, et al. Idiopathic CD4+ lymphocytopenia- immunodeficiency without evidence of HIV infection. *N Eng J Med* 1993;328:380-5.
4. Beck JS, Potts RG, Kardjito T, Grange JM. T4 lymphopenia in patients with active pulmonary tuberculosis. *Clin Exp Immunol* 1985;60:49-54.
5. Laurence J. T cell subsets in health, infectious disease, and idiopathic CD4+ T lymphopenia. *Ann Intern Med* 1993;119:55-62.
6. Misbah SA, Chapel HM. Idiopathic CD4+ T-lymphocytopenia. *Lancet* 1992;340:607-9.
7. Lynn AW, Victor FT, Claude AP. Isolation of mycobacteria in patients with pulmonary alveolar proteinosis. *Medicine* 1994;73:103-9.
8. Reyes JM, Paul BP. Association of pulmonary alveolar lipoproteinosis with mycobacterial infection. *Am J Clin Pathol* 1980;74:478-85.
9. Lathan SR, Williams JD, McLean RL, Ramirez JR. Pulmonary alveolar proteinosis- Treatment of a case complicated by tuberculosis. *Chest* 1971;59(4):452-4.
10. Ramirez RJ. Pulmonary alveolar proteinosis. -Treatment by massive bronchopulmonary lavage. *Arch Intern Med* 1967;119:147-56.
11. Payseur CR, Konwaler BE, Hyde L. Pulmonary alveolar proteinosis. A progressive, diffuse fatal pulmonary disease. *Am Rev Tuberc* 1958;78:906-15.
12. Kim BJ, Lee SH, Lyu MA, Kim SJ, Bai GH, Chae GT, Kim EC, Cha CY, Kook YH. Identification of mycobacterial species by comparative sequence analysis of the RNA polymerase gene (*asrpoB*). *J Clin Microbiol* 1999;37(6):1714-20.