

암성 골반통에 대한 경추간판적 상하복신경총 차단술의 효과

연세대학교 의과대학 마취과학교실 통증클리닉, *국민의료보험관리공단 일산병원 마취과

이윤우 · 윤덕미 · 이기문* · 한승탁 · 박혜진

= Abstract =

Trans-intervertebral Disc Approach of Superior Hypogastric Plexus Block for Pelvic Cancer Pain: A Retrospective Study

Youn-Woo Lee, M.D., Duck Mi Yoon, M.D., Gee Moon Lee, M.D.*
Seung Tak Han, M.D., and Hae Jin Park, M.D.

Department of Anesthesiology & Pain Medicine, Yonsei University College of Medicine,
Seoul, *Department of Anesthesiology, National Health Insurance Cooperation
Il San Hospital, Koyang, Korea

Background: Superior hypogastric plexus block has been advocated as a useful technique for the treatment of cancer related pelvic pain. The aim of this study was to evaluate the effect of neurolytic trans-intervertebrodiscal superior hypogastric plexus block for pelvic cancer pain.

Methods: Twenty-eight patients with gynecologic, colorectal or genitourinary cancer who suffered intractable pain were studied. We performed superior hypogastric plexus block by trans-intervertebrodiscal approach at L5/S1 level under the C-arm fluoroscopic guide unilaterally or bilaterally. Ten ml of 100% dehydrated alcohol was injected through each needle. We evaluated the change of visual analog pain score (VAS; 0~100 mm) and daily dose of oral morphine sulphate at the time of pre-block and 7 days after the block.

Results: Fourteen patients (50%) had satisfactory pain relief (VAS < 30) while five patients (18%) had moderate pain control (VAS 30~60). The remaining nine patients (32%) had mild or little pain relief (VAS > 60) and their daily oral morphine doses were above 160 mg. Additional pain control method may be needed for those patients who received high dose of opioid before neurolytic block.

Conclusions: We conclude trans-intervertebrodiscal neurolytic superior hypogastric plexus block was effective in relieving pelvic cancer pain. Neurolytic block, earlier stage, may provide better effects for more comfortable life at the end stage for cancer patients.

Key Words: Pain: pelvic; cancer. Technique: superior hypogastric plexus block; Trans-intervertebrodiscal approach.

서 론

압성 골반통은 대장, 직장, 난소 및 자궁 외에도 골반 밖의 장기에 원인되는 악성 종양을 가진 환자에서 발생할 수 있으며 이때 골반통의 발생률은 11%에 달한다¹⁾. 골반내 장기는 다양하고 복잡한 신경분포를 가지고 있어 이로부터 야기되는 골반부의 내장성 통증은 미만성으로 아픈 부위를 정확하게 표현하기 힘들며, 보통 양측성으로 팽만감, 압박감, 어떻게 표현할 지 모르는 불편감과 이따금 쏘는 듯한 통증 등으로 호소하는 경우가 많다.

골반통의 외과적 관리는 내시경적 박리술, 근치적 자궁절제술, 천골전신경절제술, 경피적 척수로 절제술²⁾ 등이 사용되어 왔으나 그 효과는 미약하다. 마약성 및 비마약성 진통제의 사용, 척수강 또는 경막 외강 내로 마약성제 투여 등 약물에 의한 제통법은 완전한 제통이 이루어지지 않거나 약제에 의한 부작용과 내성 등이 생길 수 있다. 신경 파괴적 차단법은 장기간 제통시킬 수 있으므로 압성 통증에 흔히 사용된다. 특히 골반통에 적용되는 방법으로 요부교감신경절 차단, 외톨이신경절 차단, 지주막하 안장차단 및 상하복신경총 차단이 추천되고 있다³⁾. 한편 골반통은 장관 및 방광 조절 신경, 하지의 운동 신경과 인접된 신경분포로 인하여 신경파괴제 사용에 제한을 갖게 되어 골반부 통증은 그 조절이 힘들 때가 많다.

1990년 Plancarte등⁴⁾이 보고한 이후 상하복신경총 차단술은 골반통증에 특이한 신경차단법으로 현재 그 적응증이 상당히 광범위하게 시행되고 있으며 성공률을 높이기 위해 양측으로 차단하는 경우가 많다. 이때 그 수기가 어려우므로 C-arm 영상증강장치를 이용하는 것이 필수적이며 컴퓨터 단층촬영 하에 시행하기도 한다. 그러나 개체에 따라 해부학적 구조가 다르고 특히 노인에서는 골돌기체 등으로 천자침의 진행을 방해받기 쉽고 골막을 스치며 지나므로 통증을 유발한다. 이러한 단점을 보완한 경추간판적 접근법이 Ina등⁵⁾이 발표한 이래 국내에서도 증례 보고로⁶⁻⁸⁾ 그 효과를 입증 받은 바 있다.

본 연구에서는 압성 골반통증에 경추간판적 상하복신경총 차단술을 시행한 28예를 분석하여 그 효과를 평가해 보았으며 문헌적 고찰과 함께 보고하는

바이다.

대상 및 방법

1996년 1월에서 1999년 12월 사이에 악성 종양에서 기인하는 하복부 및 골반통증 조절을 위하여 본원 통증치료실에서 상하복신경총 차단술을 시행받은 환자 28예의 의무기록을 조사하였다.

상하복신경총 차단술은 Ina등⁵⁾의 방법으로 복외위에서 시행하였으며 C-arm 영상증강장치하에 일측성 또는 양측성으로 제 5 요추와 제 1 천추 사이의 추간관을 통과하는 경추간판적 접근법으로 시행하였다. 영상증강장치의 조사각도를 사각으로(약 30°) 조정하고 상하로 조절하여 제 5 요추체의 하연과 제1 천추체의 상연이 평행되는 직선이 되는 영상을 만들었다. 이때 제 1 천추 횡돌기의 상관절돌기와 제5요추체 하연 및 전연이 이루는 삼각형의 중심이 천자목표가 된다(Fig. 1). 바늘을 조사각도와 평행하게 전진하고 제 1 천추 횡돌기의 상관절돌기 전연을 스치듯 관통하면 추간관에 진입하게 되며 이때부터 저항 소실법으로 전진하면 바늘 사단이 추간관을 지나자마자 저항이 사라지게되며 바늘 끝은 추간관 전연에도달한 것이며 측면 영상으로 확인한다(Fig. 2). 전후

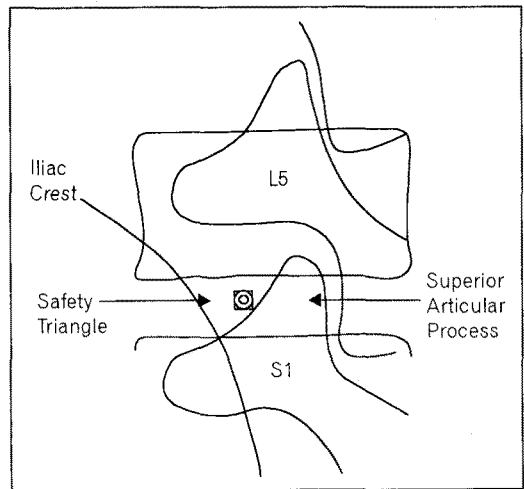


Fig. 1. Schematic oblique view. Safety triangle composed by inferior margin of L5 vertebral body, anterior margin of superior articular process of S1 and iliac crest.

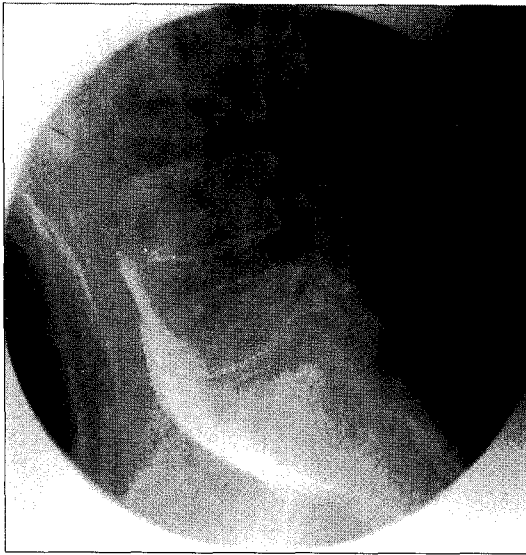


Fig. 2. Lateral view of fluoroscopic X-ray. Radio-opaque dye spread from lower margin of L4 vertebral body to S1 in retroperitoneal space.

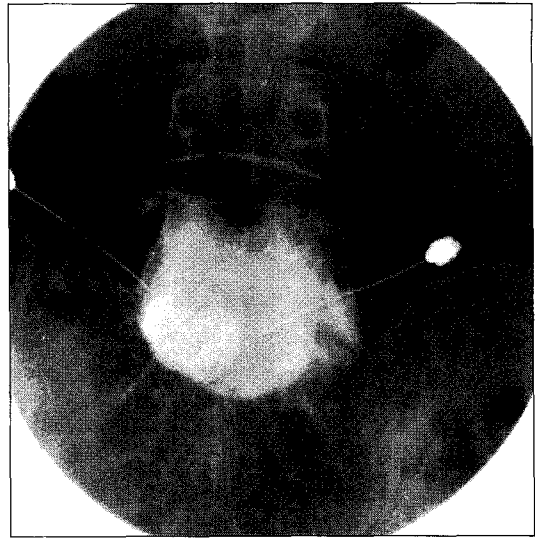


Fig. 4. A-P view of fluoroscopic X-ray: bilateral approach. When the first needle tip located one sided or dye spreading was not even second needle was punctured at the other side.

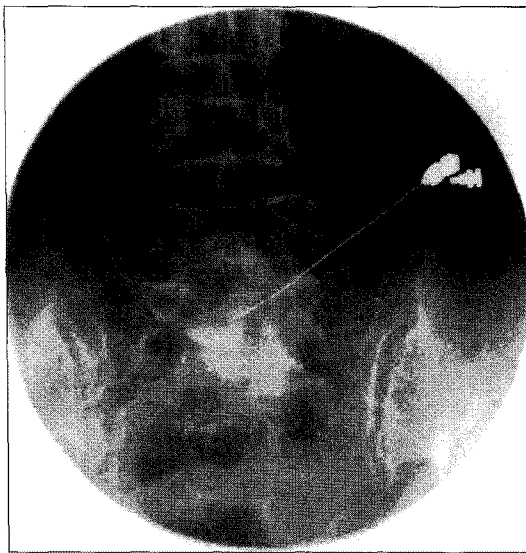

Fig. 3. A-P view of fluoroscopic X-ray: unilateral approach. Radio-opaque dye spread from lower margin of L4 vertebral body to S1 and both lateral margin of L5 vertebra in retroperitoneal space.

면 영상으로 바늘 끝이 정중선에 있음을 확인한 후 조영제 5~10 ml를 주사하여 조영제가 골고루 퍼짐을 살핀다(Fig. 3). 전후면 영상에서 바늘 끝이 정중

선에 있지 않고 한쪽에 치우쳐 조영제가 좌우 척추체 외연과, 상하 제 4 요추체 하단에서 제 1 천추체에 이르기까지 골고루 퍼지지 않으면 반대측에서 또 다른 바늘을 같은 방법으로 천자한다(Fig. 4). 일측 또는 양측에서 주입한 조영제가 만족할 정도로 퍼지는 경우 2% lidocaine 10 ml 주사하여 통증 소실의 여부를 확인하였다. 약 20~30분 후 조영제와 lidocaine이 거의 흡수된 시간에 100% 무수알코올 10 ml (양측 천자인 경우 총 20 ml)를 주사하였다.

신경총차단의 효과는 차단술 시행 1주일 후의 통증점수를 시각표시등급(visual analog pain scale; VAS)으로 통증이 전혀 없을 때 0점, 더 이상 아플 수 없을 때를 100점으로 한 100 mm 눈금자로 측정하였으며, 마약성 제재의 요구량 변화로 통증 변화를 평가하였다.

결 과

총 28명의 환자가 차단술을 시행 받았으며 성별 분포는 남자가 10명, 여자가 18명이었으며 연령별 분포는 30대에서 70대까지 다양하였으나 60대가 12명으로 가장 많았고 다음이 70대로 7명이었다(Table 1).

Table 1. Sex & Age Distribution

Age (yr)	Sex		Total
	M	F	
30~39		2	2 (7.1)
40~49	3		3 (10.1)
50~59	1	3	4 (14.3)
60~69	4	8	12 (42.9)
70<	2	5	7 (25.0)
Total	10 (35.7)	18 (64.3)	28 (100.0)

N: number of patients (%).

Table 2. Primary Cancer Site

Diagnosis	No. of patients (%)
Uterus	12 (42.9)
Rectum	8 (28.6)
Colon	5 (17.9)
Ovary	2 (7.0)
Bladder	1 (3.6)
Total	28 (100.0)

진단별 분포는 자궁경부암이 12명으로 가장 많았고 직장암 8명, 대장암 5명, 난소암 2명, 신장암 1명이었다(Table 2).

모든 환자의 시술 전 통증 점수는 경구용 및 비경구용 마약성 제제의 투여에도 불구하고 90~100점이었다. 상하복신경총 차단술 시행 1주일 후의 통증점수의 분포는 14명의 환자에서는 통증점수가 30점 미만으로 감소하였다. 5명의 환자에서는 30~60점 정도의 통증 점수를 보였다. 8명의 환자에서는 60~90점의 통증을 호소하여 신경 차단술의 효과가 미약하였다. 1명의 환자는 90~100점의 통증을 호소하여 신경차단의 효과가 없으므로 판정하였다(Table 3).

경구용 및 비경구용 마약성 제제를 경구용 물핀으로 환산한 일일 용량은 18명의 환자에서 120 mg 이상이었으며 8명의 환자에서 90~120 mg, 2명의 환자에서 90 mg이었다. 시술 후 효과가 없거나 미약한 환자는 평균 160 ± 103.5 mg의 경구용 물핀을 사용하던 환자로서 그 사용량을 줄일 수 없었다. 중등도 이

Table 3. Effects of Superior Hypogastric Plexus Block

VAS	Pre-	Post-block	Effect
90~100	28 (100)	1 (3.6)	None
60~90		8 (28.6)	Mild
30~60		5 (17.9)	Mod
<30		14 (50.0)	Good

VAS: visual analog pain scale. Mod: moderate, N: number of patients (%).

상 호전된 19명의 환자는 시술 전 83 ± 75.6 mg의 경구용 물핀 양에 해당하는 마약제를 투여 받았으며 시술 후 그 사용량을 1/2 이하로 감량할 수 있었다.

경추간관적 시술에 의한 부작용과 합병증은 없었으며 잔여 통증은 마약제 투여, 경막외 차단, 대요근 구 차단, 압통점 주사 등과 대증요법으로 치료할 수 있었다.

고 찰

암성통증을 조절하기 위해 신경 차단법이 단독으로 사용되기는 어려우므로 약물학적 치료와 대증 요법이 우선하는 것이 일반적이다. 그러나 암성 통증의 특성상 이들 환자의 10~30%에서는 마약성 진통제와 대증 요법을 이용한 치료에도 불구하고 침습적인 치료가 필요하다⁹⁾. 특히 골반강내 암의 전이가 이루어진 부인과 또는 하부장관의 암환자의 경우에는 악성 종양에 의한 골반강내의 다양하고 복잡한 신경조직과 그 주위 조직으로의 침습으로 극심한 통증의 원인이 만들어지므로 약물학적 치료와 대증 요법만으로는 통증조절이 힘든 경우가 많아 여러 가지 다양한 신경차단법과 수술적 방법이 시행되어 왔다^{3,10,11)}.

수술적 제통법의 하나인 경피적 척수로 절제술의 경우 치명적인 무호흡증 등의 합병증의 발생 가능성 때문에 양측을 시행할 수 없어 보통 양측성으로 오는 골반내 통증의 성격상 좋은 선택이 될 수 없으며 또한 절개 혹은 파괴되는 척수분절이하의 모든 일측의 측부 척수 시상로가 차단되기 때문에 통증부위만의 특이한 신경차단법이 될 수 없다^{1,3)}. 골반강내 통증 조절을 위한 신경차단법의 경우 수막강내로 알코올이나 페놀을 사용하여 왔으나 방광, 장관 및 하지

의 신경마비를 초래할 위험이 높으므로 일측성의 회음부 통증 치료에 국한되어 사용된다¹²⁾. 또한 양측성 회음부 통증에는 외톨이 신경절 차단에 적응증이 되나 골반통에는 그 차단 범위에 제한을 받는다.

양측성 통증의 신경과피적 차단에 의한 치료시 부작용을 피하기 위하여 양측 요부 교감신경절 차단술을 시행할 수 있으나 골반통의 일부만을 조절할 수 있을 뿐이다. 그 이유는 요부교감 신경절이 직접적으로 골반내 장기의 신경분포와 연결되지 않고 상하복신경총에 이차적으로 연결되어 있으므로 많은 양의 신경과피제를 사용하여 미측으로 이동시켜야 골반내 통증을 조절할 수 있다³⁾. 따라서 상하복신경총 차단술과 비교하여 볼 때 골반통 조절에 특이한 신경차단법이라고 할 수 없다.

상하복신경총은 천골내장신경, 골반내장신경과 함께 골반신경총을 구성하는 신경총으로 이 신경들은 모두 내장 지각 섬유를 포함하고 있으며 해부학적 위치는 하장간막 기시부 하단에서 대동맥 분지부까지 대동맥 신경총 좌우의 제 2~4 요내장 신경이 합쳐져서 천골 전면으로 하행하면서 좌우 하복신경으로 분지하며 골반신경총에 도달하게 된다. 이러한 상하복신경총 차단에 적응증은 골반내 통증 증후군으로 주로 골반 내 자궁경부, 직장, 전립선, 고환 등의 악성종양에 의한 하복부 통증이 주요하다. 그 외에도 직장 자극에 의한 이급후중, 월경곤란증이나 성교불쾌증 등의 부인과 영역의 골반내 통증, 방사선성 직장 항문염, 후궁 절제술 후 골반통, 외상 후 골반통, 하지마비 후 골반통 등 골반내 장기에서 유래되는 통증에 폭넓게 적용된다^{4,5)}.

상하복신경총 차단의 경피적 차단법은 복와위 자세에서 제 4, 5 요추 사이로 양측에서 접근하는 Plancarte등⁴⁾의 방법이 잘 알려져 시행되고 있으나 실제 시행상 수기적으로 어렵고 완전한 제통 효과를 얻기 위하여는 양측에서 천자 해야 한다. Plancarte등⁴⁾은 28예의 암성골반통증 환자 중 2명을 제외하고 상하복신경총 차단으로 70%의 통증 감소를 얻었으며 나머지는 체성통증으로 생각하여 경막외강내 스테로이드 또는 2~3% 폐쇄투여 및 비마약성 제제의 경구 투여로 90%의 통증감소를 보였다고 하였다. 이들의 경우 교감신경 의존성 통증은 3~12개월의 여성 동안 재발하지 않았다고 하였다. 통증 완화가 이루어지지 않은 2명은 후복막강내 침윤이 심한 경우로 재

시도가 필요하였다. 이후 여러 가지 변형된 방법이 시도되었는데 C-arm 영상증강장치는 필수적으로 사용되어야 하며 컴퓨터 단층 촬영 하에 시도할 수도 있다. 단층 촬영 하에서는 한 개의 바늘로 차단할 수 있다는 보고¹³⁾가 있으나 후복막강내 침윤이 있는 경우 성공률이 27%로 후복막강내 침윤이 없는 환자에서의 성공률 70%보다 많이 떨어지므로 한 개의 바늘을 사용하는 방법은 효과적이지 못하다는 반론이 있다^{14,15)}.

그러나 이들의 방법으로는 환자들마다 해부학적 구조가 일정하지 않아 방사선과적 투시기의 의존도가 높아지고, 특히 노인에서는 골돌기체 등으로 천자침의 진행을 방해받기 쉬우며, 골막을 스치며 지나므로 통증을 유발한다. 이러한 단점을 극복하기 위해 복와위, 측와위 혹은 사위에서의 경추간판적 접근이 소개되었다^{4,6-8)}. 경추간판적 상하복신경총 차단술은 한 개의 바늘을 사용하여 시술할 수 있으며, 바늘 진행상 골막을 스치면서 발생하는 통증이 적고, 천자점 설정 등 수기가 쉬우며, 장골 동정맥 천자가 없는 등의 장점이 있다. 본 연구에서는 바늘 끝이 정중앙에 위치하지 않거나 조영제가 상하 좌우로 골고루 퍼지지 않은 경우 또 하나의 바늘을 반대측에서 천자해야 하는 경우가 있음에 대비하여 복와위시 호흡곤란 등 부득이한 경우를 제외하고 측와위⁸⁾ 대신 복와위로 시행하였다. 또한 추간판염의 부작용을 우려하여 항생제를 투여하지 안음에도 불구하고 그러한 부작용을 일으킨 환자는 발생하지 않았다.

본 연구에서 28예의 암성골반통증 환자를 대상으로 하였던 바 68%의 환자에서 진통 효과를 보여 Plancarte등⁴⁾의 결과와 비슷하였으나 Ina등⁵⁾과는 달리 상하복신경총차단술 시행 후에도 마약성 진통제 요구량을 감소시킬 수 없는 경우가 많았다. 또한 신경총차단술의 효과가 있는 환자와 효과가 없는 경우를 시술전 경구용 마약제 요구량으로 비교한 결과 2배 이상의 차이가 있는 것으로 조사되었다. 진통 효과를 검토함에 있어 후복막강내 암성 침습이 있었는지는 파악할 수 없었으나 마약성 진통제가 고용량으로 증량 되었음에도 통증 치료가 잘 이루어지지 않는 환자들임을 생각하면 종양의 침습이 상당히 진행된 이후에 신경과피적 차단술을 시행하게 되었으리라 생각된다. 따라서 진통제 투여만으로 통증을 치료하는 것보다 신경과피적 교감신경 차단술을 겸하

여 통증 초기부터 치료를 하는 것이 환자의 여생을 조금 더 안락하게 지내게 하는 올바른 방법이라고 생각한다.

특히 암성 통증은 원인이 복잡적이어서 내장통에 신경병증성 통증과 만성 체성 통증을 동반하고 있기 때문에 한가지 치료 방법으로 통증치료를 하기 어렵다¹⁶⁾. 당연히 교감신경의존성 통증이 주된 내장통인 경우 교감신경차단술의 성공률은 높아질 것이다. 본 연구자들은 통증이 교감신경성인지 알아보기 위해 진단적 시험 차단을 일차 시행하고 신경파괴적 차단을 그 이후로 미루지 않고 진단적 치료 시술을 동시에 시행한다. 즉 조영제와 국소마취제를 동시에 투여하여 효과를 판정하고 약간의 효과가 나타나면 이어서 신경파괴제인 무수알코올을 투여하고 있다. 한편 암이 진전됨에 따라 후복막 침윤으로 신경파괴제의 퍼짐이 제한되거나 암의 타장기 전이 등은 신경차단술의 성공률을 떨어뜨린다^{14,15)}. 더욱이 암말기로 더 많은 통증 악화 인자가 늘어나 통증의 정도가 높아지고 마약제 요구량이 많아진 상태에서는 신경차단술이 성공적이어도 마약제 요구량을 줄이기 어렵다. 따라서 신경총 차단술의 효과는 성별, 나이별, 진단별 분포나 통증이 시작된 시기와 시술 사이의 시간 간격, 시술시 신경파괴제가 퍼진 모양 등과의 상관 관계에 대해서 보다 많은 시술 경험을 토대로 하는 연구 조사가 필요하다고 본다.

결론적으로 진통제로 조절되지 않는 골반내 암성 통증 조절을 위해 경추간판적 상하복신경총 차단술은 높은 성공률을 가지며 부작용이나 합병증이 없이 시술할 수 있는 방법이다. 또한 마약성 제제 요구량을 줄여 진통제의 부작용을 줄일 수 있는 통증 치료의 한 방법으로 사용될 수 있으므로 암 말기에 국한되지 않고 암성 통증 초기부터 적극적으로 시술하면 환자의 여생에 도움을 줄 수 있다고 생각한다.

참 고 문 헌

- 1) Patt RB: Cancer pain. Philadelphia, JB Lippincott. 1993, pp17: 411-2.
- 2) Hitchcock ER: Stereotaxis of the spinal cord. *Confin Neurol* 1972; 34: 299-310.
- 3) Raj PP: Practical management of pain. 3rd ed. St Louis, Mosby. 2000, pp233-7.
- 4) Plancarte R, Amescua C, Patt RB, Aldrete JA: Superior hypogastric plexus block for pelvic cancer pain. *Anesthesiology* 1990; 73: 236-9.
- 5) Ina H, Kobayashi M, Imai S, Fukada Y, Narita M, Otagiri T: A new approach to superior hypogastric plexus block: trans-intervertebral disc (L5-S1 disc) technique. *Reg Anesth* 1992; 17: 123S.
- 6) 문동연, 최미경, 서재현, 김성년: 골반통을 동반한 하지 마비환자에서 경추간판적 상하복신경총차단. *대한통증학회지* 1994; 7: 277-81.
- 7) 이상훈, 이근상, 우남식, 이예철, 김철호, 김주완: 경추간판적 상하복신경총 차단 3예. *대한통증학회지* 1996; 9: 219-22.
- 8) 심재철, 김동원, 전용석, 원서규, 이명희: 사위에서 행한 경추간판적 상하복신경총 차단. *대한통증학회지* 1997; 10: 93-96
- 9) Ventafridda V: Continuing care: a major issue in cancer pain management. *Pain* 1989; 36: 137-43.
- 10) Waldman SD, Winnie AP: Interventional pain management. Philadelphia, WB Saunders. 1996; pp384-91.
- 11) 대한통증학회: 통증의학. 둘째판. 서울, 군자출판사. 2000, pp233-51.
- 12) Cousins MJ, Bridenbach PO: Neural blockade. 3rd ed. Philadelphia, Lippincott-Raven. 1998, pp1007-61.
- 13) Waldman SD, Wilson WL, Kreps RD: Superior hypogastric plexus block using a single needle and computed tomography guidance: description of a modified technique. *Reg Anesth* 1991; 16: 286-7.
- 14) De Leon-Cassaola OA, Kent E, Lema MJ: Neurolytic superior hypogastric plexus block for chronic pelvic pain associated with cancer. *Pain* 1993; 54: 145-51.
- 15) De Leon-Casasola OA, Plancarte-Sanchez R, Patt RB, Lema MJ: Superior hypogastric plexus block using a single needle and computed tomography guidance. *Reg Anesth* 1993; 18: 63.
- 16) Foley KM: Pain syndromes in patients with cancer. In: Bonica JJ, Ventafridda V (eds.). *Advances in pain research and therapy*. New York, Raven Press. 1979, pp59-78.