KISEP Clinical Research J Korean Neurosurg Soc 29 : 1233-1237, 2000

경도 두부외상 환자에서 뇌좌상주위 부종영역에서의 자기공명분광법을 이용한 대사변화

가톨릭대학교 의과대학 강남성모병원 신경외과학교실, 진단방사선과학교실,* 의공학교실**
홍상수 · 손병철 · 최병길* · 김의녕* · 김범수* · 박춘근 · 최보영** · 김문찬 · 강준기

= Abstract =

Metabolic Changes in Pericontusional Edematous Areas in Mild Head Injury Evaluated by Proton MRS

Sang-Su Hong, M.D., Byung-Chul Son, M.D., Byung Gil Choi, M.D.,* Euy-Nyeng Kim, M.D.,* Bum-Soo Kim, M.D,* Chun-Kum Park, M.D, Bo-Young Choe, Ph.D., Moon-Chan Kim, M.D., Joon-Ki Kang, M.D.**

Department of Neurosurgery & Diagnostic Radiology, and Bio-Medical Engineering,***
Kangnam St. Mary's Hospital, College of Medicine, The Catholic University of Korea, Seoul, Korea

Objectives : In order to evaluate the metabolic changes associated with pericontusional edematous area in mild head injury, proton magnetic resonance spectroscopy(1H - MRS) was performed in mild head injury patients (initial GCS score 13 - 15) with focal brain contusion.

Methods : Seven head injury patients with initial GCS 13 - 15(3 males and 4 females : age range 15 - 65 years, mean age 33 years) have underwent 1H - MRS evaluations. The patients were examined within 7 days after injury(n=7) and 2 months after injury(n=5). The region of interest(ROI) was selected in the edematous area adjacent to traumatic brain contusion upon T2 - weighted MR images and a corresponding region of the contralateral hemisphere (ROC, region of contralateral corresponding hemisphere) was examined as well. The metabolic ratios of NAA/Cr and lactate/Cr were compared between ROIs, ROCs and control values.

Results : In initial NAA/Cr ratios, the values of ROIs were significantly lower than those of the controls(p=0.009), but there was no difference either between ROIs and ROCs(p=0.410) or between ROCs of patients and the control (p=0.199). In lactate/Cr ratios, the ROIs in all seven patients and the ROCs in two showed increased lactate signals. The lactate/Cr ratios of the ROIs were significantly elevated as compared to those of the ROCs(p=0.02) and the control(p=0.015). In two months follow - up, lactate signals were absent or significantly reduced(p=0.015). In no patients, clinical or radiological deterioration has been observed.

Conclusion : Our 1H - MRS results demonstrate that there are significant ischemic changes in pericontusional edematous areas as indicated by elevated lactate signals in the patients with mild head injury. But there were no consistent neural loss or dysfunction in these area. There findings suggest that pericontusional edematous areas can be vulnerable to secondary brain insults even in the patients with mild head injury.

KEY WORDS : Mild traumatic brain injury · Proton magnetic resonance spectroscopy · Brain contusion · Pericontusional edema · Lactate signal.

서 론

자기공명분광법(proton magnetic resonance spectroscopy, ^{1}H - MRS)은 신경 질환에서 뇌 조직의 구성과 대사 과정을 비침습적으로 확인할 수 있는 검사방법이다[2]. 자기공명영상을 이용하므로 높은 해상도로 병변의 공간적 위치가

확인이 가능하여 정확한 병변부위의 검사가 가능하고 또한 연속적인 추적검사가 가능하므로 중추신경계의 변화를 생체화학적으로 검사하기에 적합하다[2].

두부외상에 있어서 이차적 뇌손상(secondary brain injury)의 중요성은 환자들의 예후에 미치는 영향과 치료적 측면에서 최근 십수년간 그 중요성이 강조되어 왔다[8]. 특히 GCS 점수 8점 이하의 중증 두부외상(severe head injury)에서 이차적 뇌손상에 대한 예방이 강조돼 왔다. 현재 중증 두부외상에서도 자기공명분광법을 이용한 여러 결과들이 보고되고 있으나[1)4)5)7)14)], 경도 두부외상에서 자기공명분광법을 이용한 뇌대사 변화에 대한 보고는 많지 않다. 이에 저자들은 외상초기에 GCS 13점에서 15점사이의 경도 두부외상(mild head injury)에서의 자기공명분광법을 이용한 연구를 계획하였으며, 비교적 경도 두부외상환자에서도 자주 접할 수 있는 뇌좌상(brain contusion)을 연구하였다. 특히 뇌좌상주위에 보이는 부종부위에서 자기공명분광법을 이용하여 뇌부종에 따르는 뇌대사 변화를 연구하였다.

방 법

1998년 6월부터 1999년 1월까지 두부외상후 초기 GCS 점수가 13 15점인 7명(남자 3명, 여자 4명 : 연령 15 65세, 평균연령 33세)을 대상으로 하였다. 연령이 15세 이하나 65세 이상의 환자와 경막하혈종 및 경막상 혈종 등 다른 외상이 동반된 경우는 제외되었다. 모든 환자는 수상후 초기 뇌 전산화 단층촬영상 뇌좌상을 보였고, 이어 실시한 자기공명영상에서 출혈성 뇌좌상 주위에 T2 강조영상에서 주위에 신호강도가 증가되어 있는 부종부위를 확인하였다. 수상 초기에 저혈압이나 저산소증 등의 전신적인 이차적 뇌손상의 가능성이 있는 경우는 제외하였으며 또한 심한 뇌압항진이나 지연성 뇌실질내 출혈과 같은 두개강내의 이차적 뇌손상이 있는 경우도 제외하였다. 자기공명분광법은 모두 수상후 7일 이내에 실시하였으며 이중 다섯 명의 환자에서 수상후 2개월에 동일부위에 자기공명분광검사를 실시하여 시간적인 변화를 관찰하였다. 환자들에 대한 기록은 Table 1에 정리하였으며 대조군은 15명의 본 대학 병원 직원과 10명의 건강한 지원자에서 얻은 값을 사용하였다.

자기공명분광법은 1.5 Tesla의 MRI/MRS system(Vision Plus, Siemens, Erlangen. Germany)을 이용하였고, Single voxel technique으로 $2\times2\times2cm^3$ 크기의 voxel을 뇌 좌상주위의 뇌실질 부종부위에 spinecho sequence를 사용하여 검사하였다(repetition time 1500ms, echo time 135 270ms, number of aquisition 128 256). ROI(region of interest)는 전두엽과 측두엽의 좌상주위 부종부에 자기공명영상의 T2 강조영상에서 높은 신호강도를 보이는 뇌실질에 설정하였으며, 또한 좌상이 있는 반대측의 대칭적인 위치에 ROC(region of contralateral corresponding hemisphere)를 설정하여 병변측과의 차이를 알아보았다. 또한 ROI를 설정할 때는 뇌좌상의 출혈부나 주위의 정상부의 뇌가 포함되지 않고 가급적 부종부위가 선택되도록 하였다.

양성자 자기공명분광법의 주된 양성자 자기공명 신호들의 위치는 1.3ppm의 lactate, 2.01ppm의 N-acetylaspartate (NAA), 3.00ppm의 Creatine(Cr), 3.2ppm의 Choline (Cho)이다. 상대적 대사비율을 얻기 위하여, 체내에서 비교적 일정한 농도 값을 유지하는 Cr을 기준 물질로서 이용하여 NAA/Cr과 lactate/Cr의 상대적 비율들을 분석하였다[17]. NAA/Cr, lactate/Cr은 ROI, ROC 그리고 대조군에서 각각 그 수치를 얻어서 비교하였다. 수상후 2개월에서의 추적 자기공명분광검사에서는 처음 ROI, ROC를 설정하였던 위치와 같은 부위를 선택하여 검사하였다. 통계학적 분석은 t-test와 pairedsample t-test를 이용하여(SPSS for windows, version 8.0, SPSS Inc, Chicago, IL), p값이 0.05 이하가 될 때 의미 있는 값으로 간주하였다.

Table 1. Patients' profile

Case No.	1	2	3	4	5	6	7
Age	60	45	32	15	18	25	52
Cause of TBI*	MVA**	FD***	Assault	FD	MVA	FD	FD
Initial GCS†	15	14	13	14	13	14	13
Neurologic Deficit	·	·		·	·	·	·
Episode of	·	·	·	·	·	·	·
Hypoxia							
Hypotension	·	·	·	·	·	·	·
Outcome(GOS‡)	GR	GR	GR	GR	GR	GR	GR

*TBI : traumatic brain injury, **MVA : motor vehicle accident, ***FD : fall down, †GCS : Glasgow coma scale, ‡GOS : Glasgow outcome scale

결 과

저자들이 시행한 좌상주위 부종부위의 ROI와 ROC의 전형적인 스펙트럼은 Fig. 1에 예시하였으며 7명의 환자들에서 시행한 자기공명분광법의 결과는 Table 2에 정리하였다.

1. NAA/Cr ratios

처음 시행한 NAA/Cr ratio를 대조군의 값과 비교하였다. ROI의 값은 대조군의 값에 비해 유의하게 감소되어 있었다(p=0.009). 그러나 ROI의 값은 ROC의 값에 비교할 때 유의한 차이를 보이지 않았으며(p=0.410), ROC의 값은 대조군에 비교할 때 유의한 차이를 보이지 않았다(p=0.199). 또한 5명의 환자에서 시행한 추적 검사의 ROI의 값과 수상 초기의 ROI의 값을 비교하여본 결과 통계적으로 유의한 차이는 보이지 않았다(p=0.263).

Table 2. ^{1}H MR Spectroscopic data in pericontusional edema zone

Case No.	Time after trauma	Location of cont.*	NAA/Cr ratio		Lactate/Cr ratio	
			ROI**	ROC***	ROI	ROC
Controls			1.92±0.6692		0(5.960E-02)	
1 - 1†	7d	T	0.42	0.52	0.3	0
- 2‡	2m	T	0.50	0.87	0.21	0
- 3§	4m	T	0.58	2.69	0	0
2 - 1	7d	T	1.40	1.12	0.50	0
- 2	2m	T	1.38	1.50	0	0
3 - 1	7d	F	1.36	1.87	0.21	0.13
- 2	2m	F	2.35	2.02	0	0
4 - 1	7d	T	0.98	0.55	0.27	0
- 2	2m	T	1.05	0.94	0.01	0
5	5d	T	1.68	1.68	0.19	0
6	7d	T	1.65	1.58	0.28	0
7 - 1	2d	T	0.67	3.27	0.51	0.28
- 2	2m	T	0.77	1.34	0.12	0.05

*cont. : contusion, **ROI : region of interest, ***ROC : contralateral ROI, - 1† : initial values, - 2‡ : values at 2-month follow-up, - 3§ : values at 4-month follow-up, d : days after trauma, m : months after trauma

2. Lactate/Cr ratios

수상 초기에 시행한 검사에서 lactate는 모든 ROI와 두 곳의 ROC에서 증가되어 있었다. ROI의 lactate 값은 ROC의 lactate 값에 비교하였을 때 통계적으로 유의한 차이를 보여주었다(p=0.02). 2개월 추적 검사에서(n=5) ROI의 lactate 값은 2명에서는 발견되지 않았으며 3명의 환자에서 아직 lactate 값이 발견되었으나 수상 초기의 lactate 값과 비교할 때 유의한 감소를 보였다(p=0.015).

3. 임상적인 결과

7명의 환자에서 임상적인 경과는 양호하였다. 신경학적이나 방사선학적으로 합병증은 발견되지 않았으며, 모두 수상 전의 사회활동에 복귀하였다.

고 찰

자기공명분광법은 중추신경계의 병적인 상태에 동반되는 신경 화학적 변화를 연구하기에 적합한 비침습적이고 간편한 생체내 실험방법이다. 일반적으로, 설정한 ROI에서 얻은 양성자 자기공명 스펙트럼들은 이미 기존에 밝혀져 있는 대사물질들의 스팩트럼의 위치에 따라 배치하며[5], 주된 양성자 자기공명 신호들의 위치는 1.3ppm의 lactate, 2.01ppm의 NAA(N-acetylaspartate), 3.00ppm의 Creatine(Cr), 3.2ppm의 Choline(Cho)이다[16]. 상대적 대사비율을 얻기

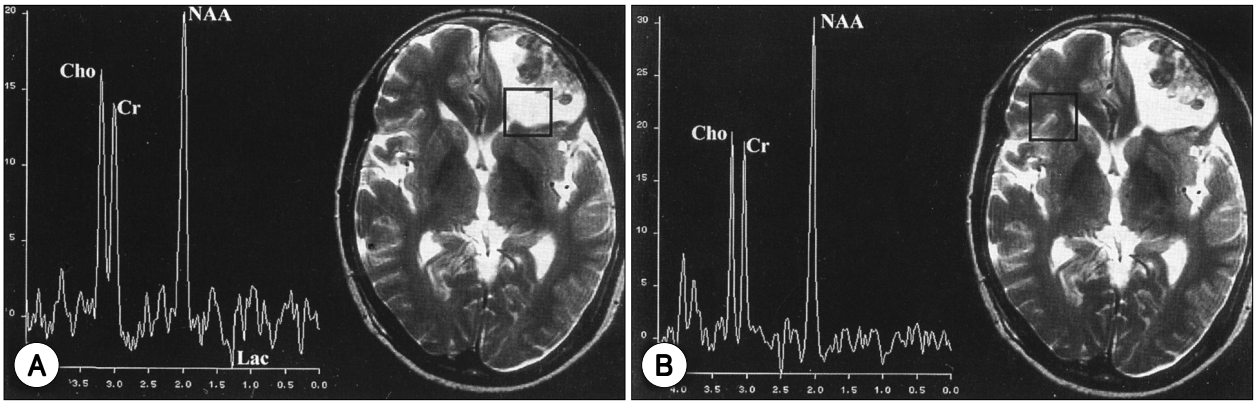

Fig. 1. Typical voxel site for the pericontusional edematous area(ROI, Fig. 1A) and the corresponding area in the contralateral hemisphere(ROC, Fig. 1B). The voxel of ROI was selected in the high signal edematous area adjacent to contusion on T2-weighted image. There is typical lactate signal(Lac) on the spectrum of 1H MRS in the pericontusional edematous area in figure 1A(ROI).

위하여, 체내에서 비교적 일정한 농도 값을 유지하는 Cr을 기준 물질로서 이용하여 분석한다[17]. NAA는 신경세포에만 국한되어 존재하여 신경세포의 표지물질(neuronal marker)로 알려져 있다[8)12]. NAA peak의 감소는 신경세포의 병적인 상태와 관련이 있으며 신경세포, 축삭의 소실(neuronal or axonal loss)을 의미하는 것으로 알려져 있다[4]. Lactate는 정상적인 상태에서는 존재하지 않으며 양성자 자기공명분광법상 뇌허혈과 같은 상태에서 발견된다. Lactate의 축적은 혐기성 해당작용(anaerobic glycolysis)같이 조직에 산소공급이 부족한 상태의 에너지 생산을 의미하며, 일반적으로 뇌허혈의 표지물질로 생각되고 있다[5].

외상성 두부손상(traumatic brain injury)에 있어서 이차성 뇌손상의 중요성은 최근 십수년동안 환자들의 예후를 결정함에 있어 중요한 요소임이 밝혀져 왔으며, 이를 예방, 억제하기 위한 연구가 계속되고 있다[8)13]. 이차성 뇌손상은 충격이 가해진 후에 일어나는 일련의 생리적인 현상이다. 이는 일차성 뇌손상이 일어난 후 수분, 수시간, 혹은 수일 후에 발생하며, 중추신경계에 또 다른 손상을 유발하게 되어 임상적인 상태를 악화시킨다. 이차성 뇌손상을 일으키는 요인들은 전신적인 원인과 두개 내적인 원인들로 나뉘어진다. 저산소증과 저혈압은 중증 두부외상(severe head injury)에서 흔히 동반되며 이 두 가지는 중증 두부외상에서 가장 흔하게 발생하면서도, 치료가 가능한 가장 중요한 이차성 뇌손상의 원인으로 생각되고, 사망률과 이환율에 큰 영향을 미친다[8]. 지연성 뇌실질내 혈종과 뇌압항진과 동반된 뇌종창(brain swelling), 그리고 뇌탈(brain shift)은 이차성 뇌손상의 대표적인 두개 내적 원인으로 생각된다[8].

뇌좌상은 병리학적으로 적어도 두 부분으로 이루어지며, 출혈과 비가역적으로 손상된 신경세포로 구성된 중심부분과 가역적인 손상을 받은 신경세포와 반응성인 신경교세포(reactive astrocyte)로 구성된 주변부로 구성되어 있다[9].

방사선학적으로 출혈성 뇌좌상주위의 뇌부종은 초기에는 신경세포와 신경교세포의 세포성분이 모두 종창을 보이고 있는 세포성(혹은 세포독성, cellular or cytotoxic) 뇌부종으로 생각된다[10]. 조영증강을 통한 자기공명영상과 방사선 동위원소를 이용한 단일양전자방출전산화단층촬영을 이용한 연구를 보면 뇌좌상주위 부종영역(pericontusional edema)의 혈뇌관문(blood-brain barrier)의 파괴에 의한 혈관성부종(vasogenic edema)은 지연성으로 나타난다[3)6]. 이런 지연성인 미세혈관의 투과성 증가는 수분과 혈장 단백질에 대한 투과성이 모두 증가되어 나타나며 대개 수상후 4일까지는 현저해진다[8]. 저자들이 시행한 검사는 대개 수상후 일 주일내에 시행하여 혈관성 부종을 일으킨 영역에 대한 양성자 자기공명분광법의 소견으로 생각된다.

외상성 두부손상(traumatic brain injury)에서 자기공명분광법을 이용한 연구는 이미 여러 보고가 있으나, 주로 미만성 뇌축색손상이나 비교적 심한 중증 뇌손상에 대한 동물 모델 및 임상적인 연구가 이루어져 왔다[1)4)5)7)14]. Smith 등[19]은 돼지를 이용한 선택적인 외상성 축색손상모델(traumatic selective axonal injury model)에서 양성자 및 phosphorus 자기공명분광법을 이용하여 뇌손상에 따르는 신경생화학적인 변화를 연구하였다. 이들의 연구에서 신경세표의 표지물질인 NAA는 수상직후부터 20%의 감소를 보였고 최소한 검사를 시행한 수상후 7일까지 감소되어 있다고 하였다[19]. 또한 이런 외상성 뇌축색손상에 비침습적인 자기공명분광법이 예민한 검사가 될 수 있다고 주장하였다.

Rubin 등[18]은 쥐를 이용한 수액타진 뇌손상모델(fluidpercussion brain injury model)을 이용한 양성자 자기공명분광법 연구에서 대조군에 비해 실험군에서 NAA의 수치가 수상후 1시간에도 유의하게 감소하였으며, lactate는 실험군에서 증가를 보이는 경향이 있었으나 통계적인 유의성을 나타내지는 않았다고 하였다[18]. 그러나 McIntosh 등[11]은 같은 동물의 모델을 이용한 조건을 이용한 실험에서 양성자 자기공명분광법을 이용하여 lactate가 증가함을 발표하였다. Sutton 등[20]은 소아 외상환자에서 양성자 자기공명분광법을 검사하였으며 정상 뇌조직에 비교해 볼 때 미만성 뇌축색손상에서 조직의 lactate가 유의한 변화는 없었으나 뇌좌상부위와 뇌경색 부위에서 유의한 증가를 보였다고 하였다. 최근 급성 중증 두부외상환자에서 수상후 8시간에서 25시간내에 시행한 양성자 자기공명분광법의 조사에서는 lactate의 증가가 없는 경우도 있었고 lactate의 상대적인 양과 예후와 관련이 없다는 보고도 있다[5]. 현재 여러 가지 다양한 연구결과가 발표되고 있으나, 아직 자기공명분광법을 이용한 두부외상연구는 주로 NAA와 lactate에 주로 초점을 두고 연구가 진행 중이며 논란의 여지가 있다고 보여진다.

이에 저자들은 비침습적으로 생체내 신경생화학적인 변화를 연구할 수 있는 자기공명분광법을 이용하여, 경도 두부손상환자들에서 흔히 볼 수 있는 뇌좌상에 동반된 부종부위를 연구하였다.

저자들이 수상 초기에 시행한 자기공명분광법의 NAA peak는 좌상을 받은 부위(ROI)에서는 건측인 반대측(ROC)에 비교해 볼 때 유의한 감소를 보이지 않았으나, 대조군의 값과 비교할 때는 유의한 감소를 보였다. 저자들은 ROI의 값이 ROC 및 대조군의 값에 비해 모두 유의하게 감소될 것을 기대하였으나 예상과는 다른 결과를 나타내었다. 이는 아직 검사한 ROI의 수가 많지 않아서 나타날 수 있다고 보고 있으

며 앞으로 계속 연구가 필요할 것으로 생각한다. Lactate는 모든 ROI에서 증가되어 있어 뇌 부종부위에서 국소적인 뇌허혈이 있음을 반영한다고 생각되며, 2개월 후 시행한 검사에서 Lactate가 발견되지 않거나 그 정도가 현저히 감소됨을 보아 이런 국소적인 허혈상태가 급성기가 지나서 서서히 감소하며 2개월이라는 상당히 시간이 지나도 일부 존재하고 있다고 해석되었다. 아직 두부외상에 있어서 lactate의 기원과 시간적인 경과에 대해서는 이견이 있으나[5)15)], lactate를 일반적인 뇌허혈의 표지물질로 생각한다면 뇌좌상주위의 뇌부종 부위에는 비록 경도 두부손상환자라 할지라도 국소적인 허혈상태가 존재하며 이 부위가 이차성 뇌손상을 유발할 수 있음에 유의하여야 할 것으로 보인다.

결 론

자기공명분광법으로 검사한 뇌좌상주위 뇌부종영역은 허혈성 변화를 나타내었고, 이는 시간이 지나감에 따라 서서히 감소함을 알 수 있었으며, 이는 비록 경도 두부손상이라도 이차성 뇌손상에 주의를 기울여야 할 것으로 생각된다.

● 논문접수일 : 2000년 6월 5일
● 심사완료일 : 2000년 10월 31일
● 책임저자 : 손 병 철
137 - 040 서울 서초구 반포동 505
가톨릭대학교 의과대학 강남성모병원 신경외과학교실
전화 : 02) 590 - 2569, 전송 : 02) 594 - 4248
E - mail : sbc@cmc.cuk.ac.kr

References

1) Auld KL, Ashwal S, Holshouser BA, Tomasi LG, Perkin RM, Ross BM, et al : *Proton magnetic resonance spectroscopy in children with acute central nervous system injury. Pediatr Neurol 12(4) : 323-334, 1995*
2) Bottomley PA : *Human in vivo NMR spectroscopy in diagnostic medicine : Clinical tool or research probe? Radiololgy 170 : 1-15, 1989*
3) Bullock R, Statham P, Patterson J, Wyper D, Hardley D, Teasdale E : *The time course of vasogenic edema after human head injury : Evidence from SPECT mapping of blood-brain barrier defects. In Reulen HJ, Baethmann A, et al(eds) : Brain Oedema. Vol. VIII. Acta Neurochirur 51 : 286-288, 1990.*
4) Cecil KM, Hills EC, Sandel ME, Smith DH, McIntosh TK, Mannon LJ, et al : *Proton magnetic resonance spectroscopy for detection of axonal injury in the splenium of the corpus callosum of brain-injured patients. J Neurosurg 88 : 795-801, 1988*
5) Condon B, Oluoch-Olunya D, Hardly D, Teasdale G, Wagstaff A : *Early ^{1}H magnetic resonance spectroscopy of acute head injury : four cases. J Neurotrauma 15(8) : 563-571, 1998*
6) Hardley DM, Macpherson P, Lang DA : *Breaches in the blood-brain barrier in head-injured patients shown by gadolinium-enhanced magnetic resonance imaging. Neuroradiology 33 : 86-88, 1991*
7) Holshouser BA, Ashwal S, Luh GY, shu S, Kahlon S, Auld KL, et al : *Proton MR spectroscopy after acute central nervous system injury : outcome prediction in neonate, infants, and children. Radiology 202 : 487-496, 1997*
8) Liau LM, Bergsneider M, Becker DP : *Pathology and pahophysiology of head injury. In Youmans JR(ed) : Neurological Surgery, 3rd ed. Philadelphia, W.B. Saunders, 1990, pp1562-1565*
9) Lindenberg R, Freytag F : *Morphology of cortical contusions. Arch Pathol 63 : 23-42, 1957*
10) Lindenberg R, Freytag F : *The mechanism of cerebral contusions. Arch Pathol 63 : 440-449, 1960*
11) McIntosh TK, Faden AI, Bendall MR, Vink R : *Traumatic brain injury in the rat : alterations in brain lactate and pH and 31P nuclear magenetic resonance. J Neurochem 49 : 1530-1540, 1987*
12) Miller BL : *A review of chemical issues in H NMR spectroscopy : N-acetylaspartate, creatine and choline. NMR Biomed 4 : 47-52, 1991*
13) Miller JD : *Head injury and brain ischemia-implications for therapy. Br J Anaesth 57 : 120-130, 1985*
14) Nadler JV, Cooper JR : *N-acetyl-L-aspartatic acid content of human neuronal tumors and bovine peripheral nervous tissues. J Neurochem 19 : 313-319, 1972*
15) Pellerin L, Magistretti P : *Glutamate uptake into astrocytes stimulates aerobic glycolysis : a mechanism coupling neuronal activity to glucose utilization. Proc Natl Acad Sci USA 91 : 10625-10629, 1994*
16) Petroff OAC, Spencer DD, Alger JR, Prichard JW : *High-field proton magnetic resonance spectroscopy of human cerebrum obtained during srgery for epilepsy. Neurology 39 : 1197-1202, 1989*
17) Ross B, Kreis R, Ernst T : *Clinical tools for the 90s : magnetic resonance spectroscopy and metabolic imaging. Eur J Radiol 12 : 128-140, 1992*
18) Rubin Y, Cecil KM, Wehreli S, McIntosh TK, Lenkinski RE, Smith DH : *High-resolution 1H NMR spectroscopy following experimental brain trauma. J Neurotrauma 14 : 441-449, 1997*
19) Smith DH, Cecil KM, Meaney DF, Chen XH, McIntosh TK, Gennarelli TA, et al : *Magnetic resonance spectroscopy of diffuse brain trauma in the pig. J Neurotrauma 15 : 665-674, 1998*
20) Sutton LN, Wang Z, Duhaime AC, Costarino D, Sauter R, Zimmerman R : *Tissue lactate in pediatric head trauma : a clinical study using ^{1}H NMR spectroscopy. Pediatr Neurosurg 22 : 81-87, 1995*