대한치주과학회지 : Vol. 30, No. 4, 2000

성견 상악 치근 이개부 병소에 Glass Ionomer Cement 충전 시 조직 반응에 관한 연구

이용곤 · 정진형 · 임성빈

단국대학교 치과대학 치주과학교실

I. 서론

치근이개부 병변은 치아크기 및 그것을 싸는 치조골 그리고 다양한 성질과 양상의 치주파괴로 인하여 통상의 치주수술은 어느 정도 제한되고 특별한 술식이 필요한 상황이 된다.

치근이개부 병소란 치은 염증의 결과로 이개부 사이에 존재하는 치조골 파괴와 치주인대 섬유의 부착이 상실된 상태를 말한다[1-4]. 이개부에 감염된 치아가 감염되지 않은 치아보다 결합조직 부착의 손실이 2 - 3배 빠르다고 하였고[5,6] 이개부에 감염된 치아는 치료가 어렵고 재발되기 쉽기 때문에 그 치유가 대단히 어렵다고 생각해 왔다. 그러나 치근이개부 감염도의 정확한 진단과 그에 따른 적절한 치료[7,8] 및 파괴된 치주조직을 재생시켜서 적절한 기능을 회복시켜주는 것이 치주치료의 궁극적인 목적이다[9-11].

Melcher[12]는 파괴된 치주조직의 치료 후 손상된 치주조직은 치근표면에 상피, 치은 결합조직, 치조골, 치주인대로부터 유래된 세포에 의해서 치유되는 것이 가능하며 Gottlow 등[13]은 치주인대 세포들만이 신생 백악질과 결합조직 섬유를 형성하는 신부착의 가능성을 갖는다고 하였다. 이러한 견해에서 초기 상피증식을 억제시키는 연구가 진행되어 Ellegaard 등[14]은 이용하여 치은 상피의 치근단 이동을 10 - 12일간 지연시켰고 Bussehop과 De Bover[15]는 인간의 동종 동결 건조 뇌경막을 이용하여 상피의 치근단 이동을 방지하였다.

Tal과 Stahl 등[16]은 초기 상피증식을 억제를 위해 - 81℃의 cryoporobe로 상피를 제거하여 신부착이 이루어졌다고 발표한 바 있고, Caton 등[17]은 원숭이의 fenestration model에서 막을 사용하여 더 많은 신생골과 신생 백악질 형성을 보고하였다. Gottlow 등[18]은 Telfon 막을 이용하여 치은상피의 근단이동 방지와 치은 결합조직의 치근면 접합을 차단하여 신생부착이 일어난다고 보고하였다. 이러한 연구들이 종합되어 치주치료시 일종의 합성막을 이용하여 상피세포가 빠르게 치근단 이동되는 것을 방지하고 치주인대로부터 전구세포의 상방 이동을 유도하여 신생부착이 유도되는 치주조직 유도 재생술이 도입되었다[19,20]. 그러나 치근면의 해부학적 특징인 치근의 함요[21], 이개부의 형태[22-26], 법랑돌기[27-30] 등이 치주질환의 소인이 되며 치태가 축적되기 좋은 환경을 제공하므로 치주질환의 진행을 촉진시키고 치료의 어려움과 예후를 불량하게 한다고 알려져 있다[31-33].

그리고 치근이개부 병소에는 치석, 치태 등의

국소적 원인이 많이 존재하여 치주인대의 비후, 치근과 백악질의 흡수를 보이며, 치주 농양과 같은 국소적 화농성 염증 상태도 치근이개부 병변의 원인이 될 수 있다고 하였다.

Becker 등[36]은 27명의 환자에서 2급 및 3급 분지부에서 2.3 및 1.5mm 신부착 획득이 있다고 밝혔다. 또한 Pontoriero 등[37-39]는 그의 연구에서 2급 분지부의 90%, 3급 분지부의 25-35%가 탐침할 수 없었으며, 3급 분지부의 50-60%에서는 부분적인 재생을 얻었으며, 분지부 입구 높이가 3mm이상에서는 결손부의 완전한 폐쇄를 얻을 수 없었다고 하였다. Metzler 등[40]은 상악구치부 2급 분지부의 치료방법으로 조직유도재생술은 그 적용이 제한적이라는 사실을 보고하였으며, Lekovic 등[41]은 실험부위에 치주낭 깊이가 4.09mm에서 현저한 개선이 있었다 하더라도 실험군과 대조군 사이의 치조골에는 차이가 없음을 밝혔으며 성공적으로 막의 효과가 얻어진 것은 그 막이 상방의 판막의 움직임을 방지해서 갈라짐을 막고 혈병을 보호해 줌으로써 혈병 안정 및 보호를 가능하게 하였다는 사실을 주장하였다.

또한 Gottlow 등[42]은 5년간 조직유도재생술에 의한 신부착을 연구하여 부착획득이 5년 이상 유지될 수 있다는 결과를 얻었다.

Dragoo 등[43]은 치은연하에 resin을 수복하여 임상적으로 유해가 없음을 보고하였으며 1998년 Anderegg 등[44]은 상악 3급 치근이개부에서 resin-ionomer를 이용한 치료에서 골소실이 없고 접합상피의 부착을 보고한 바 있다.

상악구치 치근 분지부의 치료는 치근의 해부학적인 특성, 이개부로의 기구조작의 복잡성, 치근 proximity, 유지관리의 어려움 등으로 재생형 골수술이 어렵다고 알려져 있다. 그리하여 본인은 성견의 상악구치부에 glass-ionomer 수복을 시행하여 조직반응을 알아보고 이를 임상에 응용하고저 하였다.

II. 연구 대상 및 방법

1. 연구 대상 및 재료

생후 13개월에서 16개월이 된 체중 15kg 내외의 beagle dog 5마리를 사용하였다. 실험 시작 전 이들의 치주 조직은 임상적으로 양호하였고 전신적 질환이 없는 건강한 상태였다. 실험 재료로는 자가중합형 Glass-ionomer cement(FujiⅡ, GC Co., Japan)와 광중합형 Glass-ionomer cement(FujiⅡLC, GC Co., Japan)를 사용하였다.

2. 연구 방법

1) 실험적 치주염의 유발

실험 동물은 Ketamine HCl(유한 양행, 한국) 0.2ml/kg을 근육 주사하여 진정시킨 후 5% 포도당 주사액(100 cc/hour, IV)을 외과적 술식이 끝날 때까지 투여하였다. 마취의 유지를 위하여 Ketamin HCl(0.1ml/kg, IV)과 Xylazine hydrochloride (Rompun®, Bayer, 0.1ml/kg, IM)를 평균 20분 간격으로 번갈아 투여하였다. 전신 마취 후 2% lidocaine HCl(Epinephrine 1:80,000)로 실험 부위인 상악 좌측 제 3, 4, 5 소구치 부위를 침윤마취하였다. 그 후 실험 부위 협측에 치은 열구를 따라 절개하여 전층판막을 형성하였다. Diamond round bur를 사용하여 제 3, 4, 5 소구치의 협측 치근 이개부에 2급 이개부 결손을 길이, 너비, 깊이를 각각 4mm씩 형성하였다. 결손부위에 Stopping을 넣고 판막으로 완전히 덮은 후 4-0 vicryl 봉합사로 봉합하여 2개월간 방치하였다.

2) 외과적 수술

치주염의 유발 시와 같은 방법으로 상악 좌측 제 3, 4, 5 소구치 부위에 침윤마취 후 전층 판막을 거상하였다. 남아 있는 Stopping과 육아

조직과 치석을 제거하고 큐렛과 roto round bur를 이용해 치근활택술을 시행하였다.

대조군인 상악 좌측 제 5 소구치에는 치은판막술만을 시행하였고, 실험 1군인 상악 좌측 제 3 소구치에는 self - curing glass - ionomer cement를 충전하였으며, 실험 2군인 상악 좌측 제 4 소구치에는 light - curing glass - ionomer cement를 충전하였다. 판막으로 이식재와 결손부를 충분히 덮을 수 있도록 하여 4 - 0 vicryl 봉합사로 봉합하였다. 수술이 끝난 후 항생제와 진통제를 투여하였다.

3) 조직학적 관찰

실험 동물은 시술 후 4주에 3마리, 8주에 2마리를 희생시켰다. pH 7.4 phosphate buffer를 이용한 2% paraformaldehyde와 2.5% glu - taraldehyde의 혼합액을 이용해 두부를 관류고정하고 실험부위를 포함한 악골절편을 적출하여 위의 혼합액에서 다시 고정하였다. 물로 수세하고 graded alcohol로 탈수시킨 후 5% 질산을 사용하여 탈회하고 통법에 따라 파라핀에 포매하여 6㎛의 두께로 근원심측으로 절편을 만들어 Gomori's trichrome법으로 염색한 후 광학현미경으로 관찰하였다.

III. 연구결과

1. 대조군

상방에서는 상피가 개입되어 있으며 염증이 잔존하는 양상이 나타났으며 골소주가 성숙되지 못했으며 미약한 골재생이 관찰되었다. 상부에서는 잔존골에서 골이 증식되는 양상이 보이며 중앙부에서는 아직 염증이 잔존하는 불완전한 골재생이 나타났다. 혈관이 재생된 골사이로 증식되는 소견이 보이나 염증세포 및 파골세포가 보였다. 전반적으로 신생골의 형성이 미약하였고 치근이개부 내에 큰 공간이 존재하였으며 상피의 개입이 없는 경우에도 신생골 형성은 실험군에 미치지 못 하였으며 특히 중앙부의 골형성은 미약하였다.

2. 실험 I 군

실험 4주 후 self - curing glass - ionomer cement주변에는 인접 골에서 유래된 신생골의 소견이 관찰되었으며, 신생 백악질의 형성도 관찰되었다.

상피의 근단이동은 없었고, self - curing glass - ionomer cement 주변은 정상적인 결합조직에 의해 둘러 싸여져 있었다(Figure 1, 2). 혈관의 확장이 보이며 세포성분이 많은 정상적인 결합조직이 self - curing glass - ionomer cement와 치조골 사이를 채우고 있음이 관찰되었고 이것이 신생골이나 신생 백악질의 형성을 방해하지는 않았다(Figure 3).

실험 8주 후 self - curing glass - ionomer cement 주변에는 중등도 결합조직의 섬유다발로 둘러싸여 있고 염증 세포 침윤은 관찰할 수 없었다(Figure 4,5).

3. 실험 II 군

4주 후 light - curing glass - ionomer cement 주위에는 상피의 근단이동은 없었고, glass - ionomer cement 주변은 정상적인 결합조직에 의해 둘러 싸여져 있었다. 8주 후에도 염증세포 침윤없이 건전한 결합조직에 의해 둘러 싸여져 있었다.

GI cement 주변은 경계가 불규칙하며 일부 흡수되거나 빈 공간사이로 조직이 채워져 있었다(Figure 6, 7, 8).

IV. 총괄 및 고찰

다근치에 있어서 치근이개부 병소는 치조골과 치주인대 섬유의 부착이 상실된 상태를 말하는데 이러한 치근이개부 병소 치료시 일반적

인 치주 외과적 술식은 염증의 진행과정을 억제하고 치주조직의 파괴를 중단시켜 상실된 치주조직을 재생시킴으로서 적절한 기능을 회복시켜 주는 것이다[1-4,8-11]. 그러나 치근이개부 병소들은 해부학적인 복잡성으로 치주 외과적 시술 후 치유과정에서 완전한 재생을 얻을 수가 없었는데 이는 재생능력이 없거나, 재생능력에 적합하지 않은 치주조직이 창상부위로 먼저 이동하여 치주조직의 재생을 방해하기 때문이라고 알려져 있다[4,5,7]. 그래서 치주치료를 시행한 후 치유과정에서 긴 접합상피에 의한 치유가 아닌 치주인대 내 섬유아세포로부터 기원된 전구세포가 치근면에 재상주되어 신생골, 신생 백악질 및 결합조직을 형성하게 하는 신생 부착에 대한 연구가 진행되었다[45,46].

Nyman 등[45,46]은 같은 맥락의 연구에서 치은상피가 치근단 방향으로 이동하는 것을 배제하고 결합조직이 치근면에 접촉하는 것을 막아준다면 치주인대 내 섬유모세포에서 유래된 전구세포가 선택적으로 재분포하여 신부착이 이루어질 수 있다는 생각에서 milipore filter를 이용하여 50% 신생 백악질이 형성되었다고 발표하였는데 이는 재생에 대한 연구 가능성을 제공하였다. 그후 Karring[23]은 milipore filter로 유사한 결과를 보고하였고 Gottlow 등[18]은 생물학적 적합성이[47] 우수한 expanded poly-tetrafluoroethylene membrane을 사용하여 치주염으로 인하여 노출된 치근면 상에 신생골, 신생 백악질, 교원섬유 배열에 의한 신부착의 조직학적 증거를 관찰하였다.

조직 유도 재생술로 사용된 비흡수성 Gore-Tex membrane 재료는 골내 결손부[48], 하악의 2급 및 3급 이개부 병소[49,50], 상악의 2급 이개부 병소의 치조골 형태의 폭경을 증가시킬 목적으로 사용한 결과 Gottlow, Nyman 등[13]과 같이 우수한 결과를 얻었으나 Blumenthal 등[10,11]은 치주인대 내에서 유래된 세포에서 상실된 치조골을 재생시키지 못한다는 보고와 2차 수술이 필요하다는 단점이 있어 흡수성 막과 더불어 재생의 물리적인 방법과는 다른 개념으로 상피의 근단 이동방지를 위해 전층 판막을 치관 변위시키는 치관 변위 판막술을 소개하였다.

Pontoriero 등[37-39]은 그의 연구에서 2급 분지부의 90% 3급 분지부의 25-35%가 탐침할 수 없었으며 3급 분지부의 50-60%에서는 부분적인 재생을 얻었으며 분지부 입구 높이가 3mm이상에서는 결손부의 완전한 폐쇄를 얻을 수 없었다고 하였다. Metzler 등[40]은 상악구치부 2급 분지부의 치료방법으로 조직 유도 재생술은 그 적용이 제한적이라는 사실을 보고하였으며, Dragoo 등[43]은 치은연하에 resin을 수복하여 임상적으로 유해가 없음을 보고하였고 Anderegg 등[44]은 상악 3급 치근이개부에서 resin-ionomer를 이용한 치료가 가능함을 보고한 바 있다. 이러한 상악구치 치근 분지부의 치료는 치근의 해부학적인 특성, 이개부로의 기구조작의 복잡성, 치근 proximity, 유지관리의 어려움 등으로 재생형 골수술이 어렵고 임상적 예견성도 낮으므로 성견의 상악구치 이개부에 생체 친화력이 좋다고 알려진 glass-ionomer를 수복하여 조직반응을 알아보고 이를 토대로 상악 구치 치근이개부의 치료에 이용하고자 본 실험을 진행하게 되었다.

1972년 Wilson과 Kent[52]는 glass-ionomer 수복재를 소개하였고 조성은 SiO_2-AlO_3-CaF_2-$AlPO_4$-Na_3AlF_6와 Polylactic acid의 배합이며 생체 친화력이 있으며 치아에 화학적으로 부착되며 불소가 유리된다고 알려져 있다[53]. 1997년 Dragoo[43]가 resin-ionomer cement를 치은연하에 사용하여 임상적,조직학적으로 보고한 바 본인은 self-curing glass-ionomer cement와 light-curing glass-ionomer cement를 충전하고 조직학적으로 관찰하게 되었는데 두 실험군 모두에서 상피의 근단이동은 없었고, glass-ionomer cement 주변은 정상적인 결합조직에 의해 둘러 싸여져 있었으며 self-curing glass-

ionomer cement는 4주째 다소 염증세포가 침윤되어 있었으나, 신생골이나 신생 백악질의 형성을 방해하지는 않았고 8주에는 self - curing glass - ionomer cement나 light - curing glass - ionomer cement 의 조직학적 소견은 거의 유사하며 염증세포 침윤없이 건전한 결합조직에 의해 둘러싸여 있음이 관찰되었으며 이는 Dragoo의 실험에서 resin - ionomer cement를 치은연하에 사용한 결과 염증세포가 거의 없으며 건강한 결합조직에 의한 폐쇄 적합이 보였다는 결과와 유사하게 관찰되었으며 단지 상피의 근단이동 측면에서는 상이하였는데 이는 실험부위의 차이에 기인한다고 생각되었다. 본 실험에서는 경조직에 해가 있는지를 우선적으로 관찰하기 위해 탈회 후 Gomori's Trichrome 염색을 사용하였으며 골내에서 신부착을 얻지 못하더라도 GI cement가 공간을 차지하고 있음으로 유지 관리가 쉬우며 치태, 치석, 식편압입 등이 일어나지 않고 재료에 의한 염증반응이 보이지 않아 임상적인 사용이 가능하리라 생각되었으며 또한 경조직 측면에서 볼 때 신생골이나 신생 백악질의 형성을 방해하지는 않았기 때문에 임상적 사용이 가능하리라 사료되었고 차후 치은퇴축이나 임상적인 부착 그리고 탐침깊이 등의 임상적 측면에서도 관찰되어야 할 것으로 사료되었다.

V. 결론

성견의 상악구치 이개부에 glass - ionomer 수복을 시행하여 조직반응을 알아보고자 성견 상악 좌측 제 3, 4, 5 소구치 부위에 인위적인 결손부와 염증을 유발하고 2개월 후 Stopping과 육아조직과 치석을 제거한 후 큐렛과 roto round bur를 이용해 치근활택술을 시행하고 대조군인 상악 좌측 제 5 소구치에는 치은판막술만을 실험 1군인 상악 좌측 제 3 소구치에는 self - curing glass - ionomer cement를 실험 2군인 상악 좌측 제 4 소구치에는 light - curing glass - ionomer cement를 충전하고 시술 후 4주에 3마리, 8주에 2마리를 희생시켜 조직학적으로 관찰하여 다음의 결과를 얻었다.

1. 상피의 근단이동은 없었고, glass - ionomer cement 주변은 정상적인 결합조직에 의해 둘러 싸여져 있었다.
2. Self - curing glass - ionomer cement는 4주째 다소 염증세포가 침윤되어 있었으나, 신생골이나 신생 백악질의 형성을 방해하지는 않았다.
3. 8주에는 self - curing glass - ionomer cement나 light - curing glass - ionomer cement의 조직학적 소견은 거의 유사하며 염증세포 침윤없이 건전한 결합조직에 의해 둘러 싸여 있었다.
4. 치근의 해부학적인 특성, 치근이개부로의 기구조작의 복잡성, 치근 proximity, 유지관리의 어려움 등으로 재생형 골수술이 어려운 상악 치근이개부 병변을 가진 환자에게 glass - ionomer cement 충전치료가 가능하다고 사료되었다.

VI. 참고문헌

1. 권영혁 : 치근이개부의 감염, 대치협회지, 1985; 23 : 381 - 384
2. Larato, D.C. : Furcation involvement : incidence and distribution J. Periodontol., 1970; 41 : 499 - 501
3. Socransky, S.S. : Relationship of bacteria to the etiology of periodontal disease. J.Dent, Res., 1970; 49 : 203 - 222
4. Waerhaug, J. : The furcation problem, etiology, pathogenesis, diagnosis, therapy and prognosis. Periodontal disease : A long - term study. J. Periodontal., 1982; 53 : 539

5. McFall, W.T. : Tooth loss in 100 treated patients with periodontal disease : A long - term study. J. Periodontol., 1987; 14 : 231
6. Nordland, P., Gsrretts, Kinger R, et al. : The effect of plaque control and root debridement in molar teeth, J. Clin Periodontol., 1987; 14 : 231
7. 권영혁 : furcation involvement의 치료, 대치협회지 1988; 26 : 198 - 204
8. Burch, J.G., and Helen, S. : A study of the presence of accessory foramina and the topography of molar furcations. Oral Surg., 1987; 38 : 451 - 455
9. Goldman, H.M., and Smukler, H. : Controled surgical stimulation of perios - teum, J. Periodontol., 1978; 49 : 518 - 522
10. Blumenthal, N.M. : The use of col - lagen membranes to guided tissue regeneration of new connective tissue attachment in dogs, J. Periodontol., 1988; 59 : 830
11. Blumenthal, N.M. and Steinberg, J. : The use of collagen membrane barriers in conjunction with combined deminer - alized bone collagen implants in human infrabony defects, J. Periodontol., 1990; 61 : 319
12. Melcher, A.H. : On the repair potential of periodontal tissues, J. Periodontol., 1976; 47 : 256
13. Gottlow, J., Nyman, S., Karring, T., and Linde, J. : New attachment formation as the result of controlled tissue regen - eration, J. Clin. Periodontol., 1984; 11 :494
14. Ellehaard, B., Karring, T., and Loe, H. : New periodontal attachment proce - dure based on retardation of epithelial migration., J. Clin. Periodontol, 1974; 1 : 75
15. Bussehop, J., and De Boeveer, J. : Clinical histological characteristics of lyphophilized allogenic dura mater in periodontal bony defects in humans, J. Clin. Periodontal., 1983; 10 : 399
16. Tal, H. and Stahl, S. : Elimination of epithelium from healing initial observa - tions., J. Periodontol., 1985; 56 : 488
17. Caton, J., and Zander, H. : Osseous repair in infrabony pocket without new attachment of connective tissue, J. Clin. Periodontol., 1976; 3 : 54
18. Gottlow, J. et al. : New attachment formation as a result of controlled tissue regeneration, J. Periodontol., 1985; 56 : 488
19. Caffesse, R.G., and Becker, W. : Principle and techniques of guided tissue regeneration, Dent. Clin. North Ameri., 1991; 35 : 479 - 494
20. Aukhil, K. Petterssone, and Suggs, Co : Guided tissue regeneration, an experimental procedures in beagle dogs, J. Periodontol., 1986; 57 : 727
21. Evertt, F.G. and Kramer, G.M. : The distolingual groove in the maxillary lateral incisor : A periodontal harzard, J. Periodontol., 1972; 43 : 352 - 361
22. Gher, M.E. and Vernino, A.R. : Root morphology - clinical significance in pathogenesis and treatment of peri - odontal disease, J.A.D.A., 1980; 101 : 627 - 633
23. Bower, R.C. : Furcation morpholo - gy relative to periodontal treatment. Furcation entrance architecture, J.

Periodontol., 1979; 50 : 23 - 27
24. Tal, H. : Relationship between the depths of furcal defects and alveolar bone loss, J. Periodontol., 1982; 53 : 631 - 634
25. Larato, D.C. : Some anatomical factors related to furcation involvement. J. Periodontol., 1975; 46 : 608 - 609
26. Bower, R.C. : Furcation morphology relative to periodontal treatment. Furcation root surface anatomy. J. Periodontol., 1979; 50 :366 - 374
27. Masters, D.H. : Projection of cervical enamel into molar furcations, J. Periodontol., 1964; 35 : 49 - 53
28. 김영찬, 이만섭 : 치아형태의 발육이상과 치주질환과의 관계에 대한 연구. 대한치주과학회지, 1982; 12 : 184 - 191
29. 권영혁 : 치주질환으로 인한 발거 대구치의 법랑돌기의 발생빈도에 관한 연구. 경희대 논문집, 1985; 14 : 329 - 338
30. Moskow, B.S., Canut, P.M. : Studies on root enamel.(1)some historical notes on cervical enamel projection. J. Clin. Periodontol., 1990; 17 : 29 - 31
31. Booker, B. and Loughlin, D.M. : A morphologic study of the mesial root surface of the adolescent maxillary first bicuspid. J. Periodontol., 1985; 56 : 666 - 670
32. Evertt, F.G., Jump, E.B., Holder T.D. and Williams, G.C. : The intermediate bifurcational ridge : A study of the morphology of the bifurcation of the lower first molar. J. Dent. Res., 1958; 37 : 162 - 169
33. Basic, M., Karakas, Z., Kaic, Z. and Sutalo, J. : The association between palatal grooves in upper incisors and periodontal complications, J. Periodontol., 1990; 61 : 197 - 199
34. Glickman, I. : Clinical periodontology. 2nd. Edi. W.B. : Saunders Co., 1950. pp694 - 696.
35. Lindhe, J. : Textbook of clinical Periodontology. Munksagaard, 1983. pp433 - 450.
36. Becker, W., Becker, BE., Berg, L., Prichard, J., Caffesse, R., Rosenberg, E. : New attachment after treatment after treatment with root isolation procedures: Report for treated Class III and Class II furcations and vertical osseous defects. Int. J. Periodontics Restorative Dent.,1988; 8(3) : 9 - 23
37. Pontoriero, R., Nyman, S., Lindhe, J., Rosenberg, E., Sanavi, F. : Guided tissue regeneration in the treatment of furcation defects in man. J. Clin. Periodontol., 1987; 14 : 566 - 569
38. Pontoriero, R., Lindhe, J., Nyman, S., Karring, T., Rosenberg, E., Sanavi, F.

: Guided tissue regeneration in degree II furcation - involved mandibular molars. A clinical study. J. Clin. Periodontol., 1988; 15 : 247 - 254
39. Pontoriero, R., Nyman, S., Ericsson, I., Lindhe, J. : Guided tissue regeneration in surgically - produced furcation defects. An experimental study in the beagle dog. J. Clin. Periodontol., 1992; 19 : 159 - 163
40. Metzler, D., Seamons, B., Mellonig, J., Gher, M., Gray, J. : Clinical evaluation of guid - ed tissue regeneration in the treatment of maxillary class II molar furcation invasions. J. Periodontol., 1991; 62 : 353 - 360
41. Lekovic, V., Kenney, E.B., Carranza, F.A. Jr., Danilovic, V. : Treatment of Class II furcation defects using porous hydroxyapatite in conjuction with a polytetrafluoroethylene membrane. J. Periodontol., 1990; 61 : 575 - 578
42. Gottlow, J., Nyman, S., Karring, T. : Maintenace of new attachment gained through guided tissue regeneration. J. Clin. Periodontol., 1992; 19 : 315 - 317
43. Dragoo, M.R. : Resin - ionomer and hybrid - ionomer cements. : Part II, Human clini - cal and histologic wound healing responses in specific periodontal lesions. Int. J. Periodontics Restorative Dent., 1997; 17(1) : 75 - 87
44. Anderegg, C.R. : The treatment of class III maxillary furcation using a resin - ionomer. A case report. J. Periodontol., 1998; 69(8) : 948 - 950
45. Leib, A.M., Berdon, J.K., and Sabes, W.R. : Furcation involvement correlated with enamel projections from cementoenamel junction. J. Periodontol., 1967; 38 : 330 - 334
46. Master, D.H., and Heskin, S.W. : Projection of cervical enamel into molar furcations, J. Periodontol., 1964; 35 : 49 - 53
47. Atkinsonm, S.R. : Changing dynamics of the growing face. Am. J. Ortho., 1949; 35 : 815 - 836
48. Smukler. H., and Tagger, M. : Vital root amputation; A clinical and histological study. J. Periodontol., 1970; 47 ; 324 - 33
49. Swan, R.H. and Hurt, W.C. : Cervical enamel projections as an etiologic factors in furcation involvement. J. Am. Dent. Assoc., 1976; 93 : 342 - 345
50. Bissada, N.F. and Abdelmark, R.G. : Incidence of cervical enamel projections and its relationship to furcation involvement in Egyptian skulls. J. Periodontol., 1973; 44: 583 - 585
51. Schluger, S. Yuodelis, R.A., Page, R.C. : Periodontal disease : basic phenomena, clinical management, and occlusal and restorative interrelationship. 2nd. Edi. Lea and Febiger., 1997. pp545 - 556
52. Wilson, A.D., Kent, B.E. : A new translucent cement for dentistry. Br. Dent. J., 1972; 132 : 133 - 135
53. Smith, D.C. : Glass - ionomer cements : A prospect. Symposium on esthetic restora - tive materials, instruments and equipment. Chicago, IL., 1993; 49 - 58

사진부도


G-I
X20
1

G-I
X100
2

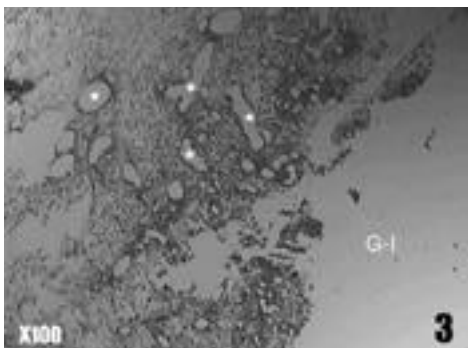
G-I
X100
3

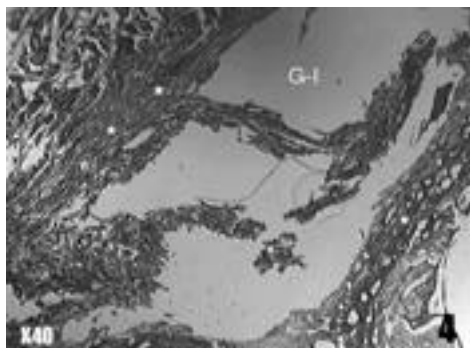
G-I
X40
4

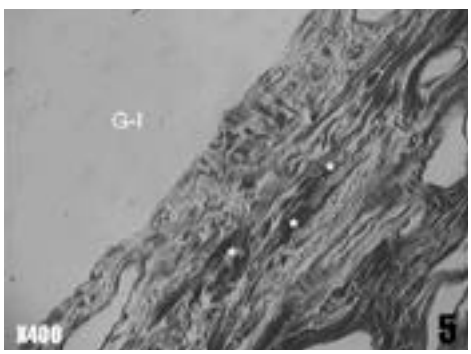
G-I
X400
5

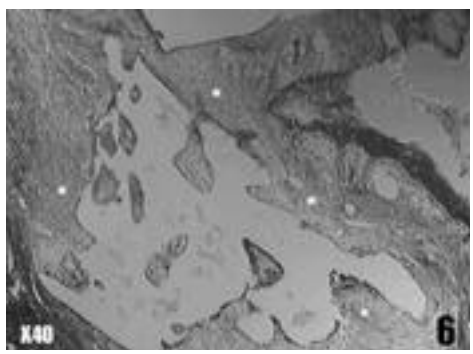
X40
6

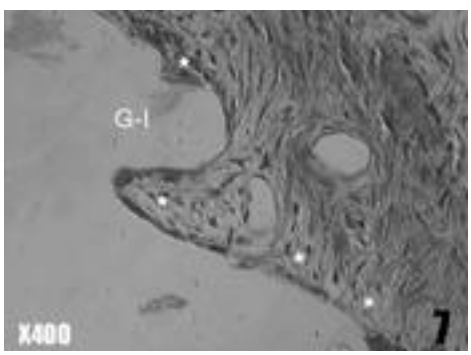
G-I
X400
7

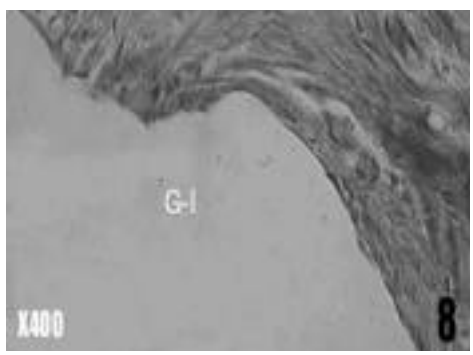
G-I
X400
8

사진부도 설명

그림 1. G - I Cement, new bone, new cementum이 관찰됨(실험 1군 4주, Gomori's Trichrome Stain, ×20)
그림 2. 세포성분이 많은 정상적인 결합조직이 관찰됨(실험 1군 4주, Gomori's Trichrome Stain, ×100)
그림 3. Blood vessel의 확장과 염증세포들의 침전이 심한 염증반응이 보임(실험 1군 4주, Gomori's Trichrome Stain, ×100)
그림 4. 중등도의 결합조직의 Fiber bundle로 encapsulation됨(실험 1군 8주, Gomori's Trichrome Stain, ×40)
그림 5. Connective tissue의 굵은 fiber bundle이 관찰됨(실험 1군 8주, Gomori's Trichrome Stain, ×400)
그림 6. Fine connective tissue들이 관찰(실험 2군 8주, Gomori's Trichrome Stain, ×40)
그림 7. 정상적인 결합조직의 상을 보임(실험 2군 8주, Gomori's Trichrome Stain, ×400)
그림 8. 교원 섬유 다발이 관찰되는, 염증이 없는 정상적인 결합조직의 조직상이 관찰(실험 2군 8주, Gomori's Trichrome Stain, ×400)

Figure 1. Experimental group I, 4 weeks(Gomori's Trichrome Stain, ×20)
Figure 2. Experimental group I, 4 weeks(Gomori's Trichrome Stain, ×100)
Figure 3. Experimental group I, 4 weeks(Gomori's Trichrome Stain, ×100)
Figure 4. Experimental group I, 8 weeks(Gomori's Trichrome Stain, ×40)
Figure 5. Experimental group I, 8 weeks(Gomori's Trichrome Stain, ×400)
Figure 6. Experimental group II, 8 weeks(Gomori's Trichrome Stain, ×40)
Figure 7. Experimental group II, 8 weeks(Gomori's Trichrome Stain, ×400)
Figure 8. Experimental group II, 8 weeks(Gomori's Trichrome Stain, ×400)

- Abstracts -

Effects on the Tissue Reaction Using GI Cement in the Maxillary Grade II Furcation in the Beagle Dogs

Yong - Gon Lee, Sung Bin Lim, Chin - Hyung Chung

Department of Periodontology, College of Dentisry, Dan - kook University

Procedures for treatment of molar furcation invasion defects range from open flap debridement, apically repositioned flap surgery, hemisection, tunneling or extraction, to regenerative therapies using bone grafting or guided tissue regenerative therapy, or a combination of both.

Several clinical evaluations using regenerative techniques have reported the potential for osseous repair of treated furcation invasions.

Regenerative treatment of maxillary molars are more difficult due to the multiple root anatomy and multiple furcation entrances therefore, purpose of this study was to evaluated histologically self - curing glass - ionomer cement and light - curing glass - ionomer cement as a barrier in the treatment of a bi - furcated maxillary premolar.

Five adult beagle dogs were used in this experiment. With intrasulcular and crestal incision, mucoperiosteal flap was elevated. Following decortication with 1/2 high speed round bur, degree II furcation defect was made on maxillary third(P3), forth(P4) and fifth(P5) premolar. 2 month later experimental group were self - curing glass - ionomer cement and light - curing glass - ionomer cement. After 4, 8 weeks, the animals were sacrificed by vascular perfusion. Tissue block was excised including the tooth and prepared for light microscope with Gomori's trichrome staining.

Results were as follows.

1. In all experiment group, there were not epithelial down growth and glass ionomer cement were encapsulated connective tissue.
2. In 4 weeks experiment I group slighly infiltrated inflammatory cells but not disturb the new bone or new cementum formation.
3. In 8 weeks, experiment groups I, II were encapsulated fine connective tissue.
4. Therefore glass - ionomer cement filling to the grade III maxillary furcations with multiple root anatomy and multiple furcation entrances were possible clinical methods and this technique is useful method for Maxillary furcation involvement.