

# 부갑상선 선종에 의한 원발성 부갑상선 기능 항진증

계명대학교 동산의료원 소아외과

박우현 · 배병진 · 최순옥

= Abstract =

## Primary Hyperparathyroidism due to Parathyroid Adenoma

Woo-Hyun Park, M.D., Byung-Jin Bae, M.D.,  
Soon-Ok Choi, M.D.

*Division of Pediatric Surgery, Department of  
Surgery, Keimyung University Dongsan Medical  
Center, Taegu, Korea*

A case of primary hyperparathyroidism due to parathyroid adenoma is presented. A 14 year-old male was admitted to the hospital complaining of voiding difficulty. The intravenous pyelogram demonstrated a stone in the proximal one third of the left ureter and marked hydronephrosis of the left kidney. The Tc-99m sestamibi nuclear scan demonstrated a hot spot below the lower pole of the left lobe of the thyroid. Laboratory study demonstrated hypercalcemia (12.4 mg/dL) and elevated parathyroid hormone (143.67 pg/mL). A parathyroid gland located below the lower pole of the left lobe of the thyroid was excised. A parathyroid adenoma, consisting of mainly chief cells was found on pathologic examination. Postoperatively the patient had transient hypocalcemic symptoms, which resolved with administration of calcium preparation and vitamin D.

**Index Words :** *Primary hyperparathyroidism, Parathyroid adenoma, Teenager*

**Correspondence :** *Woo-Hyun Park, M.D., Division of Pediatric Surgery, Department of Surgery, Keimyung University Dongsan Medical Center, 194 Dongsan Dong, Taegu 700-712, Korea*

## 서 론

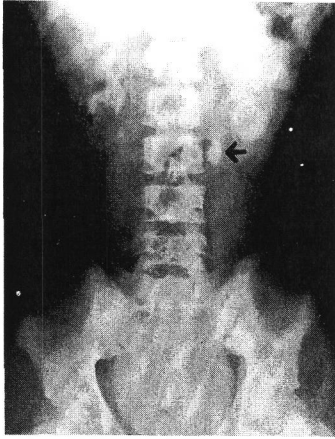
원발성 부갑상선 기능 항진증은 부갑상선 호르몬의 과다분비로 인해 칼슘, 인 및 골대사 이상을 초래하는 질환으로 소아에서 매우 드문 질환이다. 저자들은 최근 십대 소년에서 부갑상선 선종에 의한 원발성 부갑상선 기능 항진증을 진단하고 치험한 예를 간단히 보고하고자 한다.

## 증 례

환자는 14세 된 남아로 내원 3일 전부터 배뇨장애를 주소로 본원 비뇨기과를 방문하였다. 입원시 진찰소견으로 활력 징후는 정상이었고 좌측 늑골 척추각 압통이 있었다. 단순 복부사진에서 좌측 상부 요로 부위에 2.5×1 cm의 난원형의 석회음영이 보였으며 정맥성 신우조영술에서 요로 결석으로 판명되었고, 요로 결석 상부 요로의 확장과 좌측 신장의 심한 수신증이 동반되어 있었다(그림 1). 요로 결석 제거를 위해 체외 충격파 쇄석술을 시행하였는데 다음날 다시 심한 배뇨 장애를 호소하였다. 이 때의 복부 사진에서 1 cm 크기의 요도결석으로 의심되는 석회화 음영이 음낭 정중앙 부위에 보여 응급 요도 결석 제거술을 시행하였다.

혈청 칼슘이 12.4 mg/dL, 혈청 무기인은 2.2 mg/dL, 혈청 alkaline phosphatase 는 265 U/L, 부갑상선호르몬은 143.67 pg/mL(정상: below 60 pg/mL) 이었다. 현미경 소변검사에 적혈구가 2-4/HPF 이었고 백혈구는 many/HPF 이었다 고칼슘혈증에 대한 검사로 Tc-99 m sestamibi scan에서 갑상선 좌측엽 하극 하부에 hot spot이 보였다(그림 2). 경부 컴퓨터 단층촬영에서 Tc-99 m setamibi scan에서 보인 hot spot에 일치하는 부위에 길이 12 mm 크기 종괴가 보였고 초음파 검사에서도 같은 부위에 같은 크기의 저에코성 종괴가 보였다. 골밀도 검사에서 osteopenia 소견을 보였으나 수근골과 두개골 사진에서는 특이 소견은 없었다.

수술소견에서 갑상선 좌측엽 후하방에 갑상선 조직과는 별도로 존재한 난원형의 황갈색의 17×11 mm 크기의 종괴를 쉽게 절제할 수 있었다. 조



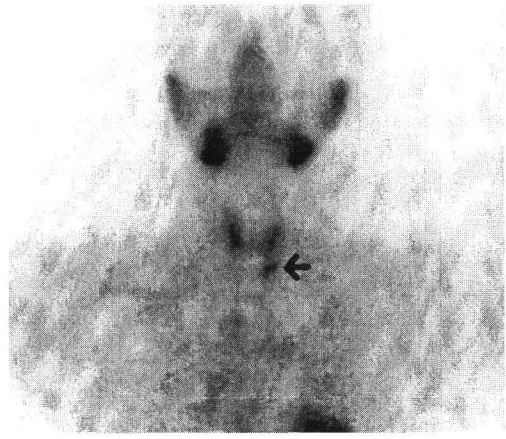
**Fig. 1.** Intravenous pyelogram demonstrating an ovoid stone in the left upper ureter(arrow) and marked hydronephrosis of the left kidney

직각적 소견에서 clear cell로 주로 구성된 부갑상선 선종으로 확진되었다. 술 후 첫날 경한 저칼슘혈증 증상 즉 입주위 저림을 호소하여서 칼슘제제와 비타민 D를 약 2주 투여하였다. 술 후 혈청 칼슘은 술 후 1일에 8.3 mg/dL, ionized calcium 2.29 mg/dL, 혈청 칼슘/무기인은 술 후 2일에 8.0/2.32 mg/dL, 술 후 14일에 9.7/4.0 mg/dL였다. 부갑상선 호르몬은 술 후 5일에 123.27 pg/mL, 12일에 108.15 pg/mL, 64일에 59.76 pg/mL로 정상화 되었다. 술 후 3개월 현재 처음 존재한 좌측 요로결석을 단계적으로 제거하기 위해서 주기적으로 체외 충격파쇄석술을 받고 있다.

## 고 찰

원발성 부갑상선 기능 항진증은 크게 세가지 유형으로 분류할 수 있는데 첫번째 유형은 신생아기에 나타나는 경우로 이는 부갑상선의 미만성 과증식과 주 원인이며<sup>1</sup>, 두번째 유형은 MEN 증후군의 하나로 나타나는 경우이며, 세번째 유형은 10대 초기 및 젊은 청년층에 가장 많이 나타나는 경우로 이는 대부분 단일 부갑상선 선종이 그 원인이다<sup>2</sup>.

십대에 호발하는 부갑상선 선종으로 인한 원발성 부갑상선 기능 항진증의 증상은 피로감 식욕부진, 쇠약감등 비특이적인 경우가 대부분이나, 일부에서는 비뇨기계 결석으로 인한 선통, 골격계 증상, 또는 고혈압이 나타날 수도 있다. 본 증례도 요로 결석으로 인한 증상으로 검사 중 본 질환이 발견되었으며, 조 등 및 김 등은 각 11세 남아에



**Fig. 2.** Tc-99 m sestamibi scan demonstrating a hot spot (arrow) below the lower pole of the left lobe of the thyroid.

서 골격계 증상을 주소로 입원한 원발성 부갑상선 기능항진증의 증례를 보고하였다<sup>2,3</sup>.

진단은 혈청 고칼슘증이 있고 혈청 부갑상선 호르몬 치가 상승되어 있으면 진단할 수 있으나 문제는 병변의 위치를 확인하는 것이 중요하다. 현재로는 Tc-99 m-sestamibi scan이 가장 유용한 검사법으로 60-90%의 민감도를 보인다<sup>4</sup>. 본 예에서도 Tc-99 m-sestamibi scan으로 확진 했으며 컴퓨터 단층촬영 및 초음파 검사는 Tc-99 m-sestamibi scan 후 추가로 확인할 수 있었다.

본 증례를 통해 볼 때, 십대 소년 소녀에서 비뇨기계 결석이 있을 때는 반드시 부갑상선 기능 항진증 동반 여부에 대한 검사를 할 필요가 있으리라 생각된다.

## 참 고 문 헌

1. 홍정, 오정탁, 황의호: 신생아 부갑상선 기능 항진증. *외과학회지* 42(3):408-414, 1992
2. 조한상, 박상욱, 이병문, 임영탁, 김수영: 소아 원발성 부갑상선 기능 항진증 1예. *내분비학회지* 9(3):251-257, 1994
3. 김동성, 이순주, 이경일, 이병철: 소아 원발성 부갑상선 기능 항진증. *소아과* 31(10): 1350-1357, 1988
4. Fraker DL: Update on the management of parathyroid tumors. *Curr Opin Oncol* 12(1): 41-48, 2000