

갑상선암 전이병소로 오인된 타액중 증례

전남대학교병원 핵의학과

정환정 · 범희승 · 송호천 · 민정준 · 김성민 · 김지열

Sialolithiasis Mimicking Metastatic Thyroid Cancer

Hwan-Jeong Jeong, M.D., Hee-Seung Bom, M.D., Ho-Cheon Song, M.D.,

Jung-Jun Min, M.D., Seung-Min Kim, M.D. and Ji-Yeul Kim, M.D.

Departments of Nuclear Medicine, Chonnam University Hospital, Kwangju, Korea

Abstract

We report a false positive case of I-131 scan due to a sialolithiasis in right submandibular gland. I-131 images showed not only remnant thyroid tissues and functional metastases in the anterior neck but also a hot uptake near right submandibular gland. We confirmed the sialolithiasis by radiologic studies. Sialolithiasis should be regarded as a false positive cause when I-131 scan shows a hot spot near salivary bed. (Korean J Nucl Med 2000;34:94-8)

Key Words: I-131, Sialolithiasis, Thyroid cancer

서 론

갑상선 분화암으로 갑상선 전절제술을 시행한 환자에서 시행하는 I-131 신티그라피는 기능적 잔류 갑상선조직과 전이여부를 알아보는 데 60~80%의 민감도와 90% 이상의 높은 특이도를 갖는 검사이다.^{1,2)}

I-131은 갑상선 조직 뿐만 아니라 정상적인 생리적 과정을 통해 타액선, 구인두, 수유 중인 유방조직, 위장관, 그리고 생식비노기계 등에 섭취된다.³⁾ 질환에 의해 정상적인 섭취부위 이외에서 I-131이 관찰되어 위양성 소견을 보일 수 있는데, 그 원인 질환으로는 위식도 역류, 음낭수종, 타액선염, 그리

고 타액선 종양이나 위선종과 같은 종양 등을 들 수 있다.³⁻⁵⁾

본 증례는 I-131 신티그라피에서 우측 악하선 부위에 열소를 보여 갑상선암의 국소전이를 의심하였던 환자로 추가 검사결과 타석증으로 판명된 예이다.

증 례

33세 여자 환자로 3년 전 좌측 경부 종물을 발견하고 세침 흡입 세포검사를 시행하여 갑상선 유두상암임을 확인한 후 갑상선 전절제술 및 임파선 제거술을 시행받았다. 2년 6개월 후 경부의 좌측부에 다시 종물이 발견되어 제거술 및 조직검사를 시행하였다. 조직검사 결과 전이성 유두상암으로 판명되어 잔류 갑상선 및 국소 전이 등에 대한 평가를 위해 I-131 신티그라피를 시행하였다. 환자는 지금까지 활동 중 또는 음식을 섭취한 후 타액선 부위에 동통이나 구강건조증을 경험한 적은 없었다.

Received Jul. 23, 1999; revision accepted Jan. 24, 2000
Corresponding Author: Hee-Seung Bom, M.D., Department of Nuclear Medicine, Chonnam University Hospital, 8 Hakdong, Kwangju 501-757, Korea
Tel: 062-220-5641, Fax: 062-232-0232
E-mail: hsbom@chonnam.chonnam.ac.kr

1. I-131 전신신티그래피 촬영방법

환자에게 3주간 저옥소 식품의 섭취를 권장하고 복용하고 있던 갑상선 호르몬제재를 중단시켰다. 3주후에 환자의 혈액을 채취하여 TSH가 35 mIU/ml 이상으로 상승되어 있는지를 확인하였다. 요구르트에 I-131 111 MBq을 섞어서 마시게 한 후 48시간 후에 전신의 전면, 후면영상을 얻었다. 이 때 중에너지 고해상도 평행조준기를 설치한 감마카메라 (ZLC 75, Siemens, Germany)를 사용하였다. 그리고 같은 카메라에 바늘구멍 조준기를 장착하여 경부 영상을 얻었다. 그 다음 Tc-99m pertechnetate 185 MBq을 주사한 후 두경부 영상을 동일 조건에서 다시 얻었다. 두 종류의 동위원소를 써서 얻은 2개의 두경부 영상을 소프트웨어를 이용하여 합성영상을 얻어 해부학적 정보를 얻는데 도움이 되도록 이용하였다.

2. I-131 전신신티그래피 소견

경부의 하방에 몇 군데 불균등한 섭취증가를 보

이는 부위가 있으며, 우측 악하선 부위에 강한 섭취 증가가 관찰되었다. 그 외의 다른 부위에 전이를 의심할 만한 섭취증가는 관찰되지 않았다. 이러한 소견들에 대해 잔류 갑상선 및 국소전이 있다고 판단하였으며, 우측 악하선에 대해서는 악하선 및 주위 임파선의 전이 또는 악하선관의 폐쇄가 의심 되었으므로(Fig. 1) 이를 확인하기 위해 타액선 신티그래피와 방사선학적 검사를 권고하였다.

3. 타액선 신티그래피 소견

Tc-99m pertechnetate를 이용한 타액선 검사를 시행하였는데, 30분 영상에서 우측 악하선에 방사능의 저류가 관찰되었고, 최타제를 이용한 분비 자극 후 영상에서 우측 악하선을 제외한 다른 타액선의 방사능은 모두 분비되었으나 우측 악하선의 방사능은 여전히 저류되어 있음이 관찰되었다(Fig. 2). 이러한 소견들에 대해 우측 악하선 타석증으로 판독하였으며 이를 확인하기 위해 구강내과에 추가 검사 및 진료를 의뢰하였다.

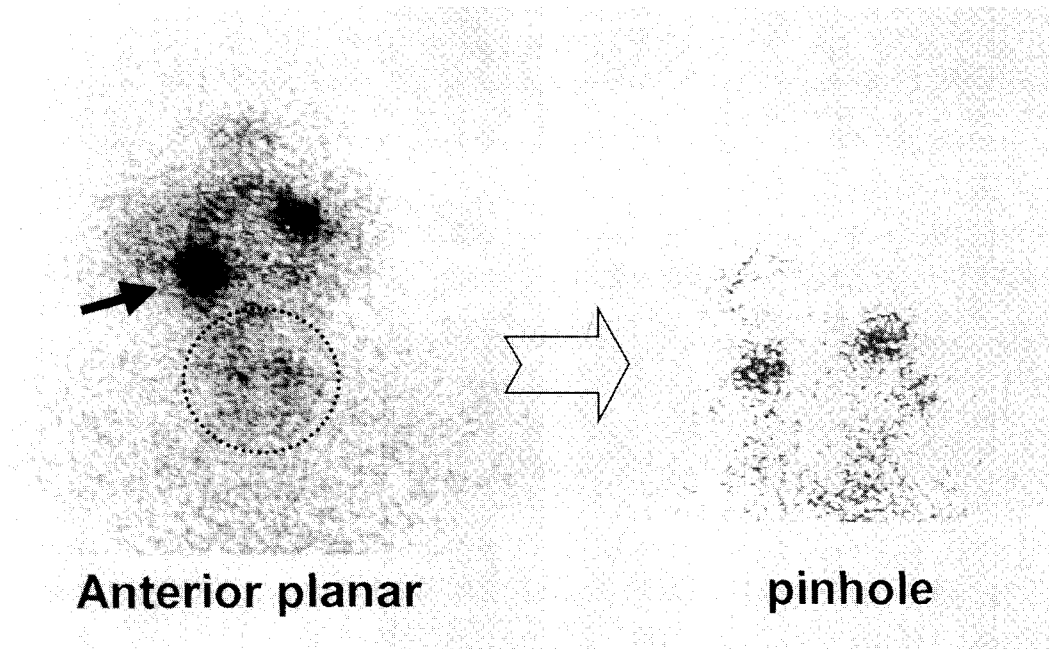


Fig. 1. Planar and pin-hole images of the anterior neck using I-131 show a hot uptake in the right submandibular gland (arrow in A) and faint uptakes (arrowheads in B) in the anterior neck.

4. 치과 방사선학적 검사

구강내과에서 단순 구강방사선학적 검사를 시행한 결과 우측 악하선 부위에 석회화된 타석(Fig. 3)을 확인할 수 있었으나, 갑상선기능저하증에 대한 투약을 실시한 후 추적 관찰하기로 하고 충분한 수분 섭취와 반복적인 타액분비 촉진의 권고 외에 특

별한 치료는 시행하지 않았다.

고 찰

분화성 갑상선 암에서 종양의 크기, 환자의 나이, 임파선 전이여부 및 전이부위, 그리고 원격전이 등은 환자의 병기결정에 중요한 요소들이다. 광범위

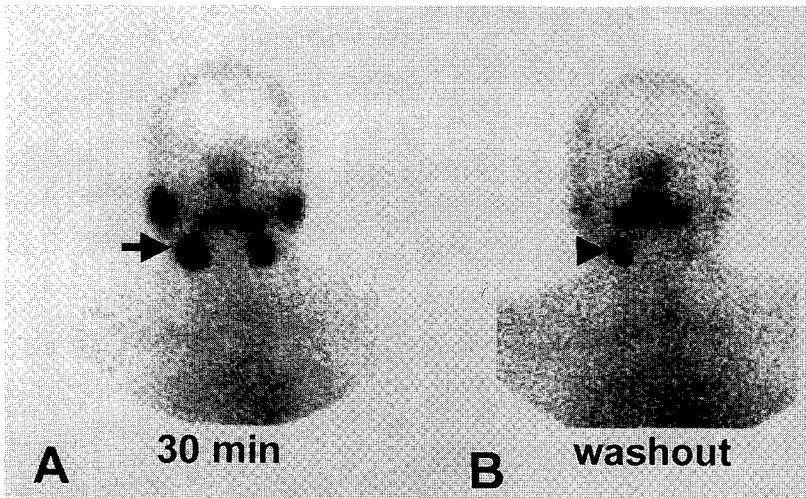


Fig. 2. (A) Salivary gland scintigraphy (30 min) shows retention of radioactivity in the right submandibular gland (arrow). (B) Sustained retention of radioactivity (arrowhead) is noted in right submandibular gland after gustatory stimulation.

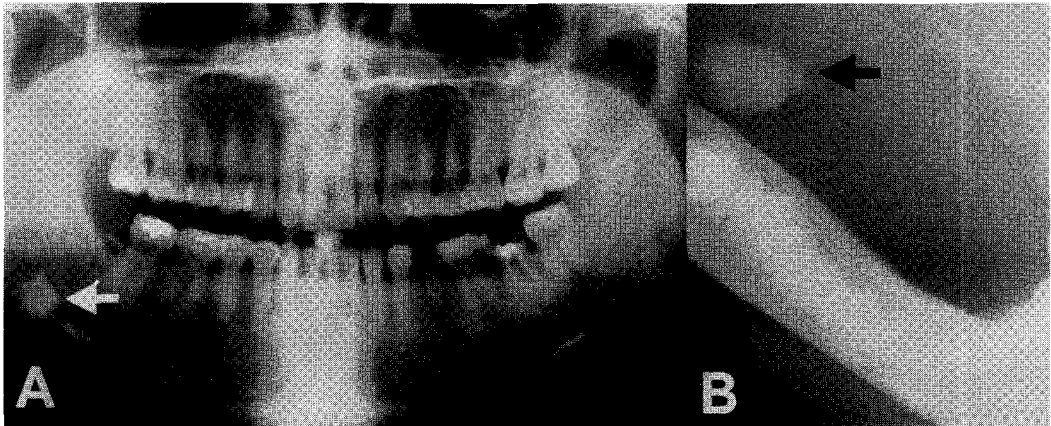

Fig. 3. Panorama (A) and occlusal view of right mandible (B) reveals a calcified stone in right submandibular gland.

한 갑상선 전절제술 및 임파선 제거술과 술후 I-131 신티그라피를 시행하여 잔류 갑상선 또는 갑상선암의 기능적 전이 여부를 확인하고 방사성 옥소치료를 시행하는 것은 환자의 생존율을 높이는데 필수적이라 할 수 있다.⁶⁾ I-131 신티그라피에서 잔류 갑상선과 국소 및 원격전이를 여부를 판단하는데 있어 어려움을 겪게 되는 경우가 간혹 있는데 갑상선조직 외의 다른 조직이나 기관에서 I-131의 정상적 방사능을 관찰할 수 있는 경우와 병적인 조건에 있는 장기에서 방사능이 관찰되는 경우가 이에 해당된다.^{3,7)} 이를 잘 숙지하고 있어야 환자의 치료방법을 결정하는데 올바른 판단을 내릴 수 있게 된다.

지금까지 I-131 신티그라피에서 보고된 위양성 증례 중 타액선과 관련된 보고는 방사성 옥소치료 후 발생한 타액선염에 의한 위양성 증례가 있으나 타석증에 의한 위양성의 예는 보고된 바가 없다.⁴⁾ 본 증례는 우측 악하선의 타석증으로 악하선관이 폐쇄되어, 진단적 I-131 신티그라피에서 잔류 갑상선 및 국소전이 뿐만 아니라 우측 악하선에 섭취되었던 I-131이 분비되지 못하고 저류됨으로써 강한 방사능이 관찰된 경우이다. I-131이 정상적으로 포획되는 타액선, 위점막, 유선 등에서는 유기화 과정이 진행되지 않기 때문에 시간의 흐름에 따라 타액이나 유즙, 그리고 장관으로의 방사능 이동이 관찰된다.^{8,9)} 본 증례의 경우 타액선 신티그라피 결과에서 알 수 있듯이 최타제를 이용한 제거영상에서도 방사능의 저류가 관찰되는 점은 타액선에서 타액의 분비가 차단되었다는 것을 의미하며, 방사선학적 검사를 통해 타액선관의 폐쇄의 원인이 석회화된 타석에 의한 것임을 확인할 수 있었다. 이에 대한 치료로는 타석의 제거가 가장 바람직하겠으나 수술적 방법은 환자에게 부담이 되고, 간혹 자연적으로 타석이 배출되거나 분쇄되는 경우도 있기 때문에 충분한 수분섭취와 반복적인 타액분비 촉진의 보조적인 치료방법을 치과 의사와 상의하여 선택하였다.

환자는 경부의 잔류 갑상선조직과 국소전이가 의심되었기 때문에 I-131 5.55 GBq (150 mCi)로 방사성 옥소치료를 시행하였는데 방사성 옥소 치료 후 신티그라피에서는 더욱 선명한 잔류 갑상선조직과 갑상선암의 국소전이를 확인할 수 있었으나 추

가로 발견된 부위는 없었다.

방사능에 의한 타액선염은 보통 방사능 치료후 6개월 정도가 지난 후에 증상을 나타내는 것으로 보고되고 있다.¹⁰⁾ 본 증례 환자의 경우 자각증상을 크게 호소하고 있지는 않지만 방사성 옥소 치료를 받은 다른 환자들에 비해 우측 악하선의 기능감소 및 증상발현의 가능성이 더욱 높기 때문에 추후 세심한 관찰이 요구된다.

결론적으로 갑상선암으로 수술을 시행받은 환자가 타석증이 동시에 있는 경우 I-131 신티그라피에서 위양성 소견을 보일 수 있으며, 이러한 경우 방사성 옥소 치료 후 타액선염이 더욱 심해질 수 있기 때문에 주의깊은 관찰이 필요하다 하겠다.

참 고 문 헌

- 1) van Sorge van Boxtel RA, van Eck-Smit BL, Goslings BM. Comparison of serum thyroglobulin, ¹³¹I and ²⁰¹Tl scintigraphy in the postoperative follow-up of differentiated thyroid cancer. *Nucl Med Commun* 1993;14:365-72.
- 2) Lubin E, Mechlis Frish S, Zatz S, Shimoni A, Segal K, Avraham A, et al. Serum thyroglobulin and iodine-131 whole-body scan in the diagnosis and assessment of treatment for metastatic differentiated thyroid carcinoma. *J Nucl Med* 1994;35:257-62.
- 3) Wu SY, Brown T, Milne N, Egbert R, Kabok A, Lyons KP, et al. Iodine 131 total body scan-extrathyroidal uptake of radioiodine. *Semin Nucl Med* 1986;16:82-4.
- 4) Kolla IS, Alazraki NP, Watts NB. Sialadenitis mimicking metastatic thyroid carcinoma. *Clin Nucl Med* 1989;14:564-6.
- 5) Greenler DP, Klein HA. The scope of false-positive iodine-131 images for thyroid carcinoma. *Clin Nucl Med* 1989;14:111-7.
- 6) DeGroot LJ, Kaplan EL, Straus FH, Shukla MS. Does the method of management of papillary thyroid carcinoma make a difference in outcome? *World J Surg* 1994;18:123-30.
- 7) McDougall IR. Whole-body scintigraphy with radioiodine-131. A comprehensive list of false-positives with some examples. *Clin Nucl Med* 1995;20:869-75.

- 8) Park HM, Tarver RD, Schauwecker DS, Burt R. Spurious thyroid cancer metastasis: Saliva contamination artifact in high dose iodine-131 metastases surgery. *J Nucl Med* 1986;27:634-6.
 - 9) Gritters LS, Wissing J, Gross MD, Shapiro B. Extensive salivary contamination due to concurrent use of chewing tobacco during radioablative therapy. *Clin Nucl Med* 1993;18:115-7.
 - 10) Allweiss P, Braunstein GD, Katz A, Waxman A. Sialadenitis following I-131 therapy for thyroid carcinoma: concise communication. *J Nucl Med* 1984;25:755-8.
-